

# Flujo sanguíneo uterino durante el puerperio canino normal

## Uterine blood flow during normal canine puerperium

Batista PR<sup>1,2,4\*</sup>, Gobello C<sup>2,4</sup>, Rodríguez R<sup>1</sup>, Tórtora M<sup>1</sup>, Corrada YA<sup>3,4</sup>,  
Arias DO<sup>1</sup>, Blanco PG<sup>1,2,4</sup>

<sup>1</sup>Servicio de Cardiología, Facultad de Ciencias Veterinarias, Universidad Nacional de La Plata (FCV-UNLP);

<sup>2</sup>Laboratorio de Fisiología Reproductiva, FCV-UNLP; <sup>3</sup>Hospital Escuela, FCV-UNLP; <sup>4</sup>CONICET.

\*Correo electrónico del autor: [pbatista@fcv.unlp.edu.ar](mailto:pbatista@fcv.unlp.edu.ar)

**Resumen:** El objetivo de este estudio fue describir los cambios del flujo sanguíneo de las arterias uterinas durante el puerperio canino normal mediante ultrasonografía Doppler. Veinte hembras caninas, de razas puras, fueron evaluadas ultrasonográficamente durante 80 días del período postparto. En cada evaluación, se midieron el diámetro total de los cuernos uterinos (DT) y el espesor endometrial (E). Se utilizó Doppler color para localizar las arterias uterinas a ambos lados del cuerpo del útero. Con Doppler pulsado se obtuvieron los espectros a partir de los cuales se midieron el pico de velocidad sistólica (PVS; m/s) y el flujo de fin de diástole (FFD; m/s). El índice de resistencia (IR) se calculó automáticamente como  $[(PVS-FFD)/PVS]$ . Se analizaron los valores de DT, E, PVS, FFD e IR mediante un ANOVA de medidas repetidas, seguido por un *test* de Tukey y se realizó un análisis de covarianza para evaluar la influencia de la cantidad de cachorros en el IR. Finalmente, se correlacionó el IR con el DT y con el E. Durante el curso del estudio se encontró una disminución progresiva del DT ( $P<0,01$ ) y del E ( $P<0,01$ ). También se observaron una disminución gradual del PVS ( $P<0,01$ ) y del FFD ( $P<0,01$ ) y un incremento del IR ( $P<0,01$ ). El IR se correlacionó negativamente con el DT ( $r=-0,59$ ;  $P<0,01$ ) y E ( $r=-0,58$ ;  $P<0,01$ ). No se encontró ningún efecto de la cantidad de cachorros sobre el IR ( $P>0,1$ ). Se concluye que el flujo sanguíneo de las arterias uterinas disminuye progresivamente durante el puerperio canino, asociado a la regresión ultrasonográfica bidimensional del órgano.

**Palabras clave:** doppler, ultrasonografía, posparto, útero, caninos

**Abstract:** The aim of this study was to describe uterine arteries blood flow during normal puerperium in bitches. Twenty healthy, pure-breed, female dogs were evaluated during 80 days of postpartum period. In each evaluation, total horns diameters (TD) and endometrium thickness (E) were measured. Color Doppler was used to localize uterine arteries at both sides of the body and pulsed-wave Doppler was performed to obtain the waveforms. Peak systolic velocity (PSV) and end diastolic velocity (EDV) were measured. Resistance index  $[RI=(PSV-EDV)/PSV]$  was automatically calculated. Values of TD, E, PSV, EDV and RI were analyzed by repeated measures ANOVA followed by a Tukey test. An analysis of covariance was employed to evaluate the effect of number of puppies on RI. A correlation analysis was also carried out between the RI, the TD and the E. A progressive decrease of the TD ( $P<0.01$ ) and the E ( $P<0.01$ ) was found in the course of the study. A gradual diminution in the PSV ( $P<0.01$ ) and the EDV ( $P<0.01$ ) and an increase of the RI ( $P<0.01$ ) were also found throughout the study period. Resistance index negatively correlated with the TD ( $r=-0.59$ ;  $P<0.01$ ) and the E ( $r=-0.58$ ;  $P<0.01$ ). No effect of the number of puppies on the RI was found ( $P>0,1$ ). It is concluded that uterine artery blood flow progressively decreased during normal canine puerperium, associated to the two-dimensional ultrasonographic regression of the organ.

**Key words:** doppler, ultrasound, postpartum, dog, uterus

## Introducción

En los mamíferos, el puerperio es el periodo fisiológico en el que se produce la involución de los órganos reproductivos luego del parto, preparando a la hembra para retornar a la ciclicidad (Orfanou *et al.* 2009; Mulić-Lutvica *et al.*, 2001).

En caninos, desde el punto de vista clínico, el puerperio se caracteriza por una descarga vulvar durante 4 a 7 semanas posparto (Orfanou *et al.* 2008; Feldman y Nelson 2004; Dickie y Arbeiter 1993). Incluso la presencia de sitios placentarios y células tipo trofoblásticas ha sido considerada como una característica normal de la involución uterina luego del parto hasta el día 84 (Al-Bassam *et al.* 1981a; Orfanou *et al.* 2009).

Según reportes ultrasonográficos (Yeager y Concannon 1990; Pharr y Post 1990), inmediatamente luego del parto, el útero se encuentra agrandado y con ecogenicidad aumentada, presentando paredes gruesas e irregulares. A medida que transcurren las semanas, se produce una involución prolongada y gradual del útero (Yeager y Concannon 1990).

La ultrasonografía Doppler es una técnica no invasiva que proporciona información acerca del flujo sanguíneo y de la perfusión del órgano bajo estudio (Felder y Baker 1969). Esta modalidad ha sido utilizada para estudiar el flujo sanguíneo uterino en diversas especies, incluyendo caninos (Blanco *et al.* 2008). En la perra, el índice de resistencia (IR) de estas arterias decrece durante la gestación normal, asegurando una adecuada perfusión de las estructuras útero-placentarias (Nautrup 1998; Disalvo *et al.* 2006; Blanco *et al.* 2011). Sin embargo, en casos de gestación anormal, dicho índice no decrece o inclusive aumenta (Blanco *et al.* 2011).

Los cambios vasculares uterinos durante el puerperio han sido descritos en mujeres (Jaffa *et al.* 1996; Mulić-Lutvica *et al.* 2007), vacas (Krueger *et al.* 2008) y yeguas (Mortensen *et al.* 2011). En estas especies, se encontró un incremento progresivo del IR durante el período posparto. Inversamente, el IR de las arterias uterinas no se modificó luego del parto en mujeres que padecían endometritis puerperal, subinvolución uterina, retención placentaria o alteraciones en la herida luego de una cesárea (Kirkinen *et al.* 1988; Nakai *et al.* 1997; Mulić-Lutvica *et al.* 2009).

Aunque la caracterización del flujo sanguíneo uterino luego del parto mediante ultrasonografía Doppler probablemente contribuya a un diagnóstico precoz de las enfermedades posparto, esta técnica no se ha desarrollado aún en caninos. Por lo tanto, el objetivo de este estudio fue describir los cambios en el flujo sanguíneo de las arterias uterinas mediante ultrasonografía Doppler durante el puerperio canino normal.

## Materiales y métodos

### Animales

Se incluyeron en este estudio veinte hembras caninas de razas puras (11 Poodle Toy, 5 Yorkshire Terrier, 2 Malteses y 2 Bichón Frisé) clínicamente sanas, de 2-5 ( $3,85 \pm 0,16$ ) años de edad y un peso de 2-6 kg ( $3,8 \pm 0,24$ ). La preñez se confirmó mediante ultrasonografía bidimensional en cada uno de los casos (día -3, England *et al.* 1998). Todas las hembras fueron multíparas y con antecedentes de pariciones normales.

### Seguimiento ultrasonográfico

Cada una de las hembras fue evaluada el día -3, y luego los días 3, 10, 17, 24, 38, 52 y 80, considerando el parto como el día 0. Las evaluaciones ultrasonográficas bidimensionales y Doppler se llevaron a cabo con un transductor lineal (Toshiba Core Vision Pro, Japón) de 7,5 a 8 MHz. Se colocó a las hembras en decúbito lateral y se aplicó gel acústico sobre la piel previamente rasurada.

Se localizó el cuerpo del útero mediante ultrasonografía bidimensional en un corte transversal, en la entrada de la pelvis (Davidson y Baker 2009). En cada una de las instancias de evaluación, se midieron los cuernos uterinos, inmediatamente después de la bifurcación (Yeager y Concannon 1990). Se obtuvieron el diámetro total máximo (DT; mm) y el espesor endometrial (E; mm), en un corte transversal del cuerno uterino (Yeager y Concannon 1990). El endometrio fue identificado como un anillo moderadamente ecogénico, rodeado por un anillo hipocogénico correspondiente al miometrio (Phar y Post 1990).

Se utilizó Doppler color para localizar las arterias uterinas a ambos lados del cuerpo uterino y Doppler pulsado para obtener los espectros correspondientes a cada arteria (Álvarez-Clau y Liste 2005). Se corrigió manualmente el ángulo de insonación según reportes previos (Köster *et al.* 2001; Di Salvo *et al.* 2006), considerando únicamente medidas con un ángulo menor a 20°. Con el calíper electrónico del ecógrafo se midieron el pico de velocidad sistólica (PVS; m/s) y el flujo de fin de diástole (FFD; m/s) a partir de los cuales se calculó el índice de resistencia como  $IR = [(PVS - FFD) / PVS]$  (Dickey 1997).

### Análisis estadístico

Se compararon los valores de PVS, FFD e IR de las arterias uterinas derecha e izquierda mediante un test de Student. Los valores de DT, E, PVS, FFD e IR se analizaron mediante un ANOVA de medidas repetidas, seguido por un test de Tukey (SPSS 19.0; SPSS, Chicago, IL, EEUU). Para evaluar la influencia de la cantidad de cachorros nacidos en el IR de las

**Tabla 1:** Pico de velocidad sistólica (PVS; media±ESM) y flujo de fin de diástole (FFD; media±ESM) de las arterias uterinas de veinte hembras caninas durante el puerperio normal.

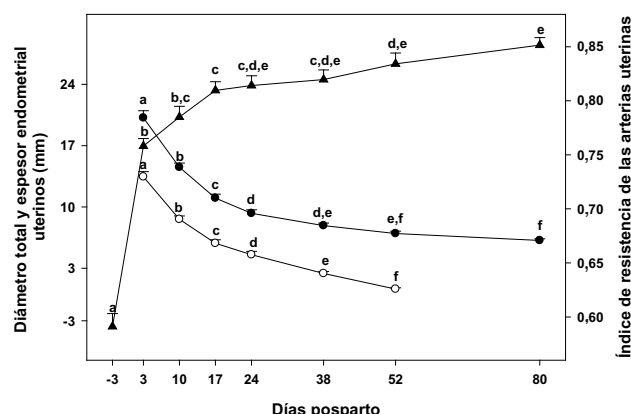
	Días posparto							
	-3	3	10	17	24	38	52	80
PVS (m/s)	1,27±0,07	0,64±0,04	0,48±0,03	0,42±0,02	0,37±0,02	0,28±0,02	0,24±0,02	0,23±0,01
FFD (m/s)	0,53±0,03	0,15±0,01	0,1±0,007	0,08±0,006	0,07±0,005	0,05±0,005	0,004±0,003	0,003±0,002

arterias uterinas, se realizó un análisis de covarianza. Finalmente, se correlacionó el IR con el DT y con el E, mediante el coeficiente de correlación de Pearson. Se consideró como significativo un valor de  $P < 0,05$ .

## Resultados

Todas las hembras tuvieron partos normales, en los cuales nacieron 2 a 6 ( $3,55 \pm 0,98$ ) cachorros sanos, y presentaron un puerperio sin complicaciones (Orfanou et al. 2008). Los cachorros fueron destetados 60 días luego del parto. Tanto DT ( $P < 0,01$ ) como E ( $P < 0,01$ ) disminuyeron progresivamente durante el curso del puerperio (Fig. 1). El endometrio pudo identificarse ultrasonográficamente hasta los días 38 y 52 en 9 y 11 perras, respectivamente. No se encontraron diferencias significativas entre las arterias derecha e izquierda para PSV, FFD e IR, por lo que se promediaron ambos valores.

Se observó una disminución gradual del PVS ( $P < 0,01$ ; Tabla 1) y del FFD ( $P < 0,01$ ; Tabla 1), mientras que el IR aumentó progresivamente durante el período de estudio ( $P < 0,01$ ; Fig. 1). Se encontró una correlación negativa entre el IR y el TD ( $r = -0,59$ ;  $P < 0,01$ ) y E ( $r = -0,58$ ;  $P < 0,01$ ). No se observó ningún efecto de la cantidad de cachorros en el IR durante el puerperio ( $P > 0,1$ ).



**Figura 1:** Diámetro total uterino (DT, media±ESM; círculos negros), espesor endometrial (E, media±ESM; círculos blancos) e índice de resistencia de las arterias uterinas (IR, media±ESM; triángulos negros) de 20 perras durante el puerperio normal. Las letras en superíndice indican diferencias de  $P < 0,05$  entre las semanas.

## Discusión

En el transcurso de este estudio, tanto las dimensiones uterinas como el flujo sanguíneo disminuyeron progresivamente. Estos hallazgos son concomitantes con los cambios regenerativos uterinos en las estructuras epiteliales y glandulares, previamente descritas luego del parto (Orfanou et al. 2009; Chu et al. 2002).

La disminución del diámetro uterino está en concordancia con descripciones previas en caninos (Yeager y Concannon 1990). En el presente trabajo la capa ultrasonográfica correspondiente al espesor endometrial pudo distinguirse hasta el día 52. En concordancia con estudios histopatológicos, la involución de los sitios placentarios se encuentra casi completa al comienzo de la semana 8 (día 56) luego del parto (Al-Bassam et al. 1981a), momento en el cual el endometrio se encuentra representado por una única capa de células epiteliales cilíndricas.

Como era de esperarse, el flujo sanguíneo de las arterias uterinas disminuyó durante el puerperio normal, manifestado como una disminución del PVS y FFD y un aumento del IR. Este incremento del IR es consistente con reportes previos en otras especies (Jaffa et al. 1996; Mulit-Lutvica et al. 2007; Krueger et al. 2008, Mortensen et al. 2011), en las cuales el IR aumentó de manera marcada durante la primera semana posparto, seguido de un incremento moderado, pero sostenido, hacia el final del estudio. Este comportamiento bifásico en el flujo sanguíneo que perfunde al útero durante el puerperio, puede ser explicado por la caída abrupta de la demanda de sangre durante la primera semana luego del parto. Asimismo, la adaptación de las arterias uterinas mediante un proceso de hipertrofia excéntrica es un evento gestacional caracterizado por un incremento en la luz de la arteria, fenómeno que fue descrito en ratas (Cipolla y Olson 1994), ratones (van der Heijden et al. 2004) y ovejas (Annibale et al. 1989). La involución de este proceso durante el puerperio lleva a una disminución del flujo sanguíneo arterial durante este período (van der Heijden et al. 2009). Si bien aún no ha sido descrito en caninos, un proceso similar podría producirse en esta especie.

A pesar de que el IR de las arterias uterinas se mantuvo sin modificaciones desde el día 24 hasta el

final del estudio, en las últimas semanas, los valores encontrados siguieron siendo más bajos que aquellos reportados previamente para el anestro (Álvarez-Clau y Liste 2006), sugiriendo que existe un lento retorno a las condiciones circulatorias de un útero no gestante. Una situación similar pudo ser observada en mujeres y vacas, en las que el aumento de la resistencia vascular periférica excedió a la involución uterina clínica (Tekay y Jouppila 1993; Jaffa *et al.* 1996, Krueger *et al.* 2008).

Finalmente, la ultrasonografía Doppler parece ser una herramienta útil para la evaluación de los cambios en el flujo sanguíneo de la arteria uterina durante el puerperio canino. Incluso se ha demostrado que esta técnica contribuye con el diagnóstico de diversas alteraciones puerperales en bovinos (Heppelmann *et al.* 2013). En caninos, se necesitan estudios adicionales para evaluar la aplicación de esta técnica en la detección temprana de desórdenes puerperales, como la subinvolución de sitios placentarios (Al-Bassam *et al.* 1981b; Fernandez *et al.* 1998). Se concluye que durante el puerperio canino normal se produce una disminución del flujo sanguíneo de las arterias uterinas asociada a la regresión ultrasonográfica bidimensional del útero.

### Conflicto de intereses

Todos los autores declaran que no existen conflicto de intereses, incluyendo las relaciones financieras, personales o de otro tipo, con otras personas u organizaciones que pudieran influir de manera inapropiada en el trabajo.

### Bibliografía

Al-Bassam MA, Thompson RG, O'Donnell L. Normal postpartum involution of the uterus in the dog. *Can J Comp Med.* 1981a; 45:217-32.

Al-Bassam MA, Thompson RG, O'Donnell L. Involution abnormalities in the postpartum uterus of the bitch. *Vet Pathol.* 1981b; 18:208-18.

Álvarez-Clau A, Liste F. Ultrasonographic characterization of the uterine artery in the nonestrus bitch. *Ultrasound Med Biol.* 2005; 3:583-7.

Annibale DJ, Rosenfeld CR, Kamm KE. Alterations in vascular smooth muscle contractility during ovine pregnancy. *Am J Physiol.* 1989; 256:1282-8.

Batista PR, Blanco PG, Tórtora M, Arias DO, Corrada YA, Gobello C, 2012. Doppler ultrasonographic assessment of uterine arteries during normal canine puerperium. En: *Proceedings of the 7th International Symposium on Canine and Feline Reproduction*, Whistler, Canadá, pp. 17-18.

Blanco PG, Arias DO, Gobello C. Doppler ultrasound in canine pregnancy. *J Ultrasound Med.* 2008; 27:1745-50.

Blanco PG, Rodríguez R, Rube A, Arias DO, Tórtora M, Díaz JD, Gobello C. Doppler ultrasonographic assessment of maternal and fetal blood flow in abnormal canine pregnancy.

*Anim Reprod Sci.* 2001; 126:130-5.

Blanco PG, Tórtora M, Rodríguez R, Arias D, Gobello C. Ultrasonographic assessment of maternal cardiac function and peripheral circulation during normal gestation in dogs. *Vet J.* 2011; 190:154-59.

Chu PY, Salamonsen LA, Lee CS, Wright PJ. Matrix metalloproteinases (MMPs) in the endometrium of bitches. *Reproduction.* 2002; 123:467-77.

Cipolla M, Osol G. Hypertrophic and hyperplastic effects of pregnancy on the rat uterine arterial wall. *Am J Obstet Gynecol.* 1994; 171:805-11.

Davidson AP, Baker TW. Reproductive ultrasound of the bitch and queen. *Top Companion Anim Med.* 2009; 24:55-63.

Di Salvo P, Bocci F, Polisca A. Doppler evaluation of maternal and fetal vessels during normal gestation in the bitch. *Res Vet Sci.* 2006; 81:382-8.

Dickey RP. Doppler ultrasound investigation of uterine and ovarian blood flow in infertility and early pregnancy. *Hum Reprod Update.* 1997; 3:467-503.

Dickie MB, Arbeiter K. Diagnosis and therapy of the subinvolution of placental sites in the bitch. *J. Reprod Fertil Suppl.* 1993; 47:471-5.

England G, Yeager A, Concannon PW. Ultrasound Imaging of the Reproductive Tract of the Bitch. En: Concannon PW, Verstegen J, England G, eds. *Recent Advances in Small Animal Reproduction*. Ithaca, NY: IVIS; 2003 (<http://www.ivis.org>), Document A1226.0303.

Feldman EC, Nelson RW, eds, 2004. Breeding, pregnancy and parturition. En: *Canine and Feline Endocrinology and Reproduction*, Saunders, PA, pp. 775-6.

Fielder FD, Baker RF. Diagnostic applications of Doppler ultrasound. *Ultrasonics.* 1969; 7:36-8.

Fernández PE, Portiansky EL, Barbeito CG, Gimeno EJ. Characterisation of cytotrophoblastic-like cells present in subinvolutioned placental sites of the bitch. *Histol Histopathol.* 1998; 13:995-1000.

Jaffa AJ, Wolman I, Har-Toov J, Amster R, Peyser MR. Changes in uterine artery resistance to blood flow during puerperium - a longitudinal study. *J Matern Fetal Investigat.* 1996; 6:27-30.

Kirkinen P, Dudenhausen J, Baumann H, Huch A, Huch R. Postpartum blood flow velocity waveforms of the uterine arteries. *J Reprod Med.* 1998; 33:745-8.

Köster K, Poulsen Nautrup C, Günzel-Apel AR. A Doppler ultrasonographic study of cyclic changes of ovarian perfusion in the Beagle bitch. *Reproduction.* 2001; 122:453-61.

Krueger L, Koerte J, Tsousis G, Herzog K, Flachowsky G, Bollwein H. Transrectal Doppler sonography of uterine blood flow during the first 12 weeks after parturition in healthy dairy cows. *Anim Reprod Sci* 2009; 114:23-31.

Mortensen C, Kelley D, Warren L. Supplemental l-arginine shortens gestation length and increases mare uterine blood flow before and after parturition. *J Equine Vet Sci.* 2011; 31:514-20.

Mulic-Lutvica A, Bakos O, Bekuretzion M, Axelsson O. Ultrasonic evaluation of the uterus and uterine cavity after normal, vaginal delivery. *Ultrasound Obstet Gynecol.* 2001; 18:491-8.

Mulic-Lutvica A, Eurenus K, Axelsson O. Longitudinal study

of Doppler flow resistance indices of the uterine arteries after normal vaginal delivery. *Acta Obstet Gynecol Scand.* 2007; 86:1207-14.

Mulic-Lutvica A, Eurenus K, Axelsson O. Uterine artery Doppler ultrasound in postpartum women with retained placental tissue. *Acta Obstet. Gynecol. Scand.* 2009; 88:724-8.

Nakai Y, Imanaka M, Nishio J, Maeda T, Ozaki A, Sun, TT, Ogita S. Uterine blood flow velocity waveforms during early postpartum course following caesarean section. *Eur J Obstet Gynecol Reprod Biol.* 1997; 74:121-4.

Nautrup CP. Doppler ultrasonography of canine maternal and fetal arteries during normal gestation. *J Reprod Fertil.* 1998; 112:301-14.

Orfanou DC, Ververidis HN, Poulis A, Fragkou IA, Kokoli AN, Boscos CM, Taitzoglou IA, Tzora A, Nerou CM, Athanasiou L, Fthenakis GC. Post-partum involution of the canine uterus – gross anatomical and histological features. *Reprod Dom Anim.* 2009; 44:152–5.

Orfanou DC, Ververidis HN, Poulis A, Fragkou IA, Kokoli AN, Boscos CM, Taitzoglou IA, Tzora A, Nerou CM, Athanasiou L, Fthenakis GC. Experimental Study of the Post-partum Involuting Genital Tract of the Bitch. Part I: Clinical, Bacteriological and Cytological Features. En: *Proceedings of the 6th International Symposium of Canine and Feline Reproduction*, 2008, pp. 175–6.

Pharr JW, Post K. Ultrasonography and radiography of the canine postpartum uterus. *Vet Radiol Ultrasound* 33, 35-40.

Tekay A, Jouppila P. A longitudinal Doppler ultrasonographic assessment of the alterations in peripheral vascular resistance of uterine arteries and ultrasonographic findings of the involuting uterus during the puerperium. *Am J Obstet Gynecol.* 1993; 168:190-8.

van der Heijden OW, Essers YP, Fazzi G, Peeters LL, Mey JG, van Eys GJ. Uterine artery remodeling and reproductive performance are impaired in endothelial nitric oxide synthase deficient mice. *Biol Reprod.* 2005;72:1161-8.

van der Heijden OW, Essers YP, Wijnands E, Mey JG, Peeters LL, van Eys GJ. Postpartum reversal of the pregnancy-induced uterine artery remodeling in young, aging, and eNOS-deficient mice. *Reprod Sci.* 2009; 16:642-9.

Yeager AE, Concannon PW. Serial ultrasonographic appearance of postpartum uterine involution in beagle dogs. *Theriogenology.* 1990; 34:523-5.