

# Displasia epifisaria con falanges en forma de ángel. Caso clínico

## *Angel-shaped phalango-epiphyseal dysplasia. Case report*

Dr. René Conci<sup>a</sup>, Dra. Alicia Oller<sup>a</sup>, Dr. Martín Moya<sup>b</sup>, Dra. Adriana Echegaray<sup>a</sup> y Dr. Donald Frush<sup>c</sup>

### RESUMEN

Se describe una patología de aparición poco frecuente y esporádica que se caracteriza por deformidad en cuello de cisne en las manos, artrosis de cadera en la adultez, retardo en la edad ósea y malformaciones de las falanges medias, en forma de ángel. El paciente es un niño de 4 años de edad que sufrió un traumatismo de mano, por lo cual se le realizó una radiografía donde se observaron falanges con forma de ángel. A partir de este hallazgo, se obtuvieron otras radiografías y se diagnosticó una displasia epifisaria con falanges en forma de ángel. A raíz de este diagnóstico en el niño y de consultas con el Servicio de Genética, se diagnosticó el mismo síndrome en la madre.

**Palabras clave:** *displasia epifisaria con falanges en forma de ángel, enfermedades del desarrollo óseo, osteocondrodisplasias.*

### ABSTRACT

We describe a rare and sporadic condition, characterized by swan neck deformity in hands, hip osteoarthritis in adulthood and malformations of the middle phalanges with an angel shape. The patient is a 4 year old boy who suffered hand trauma and on x-ray examination he was diagnosed with angel-shaped phalango-epiphyseal dysplasia. Based on this diagnosis, his mother, who suffered from constant pain in her hips and lower limbs, was diagnosed with this syndrome as well.

**Key words:** *angel-shaped phalango-epiphyseal dysplasia, bone disease, developmental, osteochondrodysplasias.*

<http://dx.doi.org/10.5546/aap.2017.e1>

### INTRODUCCIÓN

La displasia epifisaria con falanges en forma de ángel (*angel-shaped phalango-epiphyseal dysplasia*; ASPED, por sus siglas en inglés. OMIM: 105835) es una patología de aparición poco frecuente y esporádica que se caracteriza por artrosis de la

cadera en la adultez, retardo en la edad ósea y malformaciones de las falanges medias, en forma de ángel. Al ser, muchas veces, diagnosticada fortuitamente, no hay una edad clara a la cual se pueda realizar el diagnóstico. A esta entidad Bachman y colaboradores,<sup>1</sup> en el año 1967, la llamaron disostosis periférica hereditaria, a partir de la descripción de 3 casos que presentaron estos signos radiográficos, pero, en esta descripción, no se tuvieron en cuenta las malformaciones de las falanges medias. En el año 1993, Giedion y colaboradores<sup>2</sup> consideraron las alteraciones de las falanges, cambiaron el nombre por ASPED y sugirieron una posible herencia autosómica dominante.

### CASO CLÍNICO

Motivo de consulta: traumatismo de mano.

Se trata de un niño nacido de embarazo normal, parto espontáneo a término, peso y talla adecuados para la edad gestacional, con evolución clínica, desarrollo neurológico y crecimiento normales. A los 4 años de edad, mientras jugaba, sufrió un traumatismo de mano por un golpe con un martillo.

Al momento del examen clínico, se evidenció una ligera deformidad de los dedos en cuello de cisne y mínimos acortamientos de los segmentos medios en ambas manos. Talla, peso y perímetro cefálico, entre el percentil 25 y 50 para la edad, con proporciones corporales normales. Presentaba también una hiperlaxitud generalizada.

El pediatra solicitó una radiografía de mano izquierda (*Figura 1*), la cual mostró un retardo importante en la maduración ósea con ausencia de núcleo de osificación en carpo, metacarpianos y falanges distales, ausencia de osificación de la falange media del 5º dedo, falange media del 2º, 3º y 4º dedo en forma de ángel y clinodactilia del 2º, 4º y 5º dedo. El examen radiológico de la mano derecha presentaba similares hallazgos al de la mano izquierda.

Se efectuó una radiografía de cadera, de ambos pies y de columna. La radiografía de cadera (*Figura 2*) mostró núcleo de osificación de ambas cabezas femorales pequeño e irregular;

a. Instituto Conci Carpinella, Ciudad de Córdoba, Argentina.

b. Universidad Nacional de Córdoba, Ciudad de Córdoba, Argentina.

c. Duke University, Durham, NC, EE. UU.

#### Correspondencia:

Dr. René Conci, [reneconci@conciarpinella.com.ar](mailto:reneconci@conciarpinella.com.ar).

**Financiamiento:** Ninguno.

**Conflicto de intereses:** Ninguno que declarar.

Recibido: 27-10-2015

Aceptado: 24-8-2016

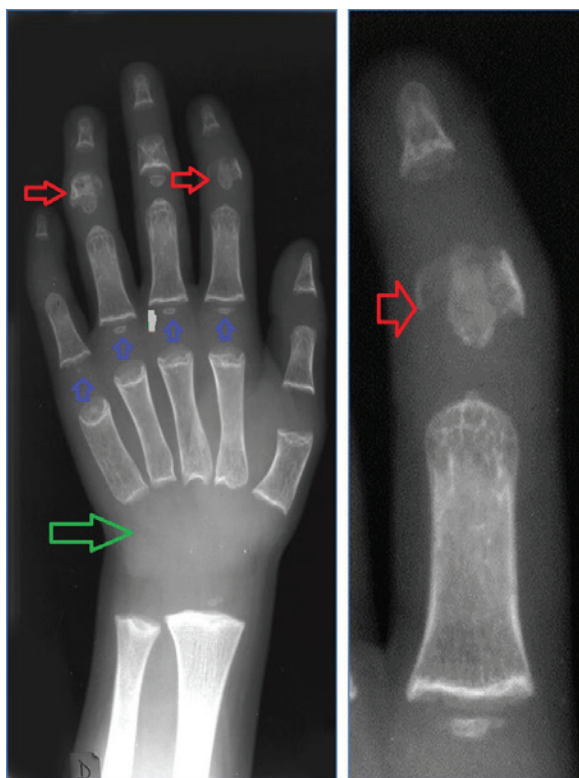
también eran pequeñas las epífisis distales de fémures y proximales de tibias. En la radiografía de columna, se evidenció una ligera cifosis.

En ambos pies, se observó ausencia de osificación de falanges medias de los orfejos 2° a 5° e hipoplasia de las falanges distales.

Con estos hallazgos radiográficos, se realizó la consulta con un genetista. La madre tenía 36 años y el padre, 37 años; no eran consanguíneos y había una hermana mayor sana. En el árbol genealógico, se observaba el niño, la madre afectada y la abuela materna con dudosos indicios de la malformación. Se realizó el diagnóstico de ASPED. No se realizaron estudios genéticos, ya que, en ese momento, no se conocía el gen que podría codificar esta enfermedad, si bien ahora se conoce que esta podría resultar de una mutación en el gen CDMP1.<sup>3</sup>

Seguimiento: En el control realizado a los 3 años del diagnóstico de ASPED (Figura 3), se observó que el núcleo epifisario de ambos

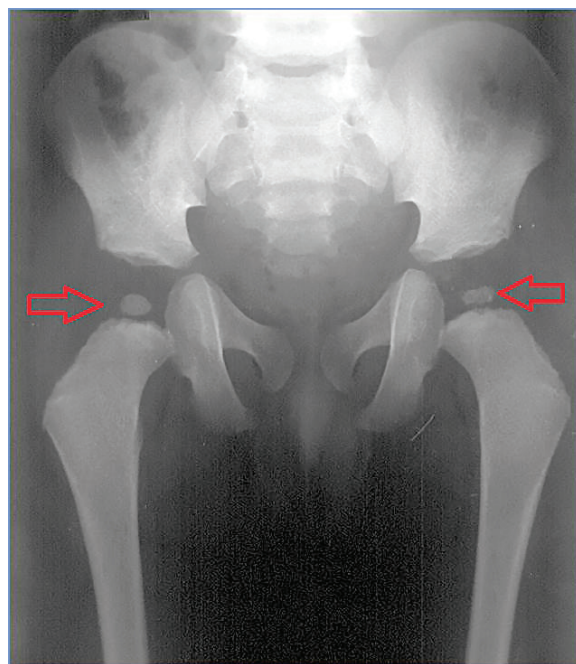
FIGURA 1. Radiografía de la mano izquierda y radiografía focalizada del segundo dedo



- Las flechas rojas señalan las falanges en forma de ángel.
- Las flechas azules señalan las epífisis pequeñas y de contornos irregulares.
- La flecha verde señala la ausencia de aparición de los núcleos de osificación del carpo (retardo en la maduración ósea).

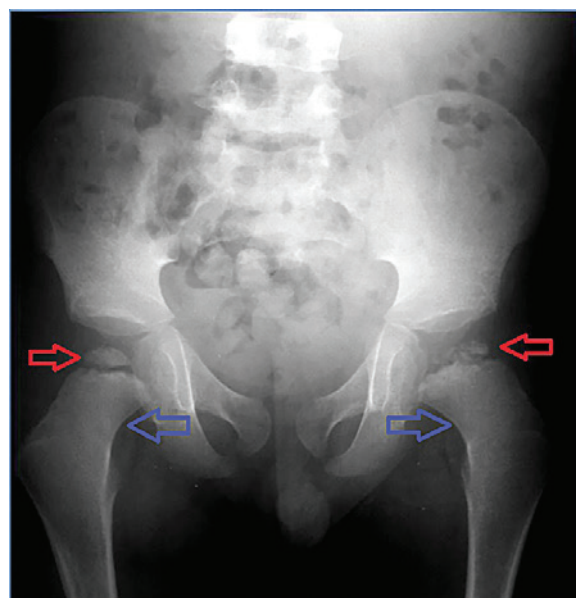
fémures era hipoplásico, aplanado e irregular, con aspecto fragmentado. Cuello femoral ancho, más acentuado en la cadera izquierda. El niño

FIGURA 2. Radiografía de caderas del niño a los 4 años



- Las flechas rojas señalan las epífisis femorales pequeñas y de contornos irregulares.

FIGURA 3. Radiografía de caderas del niño a los 7 años



- Las flechas rojas señalan el núcleo epifisario de ambos fémures hipoplásico, aplanado e irregular, con aspecto fragmentado.
- Las flechas azules señalan el cuello femoral ancho.

continuó con un plan de seguimiento pautado y se le realizan estudios de imágenes periódicas, con el objetivo de detectar precozmente la artrosis de cadera para su consiguiente reemplazo.

La madre del niño presentaba deformidad clínica similar en las manos y, en la radiografía de cadera, estrechamiento del espacio articular y evidentes signos de artrosis degenerativa precoz (Figura 4), que, a la luz del diagnóstico de ASPED en el hijo, se consideraron secundarios a la misma patología en ella. Como consecuencia de la artrosis grave, se le realizó un reemplazo bilateral de cadera.

## DISCUSIÓN

En el año 1967, Bachman describe a una madre de 47 años, con marcada hiperextensibilidad de los dedos de las manos y osteoartritis precoz de la cadera. Sus dos hijos también presentaban hiperflexibilidad de los dedos y, en las radiografías de las manos, se observaba un retraso en la osificación carpal, pseudo epífisis metacarpal proximal, epífisis-metáfisis en forma de cono de copa y aumento en los espacios articulares.<sup>1</sup>

Giedion describe, en 2 familias y otros 2 pacientes aislados, un probable desorden autosómico dominante, con características clínicas y radiográficas similares<sup>2</sup> al descrito por Bachman. Explica que los cambios resultan de las alteraciones que afectan la epífisis, diáfisis y metáfisis. La forma de ángel está dada por las alas

formadas a partir del manguito diafisial; la falda es la epífisis en forma de cono y la cabeza es la pseudo epífisis distal.

Camera y colaboradores,<sup>4</sup> en el año 2003, describen a un niño con las falanges en forma de ángel e hipogénesis oromandibular, y le asignan el número 103300 (OMIM) y el nombre hipoglosia-hipodactilia.

Esta entidad comienza en la infancia, y se encuentran deformidades en cuello de cisne en los dedos de las manos. Durante la adolescencia y la adultez temprana, los pacientes presentan grave dolor de cadera, que se acompaña con artrosis degenerativa de cadera, braquidactilia no específica de los 2<sup>dos</sup> y 4<sup>tos</sup> dedos, hiperextensibilidad de las articulaciones interfalángicas y dentición anormal, con ausencia de los primeros molares.

Los hallazgos radiológicos en las manos son las falanges en forma de ángel (cruz de Malta), retraso en la osificación de los huesos del carpo, demora en la osificación de las cabezas femorales que progresan al aplanamiento y fragmentación, lo que lleva al estrechamiento del espacio articular y artrosis precoz. En la columna vertebral, ocurren cambios tipo Scheuermann<sup>4</sup> (osteochondrosis juvenil espinal).<sup>5-7</sup>

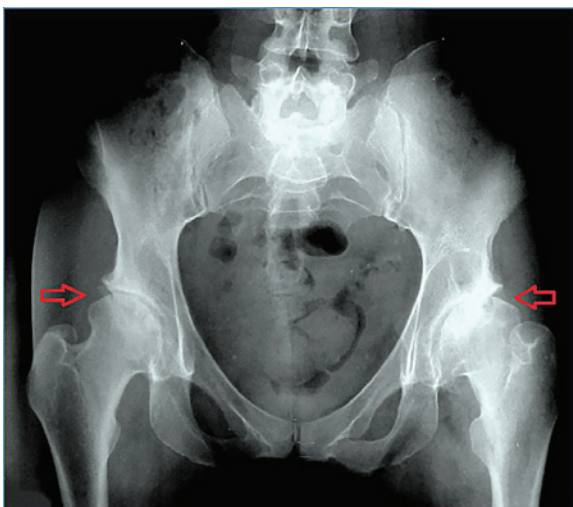
Los diagnósticos diferenciales se realizan con la displasia epifisaria múltiple, enfermedad que afecta el crecimiento y remodelación del hueso, a partir de una anomalía en el desarrollo de las epífisis del hueso, lo que produce deformidades óseas que afectan las articulaciones y causan artrosis temprana. Existen 3 formas de esta enfermedad; la del recién nacido es incompatible con la vida.<sup>6</sup> Un rasgo clínico típico de esta enfermedad y que la distingue de otras displasias es que esta no afecta la columna vertebral.

La braquidactilia es una malformación genética que se manifiesta con dedos cortos, tanto de las manos como de los pies, y puede ocurrir como una malformación aislada o formar parte de un síndrome.<sup>8</sup>

Castriota y cols.,<sup>9</sup> reportan sobre una mujer con braquidactilia tipo C cuya hija afectada desarrolló, a los 3 años, epífisis en forma de ángel en dos dedos de una mano y cambios más característicos de braquidactilia tipo C en la otra mano. En estos casos, a diferencia del nuestro, no hubo afectación de cadera.

Los síndromes tricorriñofalángicos<sup>10</sup> se caracterizan por una estatura baja, cabello escaso, nariz bulbosa y epífisis en forma de cono, reducción generalizada de las falanges

FIGURA 4. Radiografía de caderas de la madre



- Las flechas rojas señalan el estrechamiento del espacio articular y evidentes signos de artrosis degenerativa precoz.



(metacarpiana y metatarsiana).

En el reporte de Warashina y colaboradores,<sup>11</sup> se presenta a una mujer de 35 años con ASPED, que fue tratada con artroplastía total bilateral. Esta paciente, al igual que la madre de nuestro paciente, sufría de coxalgia y caminaba con ayuda de muletas. Los cambios radiológicos vistos en la radiografía de caderas de esa paciente eran similares a los de la madre de nuestro paciente.

El pronóstico de niño a futuro es posiblemente la displasia de cadera y su posible reemplazo. Si bien el consejo genético que se le brindó al paciente fue solo clínico, ya que, en ese momento, no teníamos estudios para individualizar genes que se asociaran a la enfermedad y así poder realizar una pesquisa en la familia afectada, hoy se ha identificado un gen, por lo cual se podría abordar esta patología también desde la genética.

Consideramos importante destacar que, a través de los hallazgos observados en la radiografía de mano realizada al niño por un traumatismo, se logró llegar al diagnóstico de esta patología, que afecta también la cadera y lleva a artrosis precoz. La madre del niño, quien sufría de intensos dolores y consumía grandes cantidades de analgésicos, también fue diagnosticada con esta enfermedad. El diagnóstico del hijo permitió el de la madre y la posibilidad de consejo genético para la familia. ■

## REFERENCIAS

1. Bachman RK. Hereditary peripheral dysostosis (three cases). *Proc R Soc Med* 1967;60(1):21-2.
2. Giedion A, Prader A, Fliegel C, Krasikov N, et al. Angel-shaped phalango-epiphyseal dysplasia (ASPED): identification of a new genetic bone marker. *Am J Med Genet* 1993;47(5):765-71.
3. Gutiérrez-Amavizca BE, Brambila-Tapia AJ, Juárez-Vázquez CI, Holder-Espinasse M, et al. A novel mutation in CDMP1 causes brachydactyly type C with "angel-shaped phalanx". A genotype-phenotype correlation in the mutational spectrum. *Eur J Med Genet* 2012;55(11):611-4.
4. Camera G, Ferrari G, Rossello MI, Camera A. "Angel-shaped phalanx" in a boy with oromandibular-limb hypogenesis. *Am J Med Genet A* 2003;119A(1):87-8.
5. Wilk L.H. Juvenile osteochondroses of the hip: Critical evaluation of pathogenesis and treatment. *JAMA* 1965;192:939-46.
6. Bradford DS. Juvenile kyphosis. *Clin Orthop Relat Res* 1977;(128):45-55.
7. Santra G, Banerjee S, Sarkar RN. Multiple epiphyseal dysplasia. *J Assoc Physicians India* 2013;61(6):408-9.
8. Pereda A, Garin I, Garcia-Barcina M, Gener E, et al. Brachydactyly E: isolated or as a feature of a syndrome. *Orphanet J Rare Dis* 2013;8:141.
9. Castriota-Scanderbeg A, Garaci FG, Beluffi G. Angel-shaped phalanges in brachydactyly C: a case report, and speculation on pathogenesis. *Pediatr Radiol* 2005;35(5):535-8.
10. Vaccaro M, Guarneri C, Blandino A. Trichorhinophalangeal syndrome. *J Am Acad Dermatol* 2005;53(5):858-60.
11. Warashina H, Sakano S, Kitamura S, Yamauchi K, et al. Total hip arthroplasty for a patient with angel-shaped phalango-epiphyseal dysplasia (ASPED). A case report. *Nagoya J Med Sci* 2002;65(3-4):103-7.