



Imagen clínica

Divertículos bronquiales gigantes múltiples

Multiple Giant Diverticula of the Bronchus

María Laura Orazi^{a,*}, Graciela Noemí Svetliza^a, Eduardo Luis de Vito^b y Juan Arturo Precerutti^a

^a Sección de Neumonología, Hospital Italiano de Buenos Aires, Buenos Aires, Argentina

^b División de Neumonología y Laboratorio Pulmonar, Instituto de Investigaciones Médicas A. Lanari, UBA, Buenos Aires, Argentina

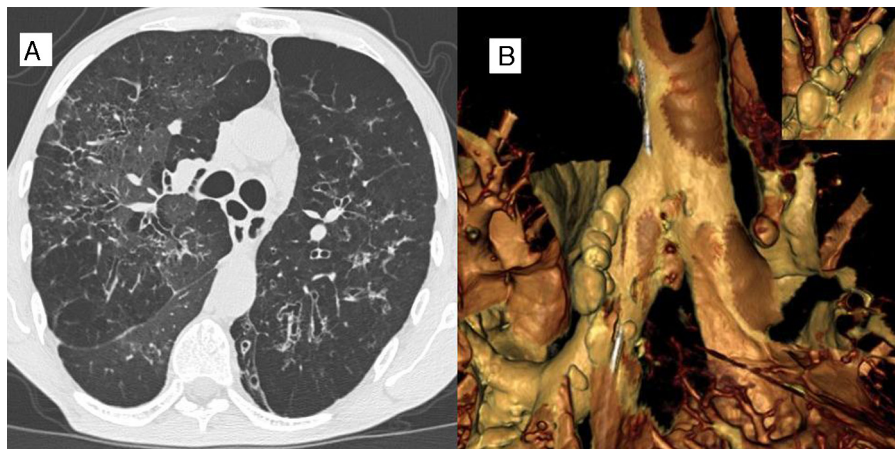


Figura 1.

Paciente de 36 años, de sexo masculino, ex tabaquista (14 paquetes/año) candidato a trasplante pulmonar por bronquiectasias adquiridas no fibrosis quística. La radiografía simple de tórax presenta datos de hiperinsuflación pulmonar, junto con imágenes radiolúcidas compatibles con bronquiectasias. La tomografía axial computarizada de tórax confirma la presencia de bronquiectasias y muestra imágenes aéreas en el mediastino sugestivas de divertículos traqueobronquiales (fig. 1A). Su reconstrucción virtual muestra múltiples imágenes saculares en ambos bronquios fuente (fig. 1B). La imagen superior derecha permite observar el cuello de los divertículos. La endoscopia virtual reveló además pequeñas depresiones mucosas correspondientes a los orificios diverticulares.

Los primeros reportes de esta condición referían una prevalencia de 0,09-0,5%. Recientemente, en una serie de 503 fumadores y otra de 200 adultos sin enfermedad pulmonar su prevalencia fue del 45 y 41%, respectivamente^{1,2}. El tamaño de los divertículos bronquiales fue pequeño (de 1 a 3 mm). El motivo de la presentación es mostrar imágenes de divertículos bronquiales bilaterales de gran tamaño

(10 a 13 mm de diámetro) mediante la reconstrucción tridimensional de tomografía computarizada. Estas imágenes no habían sido observadas en la radiografía simple de tórax.

Financiación

No.

Conflicto de intereses

No declarado.

Bibliografía

1. Sverzellati N, Ingegnoli A, Calabrò E, Randi G, la Vecchia C, Marchianò A, et al. Diverticula in smokers on thin-section CT. *Eur Radiol.* 2010;20:88-94.
2. Higuchi T, Takahashi N, Shiotani M, Maeda H, Yoshimura N. Characteristics and CT features of subcarinal air collections/main bronchial diverticula. *Eur Radiol.* 2010;20:95-9.

* Autor para correspondencia.