

REPORTES DE CASOS

**Primer registro de una picadura causada por un macho de
Latrodectus geometricus C. L. Koch, 1841 (Araneae: Theridiidae)
First record of a bite produced by a male of
Latrodectus geometricus C. L. Koch, 1841 (Araneae: Theridiidae)**

Peralta, Luciano^{1*}; Ansaldi, M. Florencia²; Zeinsteger, Pedro³

¹Laboratorio de Ecología, Instituto de Investigaciones Marinas y Costeras (IIMyC; CONICET-UNMDP). Universidad Nacional de Mar del Plata, Funes 3350, Mar del Plata, Buenos Aires, Argentina (7600). ²Facultad de Ciencias Agrarias, Universidad Nacional de Rosario, Campo Experimental Villarino, CC N° 14 (S2125ZAA), Zavalla, Santa Fe, Argentina. ³Facultad de Ciencias Veterinarias, Universidad Nacional de La Plata, 60 y 118 S/N, La Plata, Buenos Aires, Argentina (1900).

*luccianoperalta@hotmail.com

Recibido: 10 de enero de 2018.

Aceptado: 26 de noviembre de 2018.

Resumen: *Latrodectus geometricus* (Araneae: Theridiidae), es una araña llamada vulgarmente “viuda marrón”. Originaria de África, es una especie sinantrópica y cosmopolita, muy frecuente en varias ciudades del centro y norte de Argentina. A diferencia de otras especies del género no suele causar envenenamientos graves, habiéndose registrado en el mundo muy pocos casos que requirieron tratamiento los cuales evolucionaron siempre de forma favorable. Todos los casos registrados hasta la fecha fueron atribuidos a hembras, asumiendo que los machos no causan casos clínicos e incluso serían incapaces de atravesar con sus quelíceros la piel humana debido a su pequeño tamaño. Este trabajo presenta el primer registro de un accidente causado por un macho de *L. geometricus* describiendo los síntomas. El accidente ocurrió a una mujer de 21 años en Villa Gobernador Gálvez (33°01'31" S, 60°38'01" O), Santa Fe, Argentina, en marzo 2016. El ejemplar murió en el momento siendo conservado y luego identificado según su genitalia como un macho adulto de *L. geometricus*. Los síntomas se relevaron desde el accidente hasta el cese de las manifestaciones sin intervención terapéutica. En el momento la joven advirtió una sensación punzante seguida inmediatamente de ardor y eritema. Luego de 10 minutos el ardor aumentó, disminuyendo a los 20 minutos. Luego de una hora el ardor y el eritema disminuyó considerablemente. Los resultados observados respaldan que *L. geometricus* no reviste peligrosidad en Argentina y evidencian que los quelíceros de los machos pueden atravesar la piel humana, al menos en zonas de piel delgada.

Palabras clave: Araña viuda marrón; Latrodectismo; *Latrodectus*; Argentina

Abstract: *Latrodectus geometricus* (Araneae: Theridiidae) is a spider commonly known as “Brown widow”. Originally from Africa, is a synanthropic and cosmopolitan spider, very common in several cities in central and northern Argentina. Unlike other species of the genus, this spider does not cause serious poisoning, very few have been registered that required treatment and always evolved favorably. All cases listed to date were attributed to females, assuming that males do not cause clinical cases and would even be unable to pass through human skin due to the small size of their chelicerae. This work presents the first record of an accident by a male of *L. geometricus* and describes the symptoms. The accident occurred to a 21 year old woman from Villa Gobernador Gálvez (33°01'31" S, 60°38'01" W), Santa Fe, Argentina, in March 2016. The specimen died at the time, being preserved and then identified as an adult male of *L. geometricus* according to its genitalia. The symptoms were relieved from the accident to its end without applying treatments. At the time, the woman felt a sting followed immediately by burning sensation and erythema in the area. After 10 minutes the burning increased, decreasing at 20 minutes. One hour later, burning sensation disappeared and the erythema diminished considerably. The observed results support *L. geometricus* as not dangerous in Argentina and show that males actually are able to penetrate the human skin, at least in areas of thin skin.

Keywords: Brown widow spider; Latrodectism; *Latrodectus*; Argentina

Introducción

El género *Latrodectus* Walckenaer 1805 (Araneae: Theridiidae) se caracteriza por presentar colulus, quelíceros sin dientes, uñas tarsales pectinadas y carecer de órgano estridulatorio; se diferencia de los demás géneros de la fami-

lia por tener los ojos laterales anteriores y posteriores bien separados entre sí (Gerschman y Schiapelli 1965). Presenta una distribución global y comprende unas 31 especies (World Spider Catalog 2017), las cuales son predatoras

de insectos, arácnidos e incluso pequeños vertebrados (Reyes-Lugo y col. 2009). Es uno de los géneros más conocidos por presentar especies con veneno neurotóxico potencialmente peligroso para el ser humano (McCrone 1964; de Roodt y col. 2017).

Todos los accidentes registrados para las diferentes especies de *Latrodectus* históricamente han sido atribuidos a hembras, dado que los machos son muy pequeños y se asume que poseen dificultad física para introducir sus quelíceros en la piel humana. Por lo tanto, no existen registros de envenenamiento por picadura de machos de este género.

La “viuda marrón”, *Latrodectus geometricus* C. L. Koch, 1841, originaria de África, es una araña sinantrópica y cosmopolita, muy frecuente en varias ciudades del centro y norte de Argentina (Abalos 1980; Garb y col. 2004; Taucare-Ríos y col. 2016). A diferencia de otras especies del género conocidas como viudas negras, *L. geometricus* no representa un riesgo toxicológico en Argentina (de Roodt y col. 2017). Tampoco se la considera una especie peligrosa en otras partes del mundo, a pesar de que según McCrone (1964) el veneno de ejemplares de Norteamérica presentaría toxicidad con una dosis letal 50 (LD₅₀) inferior a las demás especies del género. Sin embargo esto no ocurre con los ejemplares de Argentina, donde incluso el contenido total de cuatro glándulas de veneno de ejemplares de esta especie no puede matar o causar signos neurotóxicos en ratones de 20 g (de Roodt y col. 2017). McCrone (1964) sugiere que la menor peligrosidad de *L. geometricus* en Norteamérica se debería fundamentalmente a dos factores: la muy baja frecuencia de accidentes debida a su agresividad casi nula, y al hecho de que inyecta una dosis considerablemente menor que las otras especies del género. Pero sus resultados no parecen replicarse a escala global y es muy posible que los valores de LD₅₀ varíen con la distribución geográfica de la especie.

Hasta la fecha se han registrado muy pocos casos de accidentes provocados por *L. geometricus* en el mundo, de los cuales solo algunos requirieron tratamiento pero siempre evolucionaron de forma favorable (Muller 1993; Goddard y col. 2008; Kiriakos y col. 2008; Almeida y col. 2009). En los quince casos registrados para Sudáfrica solo se observaron reacciones locales en adultos, mientras que las reacciones sistémicas se restringieron exclusivamente a dos casos en niños, ambos niños y un adulto reci-

bieron suero anti *Latrodectus* (Muller 1993). Sin embargo, solo en diez de esos quince casos (67%) se pudo confirmar, por la identificación del ejemplar, que la causante haya sido *L. geometricus* (Isbister 2011). Goddard y col. (2008) describen el caso de un hombre de 20 años en Estados Unidos con signos sistémicos que no requirió la administración de suero. También se citan otros tres casos previos para el sur de la Florida de los cuales uno fue catalogado como severo pero no se menciona si fue necesario suministrar suero (Brown y col. 2008; Goddard y col. 2008). En Venezuela se registró un caso de una mujer adulta con signos sistémicos que no requirió suero (Kiriakos y col. 2008). En Brasil se registró un caso con una mujer de 19 años que no presentó signos sistémicos ni requirió de suero y fue dada de alta a los dos días (Almeida y col. 2009).

Cabe destacar que todos los casos registrados hasta la fecha fueron atribuidos a hembras adultas, no existiendo registros de accidentes causados por machos, por lo tanto sus síntomas son aún desconocidos. Nuestro objetivo es presentar el primer registro de un accidente causado por un macho de *L. geometricus* describiendo los síntomas hasta su cese.

Descripción del evento

La picadura ocurrió en el interior de un domicilio de la localidad de Villa Gobernador Gálvez (33°01'31" S, 60°38'01" O), provincia de Santa Fe, Argentina a las 02:01 AM del día 13 de marzo de 2016. Una mujer de 21 años de edad al acostarse a dormir advirtió una sensación punzante en su espalda, entre el cuello y el hombro derecho. Instintivamente pasó su mano por la zona afectada aplastando y matando a la araña. A pesar de esto, el ejemplar muerto se mantuvo en buen estado pudiendo ser fotografiado y posteriormente conservado para su identificación.

El ejemplar causante del accidente fue identificado según su genitalia como un macho adulto de *Latrodectus geometricus* (Figura 1F). Adicionalmente se realizó una inspección ocular en el interior y exterior de la casa en busca de otros ejemplares de *L. geometricus*, encontrándose otros dos ejemplares machos en el interior de la vivienda sobre una cortina próxima a la cama de la joven, así como una gran cantidad de ejemplares de ambos sexos en el exterior del domicilio.

La joven relató la evolución de los síntomas desde el primer momento hasta su cese, regis-

trando el tiempo transcurrido en minutos desde el momento del accidente: Instantáneamente advirtió una sensación punzante en su espalda, en la zona comprendida entre el cuello y el hombro derecho, inmediatamente seguida de un ardor moderado. Al minuto cuatro tomó una foto del área afectada (*Figura 1A*) donde se observa eritema. Al minuto ocho refirió sentir un leve ardor y picazón en la zona afectada. Al minuto once tomó otra foto (*Figura 1B*) donde se aprecia un leve aumento en el eritema y manifestó un aumento en la intensidad del ardor y el cese de la picazón. Posteriormente, al minuto doce presentó un leve aumento en el eritema y en el minuto catorce declaró sentir una intensa sensación quemante en la zona afectada. Luego, al minuto 23 tanto el eritema como el ardor local disminuyeron considerablemente y sintió sensación de adormecimiento. Al minuto

24 tomó otra fotografía (*Figura 1C*) donde se aprecia una disminución en el eritema. Posteriormente al minuto 30 el ardor disminuyó y la sensación de adormecimiento se irradió hacia el hombro y el brazo. Al minuto 33 el ardor disminuyó considerablemente en su intensidad. Una hora después de transcurrido el accidente, ya sin presentar ardor ni adormecimiento, tomó otra foto (*Figura 1D*) donde se observa una gran disminución en el eritema. Posteriormente al sentir una notoria mejoría se dispuso a dormir. Al día siguiente, 9 horas después del accidente se despertó sin ningún síntoma, finalmente tomó otra fotografía (*Figura 1E*) donde ya no se aprecia eritema en la zona afectada. La joven no presentó síntomas compatibles con cuadros neurotóxicos ni desarrolló edema o alteraciones locales adicionales a lo descrito en ningún momento.

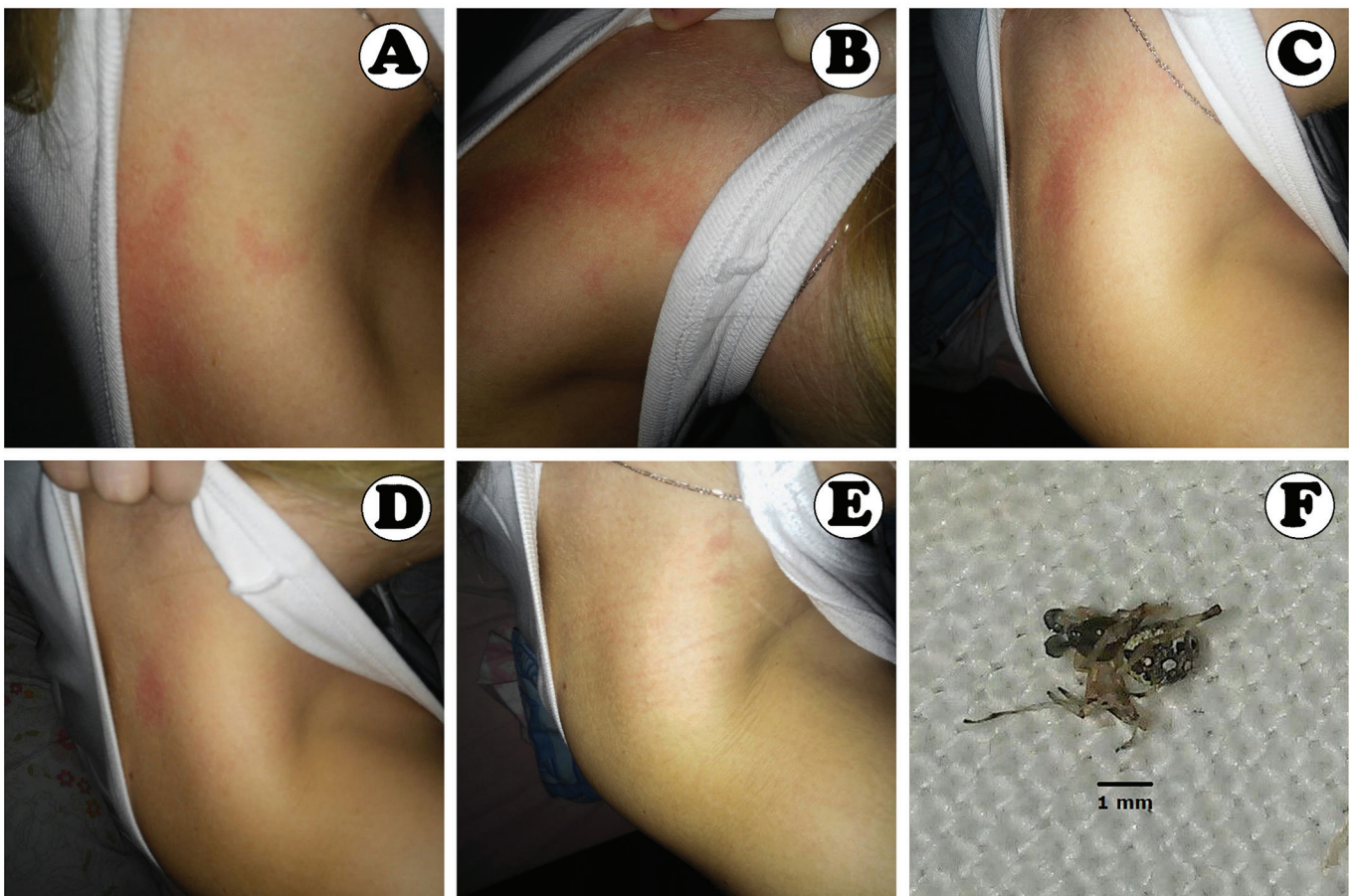


Figura 1. Evolución de la reacción local. A: minuto 04; B: minuto 11; C: minuto 24; D: minuto 60; E: 9 horas después (sin eritema); F: ejemplar macho adulto de *L. geometricus* causante del accidente.

Comentarios

La especie *L. geometricus* presenta poblaciones establecidas en la provincia de Santa Fe (Taucare-Ríos y col. 2016), resultando muy abundante en ambientes antropizados de las ciudades de Rosario y Villa Gobernador Gálvez (Peralta y Ansaldi obs. pers. 2016). Sin embargo, es poco frecuente observarla en el interior de domicilios, siendo principalmente peridomiciliaria, si bien se han encontrado juveniles en su primeros estadios y algunos machos adultos en interiores, esto no ocurre con hembras adultas (Ansaldi obs. pers. 2016). Esto concuerda con el comportamiento de dispersión de las crías y de búsqueda de pareja por parte de los machos adultos, los cuales recorren mayores distancias. Mientras que las hembras, con un comportamiento sedentario, muestran una marcada preferencia por el exterior de los domicilios (Benamu 2001). De esta manera los accidentes intradomiciliarios son muy poco probables, aun en regiones donde la especie es muy abundante.

La ausencia de registros accidentes provocados por machos de *L. geometricus* hasta la fecha, podría deberse en parte a la casi nula agresividad de la especie, pero se pueden considerar también otros posibles motivos. Primero, rara vez los accidentados pueden observar y capturar al ejemplar causante del accidente para su posterior identificación. Segundo, se trata de una especie con un marcado dimorfismo sexual (Simó y col. 2013), donde los machos (2,7-3,2 mm) son mucho más pequeños que las hembras (7,7-13,7 mm), y debido a esto, tanto médicos como pacientes que no tengan cierto conocimiento de sistemática de arañas no podrían asociar ambos sexos a la misma especie. Tercero, es muy probable que además de ocurrir en muy baja frecuencia, al manifestar solo síntomas locales que no duran más de una hora, los accidentados no lo perciban como algo potencialmente peligroso y decidan no realizar la consulta médica. Por otro lado, algunos de los síntomas locales, pueden deberse al trauma inflingido al matar a la araña, lo cual puede enmascarar un posible accidente. Estas situaciones también podrían estar ocurriendo con las otras especies del género. Por la ausencia de signos de neurotoxicidad sistémica, local y/o general, se descarta el desarrollo de latroductismo en este caso. Se confirma que el cuadro presentado por la joven coincide con los síntomas locales que generan

la mayoría de las especies de arañas inofensivas, los cuales pueden variar en duración e intensidad pero sin requerir tratamiento médico (Isbister y White 2004). Este primer registro, a pesar de ser un caso aislado, respalda la afirmación de de Roodt y col. (2017) de que *L. geometricus* no reviste peligrosidad en Argentina. También se creía que los machos del género *Latrodectus* serían incapaces de atravesar la piel humana debido al pequeño tamaño de sus quelíceros, esto se basaba en la ausencia de registros de accidentes causados por machos del género pero carecía de sustento empírico y/o científico. Este registro también es el primero para el género y permite considerar que lo mismo podría ocurrir con machos de otras especies de *Latrodectus*.

Aunque por tratarse de un caso único los resultados observados no pueden ser totalmente concluyentes, este primer registro respalda la afirmación de que *L. geometricus* no causa latroductismo ni reviste peligrosidad en Argentina, y también queda demostrado que efectivamente los machos de esta especie pueden atravesar la piel humana, al menos en zonas de piel delgada.

Agradecimientos: el primer autor agradece a los entomólogos Armando C. Cicchino y Juan L. Farina por incentivar a que estos resultados se publiquen. Así como al Consejo Nacional de Investigaciones Científicas y Técnicas (CONICET) por la beca doctoral vigente durante la realización del trabajo. Los autores agradecen a Mariana Lucía Barone por sus sugerencias.

Bibliografía

- Abalos J.W. Las arañas del género *Latrodectus* en la Argentina. *Obra Centen Mus La Plata*. 1980;6:29-51.
- Almeida R.A.M.B., Ferreira J.R.S., Chaves C.R., Barraviera B. Envenomation caused by *Latrodectus geometricus* in São Paulo state, Brazil: a case report. *J Venom Anim Toxins incl Trop Dis*. 2009;15(3):562-571.
- Ansaldi M.F. *Latrodectus geometricus* es peridomiciliaria, pudiendo observarse ocasionalmente juveniles y machos adultos en interiores, pero no hembras adultas. Observación personal. 2016.
- Benamu M.A. Comportamiento reproductivo de *Latrodectus geometricus* C. L. Koch, 1841 (Araneae, Theridiidae). *Rev Per Ent*. 2001; 42:89-91.

- Brown K.S., Necaise J.S., Goddard J. Additions to the known U.S. distribution of *Latrodectus geometricus*. J Med Entomol. 2008;45:959-962.
- de Roodt A.R., Lanari L.C., Laskowicz R.D., de Oliveira V.C., Irazu L.E., González A., Giambelluca L., Nicolai N., Barragán J., Ramallo L., López R.A., Lopardo J., Jensen O., Larrieu E., Calabro A., Vurcharchuc M.G., Lago N.R., García S.I., de Titto E.H., Damín C.F. Toxicity of the venom of *Latrodectus* (Araneae: Theridiidae) spiders from different regions of Argentina and neutralization by therapeutic antivenoms. Toxicon. 2017;130:63-72.
- Garb J.E., Gonzalez A., Gillespie R.G. The black widow spider genus *Latrodectus* (Araneae: Theridiidae): Phylogeny, biogeography, and invasion history. Mol. Phylogenet Evol. 2004;31:1127-1142.
- Gerschman de Pikelin B.S., Schiapelli R.D. El género *Latrodectus* Walckenaer, 1805 (Araneae: Theridiidae) en la Argentina. Rev Soc Ent Arg. 1965; 27:51-59.
- Goddard J., Upshaw S., Held D., Johnson K. Severe reaction from envenomation by the brown widow spider, *Latrodectus geometricus* (Araneae: Theridiidae). South Med J. 2008;101(12):1269-70.
- Isbister G.K., White J. Clinical consequences of spider bites: recent advances in our understanding. Toxicon. 2004;43:477-492.
- Isbister G.K., Fan H.W. Spider bite. The Lancet. 2011;378(9808):2039-2047.
- Kiriakos D., Núñez P., Parababire Y., García M., Medina J., Sousa L. D. First case of human latrodectism in Venezuela. Rev Soc Bras Med Trop. 2008;41(2):202-204.
- McCrone J.D. Comparative lethality of several *Latrodectus* venoms. Toxicon. 1964;2:201-203.
- Muller G. J. Black and brown widow spider bites in South Africa. A series of 45 cases. S Afr Med J. 1993;83:399-405.
- Peralta L., Ansaldi M.F. *Latrodectus geometricus* es muy abundante en ambientes antropizados de las ciudades de Rosario y Villa Gobernador Gálvez. Observación personal. 2016.
- Reyes-Lugo M., Sánchez T., Finol H.J., Sánchez E.E., Suárez J. A., Guerrero B., Rodríguez-Acosta A. Neurotoxic activity and ultrastructural changes in muscles caused by the brown widow spider *Latrodectus geometricus* venom. Rev Inst Med trop. S. Paulo. 2009;51(2):95-101.
- Simo M., Rocha-Dias M., Jorge C., Castro M., Alves-Dias M., Laborda A. Habitat, redescription and distribution of *Latrodectus geometricus* in Uruguay (Araneae: Theridiidae). Biota Neotrop. 2013;13:371-375.
- Taucare-Ríos A., Bizama G., Bustamante R.O. Using Global and Regional Species Distribution Models (SDM) to Infer the Invasive Stage of *Latrodectus geometricus* (Araneae: Theridiidae) in the Americas. Environ. Entomol. 2016; 45(6):1379-1385.
- World Spider Catalog. Versión 18.5, 2017. Natural History Museum Bern [en línea]. Disponible en: <http://wsc.nmbe.ch>. (Consulta: 11 de noviembre de 2017).