

Efecto de Enalapril sobre la restauración eritropoyética en la anemia murina

Effect of Enalapril on erythropoiesis recovery in murine anemia

VEUTHEY TV, D'ANNA MC, SÁNCHEZ M, GATTI CJ, ROQUE ME.

Autor para la correspondencia: Dr. Marta Elena Roque. E-mail: mroque@uns.edu.ar. Laboratorio de Fisiología Humana, Departamento de Biología, Bioquímica y Farmacia, Universidad Nacional del Sur. San Juan 670 (8000) Bahía Blanca. Argentina.

RESUMEN

La presencia de receptores de Angiotensina en células eritropoyéticas y estromales medulares muestra claramente un mecanismo de regulación de la eritropoyesis mediado por el Sistema Renina-Angiotensina. El objetivo fue estudiar los efectos de Inhibidores de la Enzima Convertidora de Angiotensina (IECA) como Enalapril (E) sobre la respuesta eritropoyética en ratones anémicos tratados con Fenilhidrazina (FHZ), a través de estudios hematológicos e histológicos. Tanto los ratones tratados con FHZ como los tratados con E y FHZ mostraron hemólisis el día 14. Sin embargo, la recuperación del estado anémico fue el día 16 en ratones tratados con FHZ y el día 20 en ratones tratados con E y FHZ. Se observó actividad eritropoyética en el bazo (día 16) y en el riñón (día 20) de ratones tratados con E y FHZ. En ratones tratados con FHZ, se observó actividad eritropoyética en bazo y riñón el día 16. Concluimos que la inhibición de la ECA con Enalapril retarda la recuperación eritropoyética en ratones tratados con E y FHZ. La actividad eritropoyética en el bazo y riñón sugiere la participación de estos órganos en la recuperación del eritrón.

PALABRAS CLAVE: Inhibidores de ECA. Anemia. Eritropoyesis. Riñón. Bazo.

ABSTRACT

The presence of Angiotensin receptors in erythropoietic bone marrow and marrow stromal cells clearly shows a mechanism for Renin-Angiotensin System-mediated regulation of erythropoiesis. The aim was to study the effects of Angiotensin-Converting Enzyme inhibition (ACEI) as Enalapril (E) on erythropoietic response in anemic mice treated with Phenylhydrazine (PHZ) by means of hematological and histological studies. Both PHZ and E-PHZ-treated mice showed hemolysis on day 14. However the restoration of anemic state occurred on day 16 in PHZ-treated mice and on day 20 in E-PHZ-treated mice. Erythropoietic activity was observed in spleen (day 16) and kidney (day 20) of E-PHZ-treated mice. In PHZ-treated mice erythropoietic activity was seen in spleen and kidney on day 16. We conclude that Inhibition of ACE with Enalapril delays the erythropoietic recovery of hemolytic anemia in E-PHZ-treated mice. Erythropoietic activity in spleen and kidney suggest an involvement of these organs in the erythron recovery.

KEY WORDS: ACE inhibitors. Anemia. Erythropoiesis. Kidney. Spleen.

Fecha de recepción: 06-09-2007

Fecha aceptación: 11-03-2008

INTRODUCCIÓN

La eritropoyesis depende de la interacción de múltiples citoquinas y factores de crecimiento¹. La eritropoyetina (EPO) es el principal factor de crecimiento que estimula la mitogénesis y diferenciación de progenitores eritroides y previene su apoptosis². Se han descrito otros factores que modulan la proliferación eritroide actuando sobre progenitores eritroides a través de vías directas o indirectas. Se ha descrito que Angiotensina II es un factor mitogénico que podría incrementar los niveles de EPO indirectamente³.

La presencia de receptores para Angiotensina II en progenitores hemopoyéticos y en células estromales de médula ósea, sugiere la regulación de la eritropoyesis mediada por el Sistema Renina Angiotensina⁴. Kamper y Nielsen (1990) reportaron inhibición de la eritropoyesis utilizando drogas que inhiben la síntesis de Angiotensina II⁵. Varios estudios demostraron una respuesta reducida a la terapia con EPO en pacientes con hemodiálisis crónica tratados con inhibidores de la Enzima Convertidora de Angiotensina (IECA)⁶. El incremento en la apoptosis de células progenitoras y la disminución en el hematocrito han sido también asociados a la administración de IECA⁷. Aunque el mecanismo de los IECA aún no está claro, se han propuesto varias hipótesis^{8,9}. Graafland y col. (1992) reportaron que la inhibición de la ECA podría causar anemia mediante el incremento del flujo sanguíneo renal y la disminución de los niveles de EPO⁸. Por lo tanto, este mecanismo podría afectar la respuesta apropiada a la anemia.

Se sabe que Fenilhidrazina (FHZ) es un agente hemotóxico ampliamente utilizado para inducir anemia en modelos animales. La acción de FHZ ha sido asociada al estrés oxidativo inducido por drogas que tiene lugar dentro de los eritrocitos¹⁰⁻¹². Este proceso conduce a una aumentada oxidación de la oxihemoglobina a metahemoglobina, produciendo hemicromos irreversibles, los cuales a su vez, forman los cuerpos de Heinz¹³. Además del daño proteico y la peroxidación lipídica, otras alteraciones como depleción de glutatión y ATP, desbalance catiónico, reducción en la deformabilidad de la membrana y unión de anticuerpos, han sido asociadas a la respuesta hemolítica inducida por drogas oxidantes^{11,14}. Se sabe que la activación inmune está asociada con la anemia inducida por Fenilhidrazina en distintas especies, y en

INTRODUCTION

Erythropoiesis depends on interaction of multiple cytokines and growth factors¹. Erythropoietin (EPO) is the main growth factor that stimulates the mitogenesis and differentiation of erythroid progenitors and prevents their apoptosis². It has been described additional factors that modulate erythroid proliferation acting through direct or indirect ways on erythroid progenitors. It has been described that Angiotensin II is a mitogenic factor that may indirectly increase EPO levels³.

The presence of Angiotensin II receptors in hematopoietic progenitors and bone marrow stromal cells suggest an erythropoiesis Renin-Angiotensin System-mediated regulation⁴. Kamper & Nielsen (1990) have reported erythropoiesis inhibition using drugs that prevent Angiotensin II synthesis⁵. Several studies have demonstrated a reduced response to EPO therapy in chronic hemodialysis patients treated with Angiotensin-Converting Enzyme Inhibitors (ACEI)⁶. Increase in progenitor cells's apoptosis and decrease in hematocrit (HCT) have also been associated to ACEI administration⁷. Although the ACEI mechanism is not yet clear, several hypotheses have been proposed^{8,9}. Graafland et al. (1992) reported that ACE inhibition could cause anemia by increasing renal blood flow and then decreasing EPO levels⁸. Therefore, this mechanism may affect the proper anemia response.

It is well known that Phenylhydrazine (PHZ) is an hemotoxic agent widely used to induce anemia in animal models. PHZ action has been long associated with drug-induced oxidative stress occurring within erythrocytes¹⁰⁻¹². This process results in enhanced oxidation of oxyhemoglobin to metahemoglobin, leading to irreversible hemichrome formation which, in turn, produces Heinz bodies¹³. In addition to skeletal protein damage and lipid peroxidation, other alterations such as glutathione and ATP depletion, cation imbalance, reduced membrane deformability and antibody binding, have been associated to hemolytic response induced by oxidant drugs^{11,14}. It is well known that the immune activation is associated with Phenylhydrazine-induced anemia in different species and in these conditions, the spleen is the main organ involved in hemolytic state compensation¹⁵⁻¹⁷. It is also known that in cases of great erythropoietic demands the liver can assume the hemopoietic function¹⁸.

estas condiciones el bazo es el principal órgano involucrado en la compensación del estado hemolítico¹⁵⁻¹⁷. También, se conoce que en situaciones de gran demanda eritropoyética, el hígado puede asumir la función hemopoyética¹⁸.

Por otra parte, los inhibidores de la Enzima Convertidora de Angiotensina —como Enalapril— pueden inducir anemia por un mecanismo diferente al de Fenilhidrazina. Como la respuesta eritropoyética extramedular a la anemia hemolítica en animales tratados con IECA permanece poco clara, el propósito de este trabajo fue evaluar los cambios tanto hematológicos como morfológicos en ratones anémicos con inhibición farmacológica del eje regulatorio de la eritropoyesis como es el Sistema Renina-Angiotensina.

MATERIAL Y MÉTODOS

Animales

Los ratones hembra CF1 (44,2±3,7 g) provienen del Bioterio de la Universidad Nacional del Sur. Los animales fueron mantenidos en jaulas —tres por jaula— en una habitación con temperatura regulada durante 10 días antes del comienzo del estudio. Durante la experiencia fueron alimentados con una dieta certificada y con acceso libre a agua, bajo condiciones estándares: período luz-oscuridad de 12 horas en una habitación con temperatura y humedad regulada. El uso y cuidado de los animales estuvo acorde con la American Physiological Society.

Diseño experimental

Los ratones fueron divididos al azar en tres grupos: a) ratones sin tratar recibieron una dosis subcutánea de Solución Salina estéril (SS)(0,9% NaCl) una vez al día (días 0-9) y los días 10 y 12; b) ratones tratados con Fenilhidrazina (FHZ) recibieron una dosis subcutánea de SS una vez al día (días 0-9) y una dosis intraperitoneal de Fenilhidrazina (60mg/kg peso corporal en 0,5 ml de SS) los días 10 y 12;y c)ratones tratados con Enalapril (E)-FHZ recibieron una dosis subcutánea de Enalapril (10mg/kg peso corporal) una vez al día (días 0-9) y una dosis intraperitoneal de Fenilhidrazina (60mg/kg peso corporal en 0,5 ml de SS)los días 10 y 12.

On the other hand, Angiotensin Converting Enzyme inhibitors —as Enalapril— may induce anemia by a different mechanism to Phenylhydrazine. Since extramedullar erythropoietic response to hemolytic anemia in ACEI-treated animals remains poorly understood, the purpose of this work was to assess both hematological and morphological changes in anemic mice with the pharmacological inhibition of an erythropoietic regulatory axis, such as the Rennin-Angiotensin System.

MATERIAL AND METHODS

Animals

Female CF1 mice (44.2 ± 3.7 g) were provided by the Bioterio of the Universidad Nacional del Sur. The animals were kept in cages -three per cage- in a temperature-regulated room for 10 days before the beginning of the study. During the experience were fed on a certified diet with free access to water, under standard conditions: a 12 h light-dark period in a temperature and humidity regulated room. Use and care of animals were in accordance with American Physiological Society.

Experimental Design

Mice were randomly divided into three groups: a) *Untreated mice* received a subcutaneous dose of sterile Saline Solution (SS) (0.9 % NaCl) once a day (days 0-9), and on days 10 and 12; b) *Phenylhydrazine (PHZ)-treated mice* received a subcutaneous dose of SS once a day (days 0-9) and an intraperitoneal dose of Phenylhydrazine (60 mg/Kg of body weight in 0.5 mL of SS), on days 10 and 12; and c) *Enalapril (E)- PHZ treated mice* received a subcutaneous dose of Enalapril (10 mg/Kg of body weight) once a day (days 0-9) and an intraperitoneal dose of PHZ, 60 mg/Kg of body weight in 0.5 mL of SS, on days 10 and 12.

Phenylhydrazine and Enalapril Preparation

A Phenylhydrazine hydrochloride solution (Sigma Chemical Co.) in 0.1 M potassium

Preparación de Fenilhidrazina y Enalapril

La solución hidroclorada de Fenilhidrazina (Sigma Chemical Co.) en 0.1M de buffer fosfato de potasio (pH 7,4) se preparó el día 0. La solución filtrada y esterilizada, se inyectó por vía intraperitoneal los días 10 y 12. Se utilizó una solución inyectable de Enalapril (Lotrial®, Roemmers, Argentina) en una concentración de 1,25 mg/ml.

Hematología

El estado anémico y la recuperación eritropoyética se evaluaron utilizando técnicas hematológicas convencionales: HCT y Hb. Los ratones fueron anestesiados con halotano para la recolección sanguínea (n=3). Se obtuvieron muestras del plexo venoso retro-orbital en tubos capilares heparinizados (n=3). La morfología de células sanguíneas y eventuales infecciones se evaluaron a través de extendidos sanguíneos coloreados con May Grünwald-Giemsa.

Estudios Histopatológicos

Un subgrupo (n=3) de cada grupo fue eutanizado por inhalación de dietil éter (días 0, 10, 12, 14, 16, 18 y 20). Bazo, hígado y riñones fueron removidos bajo condiciones estériles por incisión abdominal y separación de las uniones a los órganos lindantes. Las muestras tisulares fueron fijadas por inmersión en solución fresca fijadora (Solución de Formaldehído en buffer fosfato 4% y solución de Bouin). Una vez que los tejidos fueron embebidos en parafina, se obtuvieron secciones de 5 μ m de espesor que fueron coloreadas con hematoxilina y eosina. Los islotes eritroblásticos esplénicos y renales fueron semicuantificados mediante el siguiente score (campos de 10X): a) 0-5 islotes/10 campos: +; b) 6-12 islotes/10 campos: ++; c) 13-19 islotes/10 campos: +++; d) > 20 islotes/10 campos: ++++. Los islotes eritroblásticos hepáticos fueron semicuantificados mediante el siguiente score (campos de 10X): a) 0-5 islotes/5 campos: +; b) 6-15 islotes /5 campos: ++; c) 16-50 islotes /5 campos: +++; d) 51-100 islotes /5 campos: ++++; e) 101-150 islotes /5 campos: +++++.

phosphate buffer (pH 7.4) was prepared on day 0. The filtered and sterile solution was intraperitoneally injected on days 10 and 12. An injectable Enalapril solution (Lotrial®, Roemmers, Argentina) in a 1.25 mg/mL concentration was used.

Hematology

Anemic state and erythropoietic recovery were assessed using conventional hematological methods: HCT, Hb. Mice were anesthetized with halothane for blood collection (n=3). Samples from the retro-orbital venous plexus were taken with heparinized capillary tubes (n=3). Blood cells morphology and eventual infections were evaluated by means of blood smears stained according to the May Grünwald-Giemsa procedure.

Histopathological Studies

A subset (n=3) of each group was euthanized by diethyl ether inhalation (days 0, 10, 12, 14, 16, 18, and 20). Spleen, liver and kidneys were removed under sterile conditions by abdominal incision and separation from their attachments to the surrounding organs. Tissue samples were fixed by immersion in fresh fixative solution (4% phosphate buffered formaldehyde and Bouin solution). Once the tissues were embedded in paraffin, 5 μ m-thick sections were obtained and stained with hematoxylin and eosin. Splenic and renal erythroblastic islands were semiquantified using the following score (10x fields): a) 0-5 island/10 fields: +; b) 6-12 island/10 fields: ++; c) 13-19 island/10 fields: +++; d) > 20 island/10 fields: ++++. Hepatic erythroblastic islands were semiquantified using the following score (10x fields): a) 0-5 island/5 fields: +; b) 6-15 island/5 fields: ++; c) 16-50 island/5 fields: +++; d) 51-100 island/5 fields: ++++; e) 101-150 island/5 fields: +++++.

Statistical Analysis

Results were expressed as the mean \pm SD. Statistical differences among different treated groups their respective control were determined by means of the Kruskal-Wallis test followed by

Análisis estadístico

Los resultados fueron expresados como la media \pm SD. Las diferencias estadísticas entre los distintos grupos tratados y sus respectivos controles fueron determinadas mediante el test de Kruskal-Wallis seguido del test de comparación múltiple no paramétrico de Nemenyi. El nivel de significación fue de $p < 0,05$.

RESULTADOS

Hematología

El tratamiento con Enalapril durante 10 días causó una disminución en los niveles de Hb desde $15,8 \pm 0,2$ g/dL a $10,4 \pm 1,2$ g/dL. Estos cambios se relacionaron directamente con la disminución en el HCT (desde $45,4 \pm 1,6\%$ a $40,6 \pm 0,5\%$). Los grupos tratados con Solución Salina durante 10 días no mostraron variación de estos parámetros. El día 14, los ratones tratados con FHZ y los tratados con E y FHZ mostraron niveles de Hb menores que $7,4 \pm 0,6$ g/dL y el HCT permaneció por debajo de $34,3 \pm 0,3\%$.

El día 18 del protocolo experimental, los parámetros hematológicos evaluados en los ratones tratados con FHZ fueron: Hb de $15,0 \pm 0,8$ g/dL y HCT de $48,0 \pm 1,0\%$; mientras que los ratones tratados con E y FHZ permanecieron con bajos niveles de Hb ($9,4 \pm 0,7$ g/dL) y de HCT ($41,0 \pm 0,8\%$). El día 20, el nivel de Hb de los ratones tratados con E y FHZ fue de $12,7 \pm 0,9$ g/dL y de HCT $49,5 \pm 0,7\%$. Los parámetros hematológicos de los ratones no tratados permanecieron sin variar durante todo el diseño experimental.

Los extendidos sanguíneos del día 12 en los ratones tratados con FHZ y en los tratados con E y FHZ mostraron una disminución en el número de glóbulos rojos y lisis celular moderada, sin afectarse las poblaciones leucocitarias.

En el día 14, los ratones tratados con FHZ y los tratados con E y FHZ revelaron una intensa destrucción de glóbulos rojos, abundantes fragmentos de membrana, sin alteraciones en los leucocitos. Además, se observó intensa policromasia, anisocitosis y poiquilocitosis.

the non-parametric multiple comparison Nemenyi's test. Significance level was set at $P < 0.05$.

RESULTS

Hematology

Treatment with Enalapril for 10 days caused a decrease in Hb levels from 15.8 ± 0.2 g/dL to 10.4 ± 1.2 g/dL. These changes were directly related to the decrease in HCT (from $45.4 \pm 1.6\%$ to $40.6 \pm 0.5\%$). Groups treated with Saline Solution 10 days did not show variation in these parameters. On day 14, PHZ and E-PHZ-treated mice showed Hb levels lower than 7.4 ± 0.6 g/dL and HCT remained below $34.3 \pm 0.3\%$.

On day 18 of the experimental protocol, the assessed hematological parameters of PHZ-treated mice were Hb: 15.0 ± 0.8 g/dL and HCT: $48.0 \pm 1.0\%$; while E-PHZ-treated mice remained with low levels of Hb (9.4 ± 0.7 g/dL) and HCT ($41.0 \pm 0.8\%$). On day 20, Hb level of E-PHZ-treated mice was 12.7 ± 0.9 g/dL and HCT $49.5 \pm 0.7\%$. The hematological parameters of untreated mice remained invariable during the whole experimental design.

Blood smears of PHZ- and E-PHZ-treated mice on day 12 showed a reduction in the number of red blood cells and moderate cellular lyses, without affecting leukocytes populations.

On day 14, PHZ- and E-PHZ-treated mice revealed intense destruction of red blood cells, plenty of membrane fragments without alterations in leukocytes. In addition, intense polychromasia, anisocytosis, and poikilocytosis were observed.

Histopathological Studies

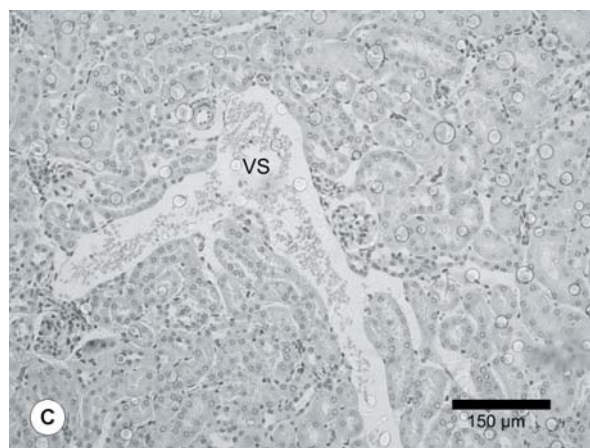

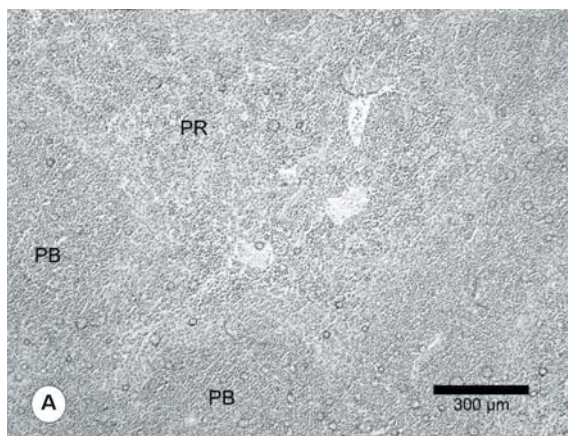
The histological study of the spleen, liver, and kidney of SS-treated mice showed uniform cellularity (Fig. 1 A, B, C).

Estudios Histopatológicos

El estudio histológico del bazo, hígado y riñón de los ratones tratados con SS, mostró uniformidad celular (Fig. 1 A, B, C). La observación macroscópica en ambos grupos de ratones tratados con FHZ reveló severa esplenomegalia el día 16. La histología del bazo de los ratones tratados con E y FHZ reveló excesiva congestión eritrocítica, expansión de la pulpa roja, presencia de hemosiderina, macrófagos y abundantes megacariocitos entre los días 14 y 18 (Fig. 2). Estos cambios llevan a la pérdida en la organización de la pulpa roja. Los ratones tratados con FHZ mostraron un comportamiento similar pero entre los días 12 y 16.

FIGURA 1: Morfología del Bazo, Hígado y Riñón de ratones no tratados. La examinación histológica muestra uniformidad celular del tejido esplénico(A), hepático (B) y renal(C). PB: pulpa blanca; PR: pulpa roja; VS: vaso sanguíneo. Los tejidos fueron procesados para H&E de acuerdo a lo descrito en materiales y métodos. x 100 (A); x 200 (B, C)

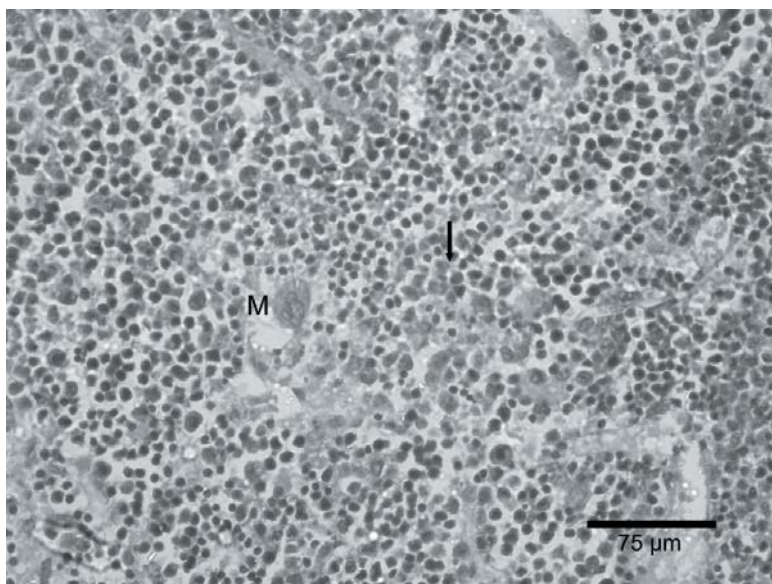
FIGURE 1: Morphology of Spleen, Liver and Kidney of untreated mice. Histological examination shows uniform cellularity of the splenic (A), hepatic (B) and renal tissue (C). WP: white pulp; RP: red pulp; BV: blood vessel. Tissues were processed for H&E according to described in methods. x 100 (A); x 200 (B, C)



Macroscopic observation in both PHZ-treated mice revealed severe splenomegaly on day 16. The histology of the spleen in E-PHZ-treated mice revealed excessive erythrocytic congestion, red pulp expansion, presence of hemosiderin, macrophages, and plenty of megakaryocytes between days 14 and 18 (Fig. 2). These changes lead to loss of red pulp organization. PHZ-treated mice showed a similar behavior but between days 12 and 16.

FIGURE 2: Morfología del Bazo de los ratones tratados con Enalapril- Fenilhidrazina el día 16. El tejido muestra islotes eritropoyéticos (flecha), congestión eritrocítica, expansión de la pulpa roja, y megacariocitos (M). Los tejidos fueron procesados para H&E de acuerdo a lo descrito en materiales y métodos. x 400.

FIGURE 2: Morphology of Spleen in Phenylhydrazine-Enalapril-treated mice on day 16. Tissue shows erythropoietic islands (arrowheads), erythrocytic congestion, red pulp expansion, and megakaryocytes (M). Tissues were processed for H&E according to described in methods. x 400.




El tejido esplénico de los ratones tratados con E y FHZ mostró reorganización de la pulpa roja y morfología similar a lo observado en los ratones no tratados el día 20 (Fig. 3). La histología renal de los ratones tratados con FHZ y los tratados con E y FHZ reveló la presencia de islotes eritropoyéticos sin alteraciones evidentes en el parénquima celular.

The splenic tissue of E-PHZ-treated mice showed pulp reorganization and cellular morphology similar to that in untreated mice on day 20 (Fig. 3). Renal histology of both PHZ-treated mice and E-PHZ-treated mice revealed the presence of erythropoietic islands without evident alterations in the cellular parenchyma.

FIGURE 3: Morfología del Bazo de los ratones tratados con Enalapril-Fenilhidrazina el día 20. El tejido muestra reorganización de las pulpas, morfología celular normal. PB: pulpa blanca; PR: pulpa roja. Los tejidos fueron procesados para H&E de acuerdo a lo descrito en materiales y métodos. x 200.

FIGURE 3: Morphology of Spleen in Phenylhydrazine-Enalapril-treated mice on day 20. Tissue shows pulps reorganization, normal cellular morphology. WP: white pulp; RP: red pulp. Tissues were processed for H&E according to described in methods. x 200.




La observación histológica del tejido hepático en los ratones tratados con E y FHZ no mostró presencia de islotes eritropoyéticos durante la experiencia. Entre los días 16 y 20 se observó morfología celular alterada con anomalías citoplasmáticas y nucleares en los ratones tratados con E y FHZ (Fig. 4), mientras que los ratones tratados con FHZ mostraron uniformidad celular.

Histological observation of hepatic tissue in E-PHZ-treated mice did not show the presence of erythropoietic islands during the experience. Between days 16 and 20 altered cellular morphology with cytoplasmatic and nuclear abnormalities in E-PHZ-treated mice was observed (Fig. 4), while PHZ-treated mice showed uniform cellularity.

FIGURE 4: Morfología del Hígado de los ratones tratados con Enalapril-Fenilhidrazina el día 18. El tejido muestra morfología celular alterada con anomalías citoplasmáticas y nucleares. VS: vaso sanguíneo. Los tejidos fueron procesados para H&E de acuerdo a lo descrito en materiales y métodos. x 200.

FIGURE 4: Morphology of Liver in Phenylhydrazine-Enalapril-treated mice on day 18. Tissue shows altered cellular morphology with cytoplasmatic and nuclear abnormalities. BV: blood vessel. Tissues were processed for H&E according to described in methods. x 200.



La semicuantificación de los islotes eritropoyéticos en el bazo, riñón e hígado se muestra en la Tabla 1.

The semiquantification of erythropoietic islands in the spleen, kidney and liver is shown in Table 1.

TABLA I. Islotes Eritropoyéticos en Tejido Esplénico, Renal y Hepático. Ratones tratados con E-FHZ recibieron Enalapril entre los días 0-9 y Fenilhidrazina los días 10 y 12. Ratones tratados con FHZ recibieron solución salina entre los días 0-9 y FHZ los días 10 y 12. Los islotes eritroblásticos fueron semicuantificados de acuerdo a lo descripto en materiales y métodos (n=3).

TABLE I. Erythropoietic islands in Splenic, Renal and Hepatic Tissues. E-PHZ treated mice received Enalapril between days 0-9 and Phenylhydrazine on days 10 and 12. PHZ-treated mice received sterile saline solution between days 0-9 and PHZ on days 10 and 12. Erythroblastic islands were semiquantified according to described in methods. (n=3)

Días del protocolo <i>Days of protocol</i>	Ratones tratados con FHZ (Solución Salina + FHZ) <i>PHZ-treated mice (Saline Solution + PHZ)</i>			Ratones tratados con E-FHZ (Enalapril + FHZ) <i>E-PHZ-treated mice (Enalapril + PHZ)</i>	
	Bazo <i>Spleen</i>	Riñón <i>Kidney</i>	Hígado <i>Liver</i>	Bazo <i>Spleen</i>	Riñón <i>Kidney</i>
0	+	+	+	+	+
10	+	+	+	+	+
12	++	++	+	+	+
14	++	++	+	+	+
16	++++	++	+++	+++	+
18	+	++	+	++	++
20	+	+	+	++	+++

Los islotes eritroblásticos esplénicos presentaron siempre una distribución difusa y se observaron en los ratones tratados con E y FHZ principalmente el día 16 (Fig. 2), disminuyendo hacia el día 20.

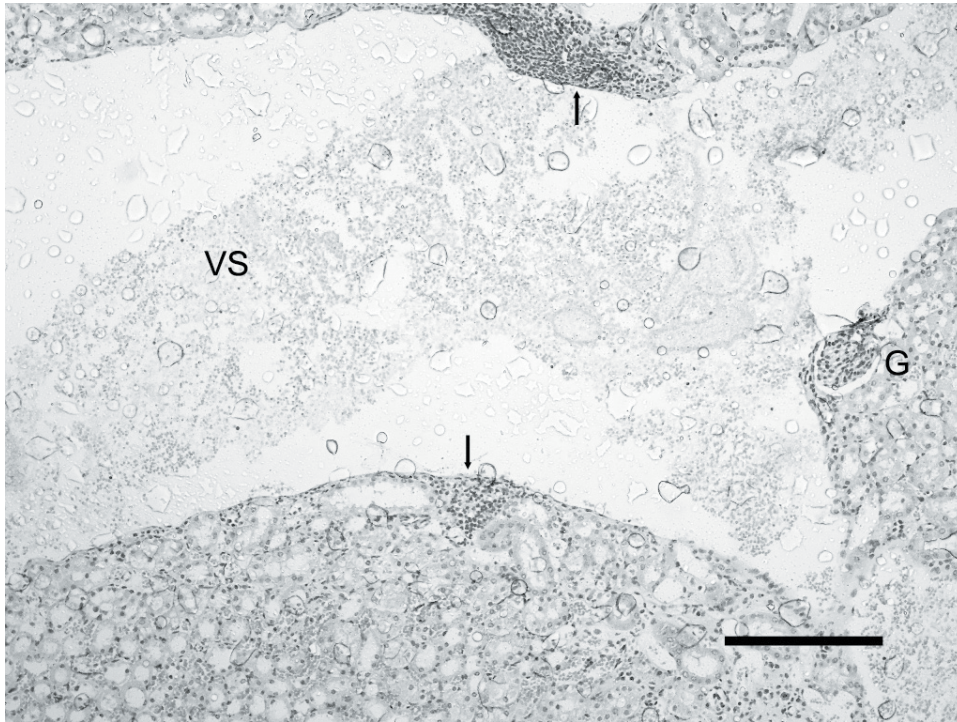
El día 20 se evidenciaron abundantes islotes eritroblásticos renales en los ratones tratados con E y FHZ (Fig. 5), mientras que en los ratones tratados con FHZ ocurrieron entre los días 12 y 18. El tejido esplénico de los ratones tratados con FHZ mostró la mayor actividad eritropoyética el día 16, volviendo a los valores basales el día 18.

Splenic erythroblastic islands always presented a diffuse distribution and were observed in E-PHZ-treated mice mainly on day 16 (Fig. 2), decreasing toward day 20.

Abundant renal erythroblastic islands were evident in E-PHZ-treated mice on day 20 (Fig. 5), while in the PHZ-treated mice were observed between days 12 and 18. The splenic tissue of PHZ-treated mice showed the highest erythropoietic activity on day 16 and returned to basal values on day 18.

FIGURA 5: Morfología del Riñón de los ratones tratados con Enalapril-Fenilhidrazina el día 20. El tejido muestra islotes eritropoyéticos en nódulos discretos (flecha) cerca de un vaso sanguíneo (VS). G: glomérulo. Los tejidos fueron procesados para H&E de acuerdo a lo descrito en materiales y métodos. x 100.

FIGURE 5: Morphology of Kidney in Phenylhydrazine-Enalapril-treated mice on day 20. Tissue shows erythropoietic islands in discrete nodules (arrowheads) near to blood vessel (BV). G: glomeruli. Tissues were processed for H&E according to described in methods. x 100.



La semicuantificación de islotes eritroblásticos hepáticos en ratones tratados con FHZ mostró compromiso eritropoyético hacia el día 16, mientras que en los ratones tratados con E y FHZ no se evidenció actividad en este tejido.

Los islotes eritropoyéticos del bazo fueron difusos, sin embargo, los renales se desarrollaron en focos o nódulos discretos principalmente cerca de los vasos sanguíneos. En el hígado, la localización de los islotes celulares fue principalmente sinusoidal.

DISCUSIÓN

Diversos estudios han descrito interrelaciones entre la eritropoyesis y el Sistema Renina-Angiotensina (SRA)⁴. Haznedaroglu y col. (1996) propusieron la existencia de un SRA activo en la médula ósea, que modularía el crecimiento de colonias hemopoyéticas¹⁹.

La Angiotensina II tiene un importante efecto proliferativo, probablemente a través de la activación directa del receptor de Angiotensina I presente en

Hepatic erythroblastic islands semiquantification showed erythropoietic compromise toward day 16 in PHZ-treated mice while in E-PHZ-treated mice did not evidence activity in this tissue.

Observation of the spleen showed diffuse erythropoietic islands; however, renal erythropoietic islands developed in discrete nodules or foci and were observed mainly near to blood vessels. In liver the localization of cellular islands were principally sinusoidal.

DISCUSSION

Several studies have described relations between erythropoiesis and the Rennin-Angiotensin System (RAS)⁴. Haznedaroglu et al (1996) proposed the existence of an active RAS in the bone marrow that would modulate the growth of hemopoyetic colonies.

Angiotensin II has an important proliferative effect probably through the direct activation of

progenitores hemopoyéticos de la médula ósea, o a través de la estimulación de células estromales para producir factores de crecimiento²⁰. Por este motivo, la presencia de inhibidores de la ECA puede reducir los niveles de Angiotensina II y como consecuencia, disminuir la actividad eritropoyética.

La disminución en los valores de Hb y HCT en los ratones tratados con Enalapril sugiere inhibición de la eritropoyesis. Nuestros resultados coinciden con los reportados por Cole y col (2000)²¹.

Por otro lado, se sabe que la Fenilhidrazina induce anemia hemolítica aguda en ratones²². La evaluación de los parámetros hematológicos nos permitió determinar la instauración, evolución y recuperación de la anemia hemolítica aguda. En nuestro estudio, los ratones tratados con FHZ y con E-FHZ mostraron una evidente disminución en los valores de aquellos parámetros hematológicos que son críticos para confirmar la condición anémica. La marcada destrucción celular, poikilocitosis y anisocitosis observada en extendidos de sangre periférica confirman la acción hemolítica de la Fenilhidrazina.

En nuestro estudio mostramos un evidente retraso en la restauración de la eritropoyesis en los ratones tratados con E y FHZ, con respecto a aquellos tratados solamente con FHZ. Este cambio en el rango temporal de la respuesta eritropoyética podría ser atribuido a la acción del inhibidor de la ECA, el cual reduce los niveles de Angiotensina afectando la producción de glóbulos rojos.

El rol de tejidos extramedulares en la recuperación hematopoyética murina ha sido ampliamente descrito¹⁷. Los estudios morfológicos realizados, nos permitieron evaluar el grado de participación de diversos tejidos extramedulares en la recuperación eritropoyética cuando la actividad de la ECA esta inhibida.

La marcada congestión eritrocítica esplénica y la pérdida de la típica organización de la pulpa observada en los ratones tratados con FHZ y E-FHZ, sugiere una participación activa de este tejido en respuesta a la crisis hemolítica.

La presencia de Hemosiderina puede deberse a la excesiva eritrofagocitosis, asociada a la remoción de eritrocitos dañados producidos durante la hemólisis, como ocurre durante el tratamiento con FHZ. De acuerdo con otros autores, el aumento en los depósitos de hierro

Angiotensin I Receptor on hemopoietic progenitor cells of bone marrow or through the stimulation of stromal cells to produce growth factors²⁰. For this reason, the presence of ACE inhibitors may reduce Angiotensin II levels and consequently reduce the hemopoietic activity.

The decrease observed in Hb and HCT levels in Enalapril-treated mice suggests erythropoiesis inhibition. Our results are in agreement with those reported by Cole et al (2000)²¹.

On the other hand, it is well known that Phenylhydrazine induces acute hemolytic anemia in mice²². The evaluation of hematological parameters allowed to determine the onset, evolution, and recovery of acute hemolytic anemia. In our study, PHZ- and E-PHZ-treated mice showed an evident decrease in those hematological parameters that are critical to confirm an anemic condition. The marked cellular destruction and poikilocytosis and anisocytosis observed in peripheral blood smears confirm the hemolytic action of Phenylhydrazine.

We showed in our study an evident delay in erythropoiesis restoration observed in E-PHZ-treated mice, compared with those treated only with PHZ. This change in the time range of the erythropoietic response could be attributed to the action of ACE inhibitors, which reduces Angiotensin II levels affecting red cell production.

The role of extramedullary tissues in hematopoietic recovery in mice has widely been reported¹⁷. Morphological studies performed, allowed us to assess the degree of extramedullary involvement of the different tissues in erythropoietic recovery when the ACE activity was inhibited.

Marked splenic erythrocytic congestion and loss of pulp typical arrangement observed in PHZ- and E-PHZ-treated mice suggest an active participation of this tissue in the response to hemolytic crisis. The presence of Hemosiderin, may be the result from excessive erythrophagocytosis associated to the removal of altered red blood cells produced by hemolysis, as it occurs in the treatment with PHZ. According to other authors, the increase in iron deposits is commonly associated to extramedullary erythropoiesis²³.

It is known that the increase in splenic macrophages occurs as the result of an intense activity caused by the excessive number of altered blood cells²³. In our study, we observed the presence of macrophages and megakaryocytes in the splenic tissue of both groups treated with PHZ

está normalmente asociado a la eritropoyesis extramedular²³.

Es sabido que el aumento en los macrófagos esplénicos ocurre como resultado de la intensa actividad fagocítica, causada por el excesivo número de células sanguíneas alteradas²³. En nuestro estudio, observamos la presencia de macrófagos y megacariocitos en el tejido esplénico de ambos grupos tratados con FHZ, sugiriendo la participación hemopoyética y eritrofagocítica de este órgano.

Los cambios en el parénquima celular esplénico asociados a la actividad eritropoyética que ocurrieron entre los días 12 y 18 en ratones tratados con FHZ, se relacionan con la semicuantificación de los islotes eritropoyéticos y sugieren la participación esplénica en la restauración de la anemia hemolítica¹⁷.

En los tejidos hemopoyéticos, las células eritroides están ubicadas cerca de los macrófagos estromales formando los islotes eritroblásticos por medio de interacciones con moléculas de adhesión. Estos islotes son considerados unidades anatómicas que contienen un macrófago central rodeado por eritroblastos en varios estadios de maduración²⁴. Además, los islotes eritropoyéticos pueden ser difusos o pueden desarrollarse en nódulos discretos²³.

La respuesta esplénica en los ratones tratados con FHZ y con E-FHZ fue similar. Sin embargo, en los ratones tratados con FHZ, se evidenciaron cambios morfológicos asociados a la actividad eritropoyética más tempranos, que los observados en los ratones tratados con E y FHZ. La reorganización de las pulpas esplénicas y la disminución en el número de islotes eritroblásticos en los ratones tratados con FHZ desde el día 16, indican una disminución en la actividad eritropoyética y recuperación de la anemia. A su vez, en los ratones tratados con E y FHZ, estos cambios se vieron alrededor del día 20, coincidiendo con el retardo en la recuperación observada a través de los parámetros hematológicos.

La disminución de islotes eritropoyéticos renales y la ausencia de cambios en el parénquima celular observados en los ratones con FHZ, sugiere poca participación de este tejido y confirma la restauración de la condición anémica el día 16.

Otra evidencia que surge de nuestros estudios morfológicos, es el incremento en el número de islotes eritropoyéticos renales los días 18 y 20 en los ratones tratados con E y FHZ. Los

sugieren la hemopoyética y eritrofagocítica involucramiento de este órgano.

The changes in the splenic cellular parenchyma associated to erythropoietic activity observed between days 12 and 18 in PHZ-treated mice are in agreement with the semiquantification of erythropoietic islands and suggest splenic involvement in hemolytic anemia recovery¹⁷.

In hematopoietic tissues, erythroid cells are closely associated to stromal macrophages forming erythroblastic islands by means of interactions with adhesion molecules. Such islands are considered anatomic units that contain a central macrophage surrounded erythroblasts at various maturation stages²⁴. In addition, erythropoietic islands may be diffused or may develop in discrete nodules²³.

The splenic response in PHZ- and E-PHZ-treated mice was similar. However, in PHZ-treated mice the morphological changes associated to erythropoietic activity were evident earlier than in those observed in E-PHZ-treated mice. The reorganization of splenic pulps and the decrease in the number of erythroblastic islands observed in PHZ-treated mice since day 16 indicate a decrease in erythropoietic activity and anemia recovery. Instead, in E-PHZ-treated mice these changes were observed around day 20, in coincidence with the delayed recovery observed by hematological parameters.

The decrease of renal erythropoietic islands and the absence of cellular parenchyma changes observed in PHZ-treated mice suggest a poor involvement of this tissue and confirm the restoration of anemic condition on day 16.

Other evidence arising from our morphological studies is the increase in the number of renal erythropoietic islands on days 18 and 20 in E-PHZ-treated mice. The islands observed in this tissue were located mainly near blood vessels, a key localization for a quick and effective release of cells to peripheral circulation. This increase occurs in simultaneous form with the decrease in splenic erythropoietic activity. This observation could suggest a renal erythropoietic contribution to the recovery post-hemolysis volemia, and would explain the delay in hematological recovery.

Several authors showed hepatic erythropoiesis in mice treated with PHZ^{25,18}. Our study shows the presence of erythropoietic islands in hepatic tissue of PHZ-treated mice but not in E-PHZ-treated mice.

islotes presentes en este tejido se localizaron principalmente cerca de los vasos sanguíneos, un sitio clave para una rápida y efectiva liberación de células a la circulación periférica. Este aumento transcurre en forma simultánea con la disminución en la actividad eritropoyética esplénica. Esta observación podría sugerir que el tejido renal contribuye en la restauración de la volemia post-hemólisis, y explicaría el retardo en la recuperación hematológica.

Varios autores mostraron eritropoyesis hepática en ratones tratados con FHZ^{25,16}. Nuestro estudio muestra la presencia islotos eritropoyéticos en el tejido hepático de ratones tratados con FHZ pero no en ratones tratados con E y FHZ.

De acuerdo con otros autores que han descrito que el Enalapril podría inducir alteraciones hepáticas, en nuestras condiciones experimentales hubo signos de injuria tisular bajo la examinación microscópica hepática en los ratones tratados con E y FHZ²⁶⁻²⁸. Finalmente, creemos que la ausencia de islotos eritropoyéticos hepáticos en este grupo, podría deberse a la injuria en el parénquima, indicando una carencia de actividad eritropoyética en este tejido.

Nuestros resultados muestran que bajo las condiciones descritas, la inhibición de la ECA por Enalapril afectó el rango temporal de respuesta a la anemia hemolítica aguda inducida por FHZ, y que cada tejido se comporta en forma diferente en la recuperación de la volemia post-hemólisis. En el presente estudio, demostramos que la recuperación eritropoyética depende de la acción coordinada de varios órganos extramedulares y confirmamos el rol del bazo en la recuperación del eritrón. Otros autores han descrito previamente la presencia de actividad eritropoyética en el tejido esplénico y hepático^{29,30}.

Si bien la participación del tejido renal en la recuperación hemopoyética de ratones anémicos no ha sido descrita hasta el presente, es importante destacar la presencia de islotos eritropoyéticos en este tejido bajo la inhibición farmacológica de un eje regulatorio de la eritropoyesis. La eritropoyesis renal podría ocurrir por migración de células precursoras desde médula ósea más que por la activación de células madre.

Nuestro estudio muestra que la inhibición de la ECA retarda la restauración eritropoyética de la anemia inducida por FHZ, destacando el importante rol de la eritropoyesis extramedular en estos procesos. Sin embargo, estudios futu-

In agreement with other authors that have described that Enalapril could produce hepatic alterations, in our experimental conditions, injury signs were observed upon hepatic microscopic examination in E-PHZ-treated mice²⁶⁻²⁸. Finally, we believe that the absence of hepatic erythropoietic islands in this group could be due to parenchyma injury indicating a lack of erythropoietic activity in this tissue.

Our results show that under the experimental conditions described, the inhibition of ACE by Enalapril affected the time range response to PHZ-induced acute hemolytic anemia and that each tissue behaves differently in the recovery of post-hemolysis volemia. In the present study, we demonstrated that erythropoietic tissue recovery depends on the coordinated actions of several extramedullary organs and we confirmed the role of the spleen in the recovery of the erythron. Other authors have previously reported the presence of erythropoietic activity in splenic and hepatic tissues^{29,30}.

Although the involvement of renal tissue in the hemopoietic recovery of anemic mice has not been described yet, it is important to highlight the presence of erythropoietic islands in this tissue under pharmacological inhibition of a regulatory axis of erythropoiesis. Renal erythropoiesis may occur by migration of precursor cells from the bone marrow rather than by activation of stem cells.

Our study shows that ACE inhibition delays the erythropoietic restoration of PHZ-induced anemia, emphasizing the important role of extramedullary erythropoiesis in these processes. However, further studies will be necessary in order to explain renal erythropoietic activity, because the presence of islands has not been reported yet in kidney in the studied conditions.

ACKNOWLEDGEMENTS

This research was supported by the Secretaría General de Ciencia y Tecnología de la Universidad Nacional del Sur (Grant 24/B116) and by the Agencia de Promoción Científica y Tecnológica (FONCYT) (Grant-908). Tania Veuthey and María Cecilia D'Anna are Research Fellow of the Consejo Nacional de Investigaciones Científicas y Técnicas (CONICET).

ros serán necesarios para explicar la actividad eritropoyética renal dado que la presencia de islotes aún no ha sido reportada en riñón en las condiciones estudiadas.

AGRADECIMIENTOS

Este trabajo fue subsidiado por la Secretaría General de Ciencia y Tecnología de la Universidad Nacional del Sur (Grant 24/B116) y por la Agencia de Promoción Científica y Tecnológica (FONCYT) (Grant-908). Tania Veuthey y María Cecilia D'Anna son becarias doctorales del Consejo Nacional de Investigaciones Científicas y Técnica (CONICET).

This research was supported by the Secretaría General de Ciencia y Tecnología de la Universidad Nacional del Sur (Grant 24/B116) and by the Agencia de Promoción Científica y Tecnológica (FONCYT) (Grant-908). Tania Veuthey and María Cecilia D'Anna are Research Fellow of the Consejo Nacional de Investigaciones Científicas y Técnicas (CONICET).

BIBLIOGRAFÍA/BIBLIOGRAPHY

1. Metcalf D. Lineage commitment and maturation in hematopoietic cells: the case for extrinsic regulation. *Blood* 1998;92:345.
2. Sawyer ST, Penta K. Erythropoietin cell biology. *Hematol Oncol Clin N Am* 1994; 8: 895-911.
3. Mrug M, Stopka T, Julian BA, Prchal JF, Prchal JT. Angiotensin II stimulates proliferation of normal early erythroid progenitors. *J Clin Invest.* 1997; 100: 2310-2314.
4. Rodgers KE, Xiong S, Steer R, Dizerega GS. Effect of Angiotensin II on hematopoietic progenitors cell proliferation. *Stem Cells* 2000; 18: 287-294.
5. Kamper AL, Nielsen OJ. Effect of enalapril on haemoglobin and serum erythropoietin in patients with chronic nephropathy. *Scand J Clin Lab Invest* 1990; 50: 611-618.
6. Albitar S, Genin R, Fen-chong M, Serveaux MO, Bourgeon B. High-dose enalapril impairs the response to erythropoietin treatment in haemodialysis patients. *Nephrol Dial Transplant* 1998; 13: 1206-1210.
7. Glezerman I, Patel H, Glicklich D, Croizat H, Devarajan P. Angiotensin-converting enzyme inhibition induces death receptor apoptotic pathways in erythroid precursors following renal transplantation. *Am J Nephrol* 2003; 23(4): 195-201.
8. Graafland AD, Doorenbos CJ, Van Saase JC. Enalapril-induced anemia in two kidney transplant recipients. *Transpl Int* 1992; 5: 51-53.
9. Macdougall IC. The role of ACE inhibitors and angiotensin II receptor blockers in the response to epoetin. *Nephrol Dial Transplant* 1999; 14: 1836-1841.
10. Beutler E. Drug induced hemolytic anemia. *Pharmac Rev* 1969; 21: 73-103.
11. Goldberg B, Stern A. The mechanism of oxidative hemolysis produced by phenylhydrazine. *Mol Pharmacol* 1977; 13: 832-839.
12. Jain SK, Hochstein P. Generation of superoxide radicals by hydrazine. Its role in phenylhydrazine induced hemolytic anemia. *Biochim Biophys Acta* 1979; 586: 128-134.
13. Schrier SL, Mohandas N. Globin-chain specificity of oxidation-induced changes in red blood cell membrane properties. *Blood* 1992; 79: 1586-1592.
14. McMillan DC, Jensen CB, Jollow DJ. Role of lipid peroxidation in dapsone-induced hemolytic anemia. *J Pharmacol Exp Ther* 1998; 287: 868-876.
15. Naughton BA, Dornfest BS, Bush ME, Carlson CA, Lapin DM. Immune activation is associated with phenylhydrazine-induced anemia in the rat. *J Lab Clin Med* 1990; 116: 498-507

16. Dor F, Ramirez ML, Parmar K, Altman E, Huang C, Down J, et al. Primitive hematopoietic cell populations reside in the spleen: studies in the pig, baboon and human. *Exp hematol* 2006; 34: 1573-1582.
17. Sadahira Y, Yasuda T, Yoshino T, Manabe T, Takeishi T, Kobayashi Y, et al. Impaired splenic erythropoiesis in phlebotomized mice injected with CL2MDP-liposome: an experimental model for studying the role of stromal macrophages in erythropoiesis. *J Leukoc Biol* 2000; 68: 464-470.
18. Wolber F, Leonard E, Michel S, Orschell-Traycoff C, Yoder M, Srouf E. Roles of spleen and livers in development of the murine hematopoietic system. *Exp Hematol* 2002; 30: 1010-1019.
19. Haznedaroglu IC, Tuncer S, Gursoy M. A local renin-angiotensin system in the bone marrow. *Med Hypotheses* 1996; 46: 507-510
20. Rodgers KE, Xiong S, Dizerega GS. Accelerated recovery from irradiation injury by Angiotensin peptides. *Cancer Chemother Pharmacol* 2002; 49: 403-411.
21. Cole J, Ertoy D, Lin H, Sutliff RL, Guyene TT, Capecchi M, et al. Lack of angiotensin II-facilitated erythropoiesis causes anemia in angiotensin-converting enzyme-deficient mice. *J Clin Invest* 2000; 106: 1391-1398.
22. Redondo PA, Alvarez AI, Diez C, Fernandez-Rojo F, Prieto JG. Physiological response to experimentally induced anemia in rats: a comparative study. *Lab Anim Sci* 1995; 45: 578-583.
23. Christopher MM (2003) Cytology of the spleen. *Vet Clin Small Anim* 33: 135-152.
24. Yokoyama T, Etoh T, Kitagawa H, Tsukahara S, Kannan Y. Migration of erythroblastic islands toward the sinusoid as erythroid maturation proceeds in rat bone marrow. *Vet Med Sci* 2003; 65: 449-452.
25. Ploemacher RE, Van Soest PL. Morphological investigation on phenylhydrazine-induced erythropoiesis in the adult mouse liver. *Cell Tissue Res* 1977; 178: 435-461.
26. Gonzalez de la puente MA, Calderon E, Espinosa R, Rincon M, Varela JM. Fatal hepatotoxicity associated with enalapril. *Ann Pharmacother* 2001; 35: 1492.
27. Hagley MT, Hulisz DT, Burns CM. Hepatotoxicity associated with angiotensin-converting enzyme inhibitors. *The Annals of Pharmacotherapy* 1993; 27: 228-231.
28. Quilez C, Palazon JM, Chulia T, Cordoba YC. Hepatotoxicity by enalapril. *Gastroenterol Hepatol* 1999; 22: 113-4.
29. Hara H, Ogawa M. Erythropoietic precursors in mice with phenylhydrazine-induced anemia. *Am J Hematol* 1976; 1: 453-458.
30. Kozlov VA, Zhuravkin IN, Coleman RM, Rencricca NJ. Splenic Plaque-forming (PFC) and stem cells (CFU-s) during acute phenylhydrazine-induced enhanced erythropoiesis. *J Exp Zool* 1980; 213: 199-203.