

Morfometría de dos ejemplares de Foca de Ross, *Ommatophoca rossii*, de la Colección Nacional de Mastozoología del Museo Argentino de Ciencias Naturales “Bernardino Rivadavia”

Cecilia C. DI MARTINO¹, Gustavo A. DANERI¹ & Esperanza A. VARELA¹

¹División Mastozoología, Museo Argentino de Ciencias Naturales “Bernardino Rivadavia”,
Av. Ángel Gallardo 470, C1405DJR Buenos Aires, Argentina

Abstract: Morphometrics of two specimens of Ross Seal, *Ommatophoca rossii*, housed at the Mammals collection of the Museo Argentino de Ciencias Naturales “Bernardino Rivadavia”. The description of material housed in collections contribute to the knowledge and conservation of species, specially those that are scarcely represented due to the relatively difficult access to their distribution range. The Ross seal is an example of this, even though this species is not threatened in its conservation status, the apparent changes in the ice pack extension may affect the state of the populations. The Mammals National Collection of the Museo Argentino de Ciencias Naturales “Bernardino Rivadavia” (MACN-Ma, Buenos Aires, Argentina) houses two specimens belonging to this species: an adult female, represented by the skull, post-cranial skeleton and extended skin, and the pup, represented by the skull and extended skin. In this paper we report information on the skull and post-cranial measurements of the two *O. rossii* specimens. In addition, a brief description of its skull morphology is given.

Key words: *Ommatophoca rossii*, collections, skull, skeleton, morphometrics.

Resumen: La descripción de material depositado en colecciones mastozoológicas contribuye al conocimiento y conservación de las especies, en especial aquellas escasamente representadas debido a la relativa dificultad de acceso a su zona de distribución. Un ejemplo lo constituye la foca de Ross, *Ommatophoca rossii*, especie que, si bien no presenta amenaza en cuanto a su grado de conservación, los cambios que eventualmente puedan ocurrir en la extensión de los campos de hielo pueden afectar sensiblemente su estado poblacional. La Colección Nacional de Mastozoología del Museo Argentino de Ciencias Naturales “Bernardino Rivadavia” (MACN-Ma, Buenos Aires, Argentina) alberga dos ejemplares de esta especie. Dichos ejemplares corresponden a: una hembra adulta con cráneo, esqueleto postcraneano casi completo y piel extendida, y a su cría, representada por el cráneo y la piel extendida. En este trabajo se aporta información sobre medidas craneanas y apendiculares de los dos ejemplares *O. rossii*, además de una breve descripción de su morfología craneana.

Palabras clave: *Ommatophoca rossii*, colecciones, cráneo, esqueleto, morfometría.

INTRODUCCIÓN

La Colección Nacional de la División Mastozoología del Museo Argentino de Ciencias Naturales “Bernardino Rivadavia” (Buenos Aires, Argentina), cuenta con 378 ejemplares catalogados de Mamíferos Marinos, de los cuales 163 ejemplares corresponden a pinnípedos. De estos el 33.8% corresponden a la familia Phocidae (Varela *et al.*, 2010).

La foca de Ross, *Ommatophoca rossii*, Gray 1844, es una de los cuatro fócidos lobodontinos típicamente Antárticos. Su distribución es circumpolar alrededor del continente Antártico, con algunas áreas locales de mayor abundancia

que otras. Generalmente son vistas en los campos de hielo de media o alta concentración y habitualmente a cierta distancia de la costa. Censos realizados entre 1968 y 1983 indicaron una población mínima, sobre los hielos antárticos, de 130.000 ejemplares; otras estimaciones varían entre 220.000 y 650.000 individuos (Fischer & Hureau, 1988; Erickson & Hanson, 1990; Bastida & Rodríguez, 2003).

Los dos primeros ejemplares de *O. rossii* (una piel con esqueleto y un esqueleto) fueron colectados en el Mar de Ross, por Sir James Ross en el viaje del HMS Erebus y HMS Terror, a partir de los cuales Gray (1844) realizó la descripción de la especie. Hasta 1898 dichos ejem-

plares fueron los únicos representantes de la especie en las colecciones mundiales. A comienzos del siglo XX se publicaron trabajos con descripciones más detalladas de la anatomía y osteología de otros ejemplares. Entre los trabajos se destacan el de Barrett-Hamilton (1901) donde se hace una descripción del cráneo y la dentición, y el de Thomson (1915), que describe los esqueletos de un macho y de una hembra. Posteriormente King (1969) efectuó una descripción completa de dos focas de Ross del N. E. del Mar de Weddell que se mantuvieron conservadas a -20° C en el Museo Británico de Historia Natural; además presentó un resumen acerca de colectas previas y de los trabajos anteriormente publicados.

A nivel nacional, en el año 1948, el Jardín Zoológico de Buenos Aires donó al Museo Argentino de Ciencias Naturales "Bernardino Rivadavia" dos ejemplares, una hembra adulta y una cría, que se encuentran actualmente depositados en la colección de la División Mastozoología.

Al igual que las otras especies antárticas, la foca de Ross se encuentra protegida por el Acuerdo para la Conservación de las Focas Antárticas de 1972, donde se prohíbe la explotación comercial de los pinnípedos antárticos, y en su artículo 4to alude a permisos especiales para investigaciones científicas. En el Libro Rojo de Mamíferos Amenazados de Argentina (Díaz & Ojeda, 2000) se le asigna la categoría de datos insuficientes. Por su parte, en la lista roja de especies amenazadas de la UICN se la considera una especie de Preocupación Menor (LC) (Southwell, 2008). Esta especie no ha sido cazada en forma masiva, en tanto que sólo unos pocos ejemplares fueron capturados con propósitos científicos (Bastida & Rodríguez, 2003). Además, se considera que no tiene valor comercial ni interactúa con las pesquerías y es considerada Especie Especialmente Protegida en el Anexo II del Protocolo para la Protección Ambiental del Tratado Antártico (Stewart, 2007).

El objetivo del presente trabajo es el de aportar información sobre medidas craneanas y apendiculares de los ejemplares de *O. rossii* depositados en la colección del MACN y hacer una breve descripción de su morfología craneana.

MATERIALES Y MÉTODOS

Los ejemplares examinados corresponden a: una hembra adulta (MACN-Ma 48.259) con cráneo, esqueleto postcraneano casi completo y piel extendida, y a su cría (MACN-Ma 48.260) re-

presentada por el cráneo y la piel extendida. Se tomaron 24 medidas craneanas, 9 mandibulares, y 39 apendiculares; utilizando calibre Vernier 0-300 x 0.5 mm. (Figs. 1 y 2). Las mismas corresponden con aquellas tomadas en estudios anatómicos previos de fócidos por parte de Amano *et al.* (2002) y Ericson & Storå (1999) (véanse Apéndices 1, 2 y 3). Siguiendo el criterio de King (1969), se calcularon además las proporciones de las medidas de las diferentes variables craneanas con respecto a la longitud cóndilo basal.

RESULTADOS Y DISCUSIÓN

Los datos morfométricos correspondientes al esqueleto craneano y apendicular de ambos ejemplares se detallan en las Tablas 1, 2 y 3.

En base a la inspección visual de los cráneos como así también considerando ciertas variables craneométricas como proporción de la longitud cóndilo basal, se observa que en *O. rossii* el cráneo propiamente dicho es largo, con huesos nasales largos y órbitas alargadas, ancho a la altura del meato auditivo externo, y un rostro muy corto (Fig. 3 A). La muy baja posición de los arcos zigomáticos cuyos bordes ventrales se ubican por debajo del nivel del paladar es notable, lo que posiblemente está relacionado a la acomodación de los grandes globos oculares tal como lo sugirió King (1969) (Fig. 3 C). Además el gran ancho craneano a nivel de los arcos zigomáticos podría estar correlacionado con el ancho de la mandíbula inferior a nivel del proceso coronoideo para la ingesta de grandes presas (King, 1969).

Otra característica craneana distintiva de este fócido, remarcada originalmente por Thomson (1915), es la persistencia de una fontanela anterior no osificada de forma irregular en la línea media a nivel de la unión de los frontales y parietales (Fig. 3 A). Cabe destacar que, según King (1969), no existen evidencias de que su tamaño esté correlacionado con la edad del animal.

El paladar duro es corto, en parte debido a la exigua longitud del hocico y también porque el mismo se extiende muy reducidamente en sentido posterior al punto que el extremo posterior de la sutura palatina esta casi al mismo nivel que el borde posterior de la rama maxilar de la arcada zigomática. El área pos palatal es muy profunda y se encuentra rodeada lateralmente por las paredes orbitales del palatino y por los pterigoideos, que están muy desarrollados. En contraste, los procesos hamulares de los pterigoideos son pequeños (Fig. 3 B).

Las bulas timpánicas son triangulares (Fig. 3B).

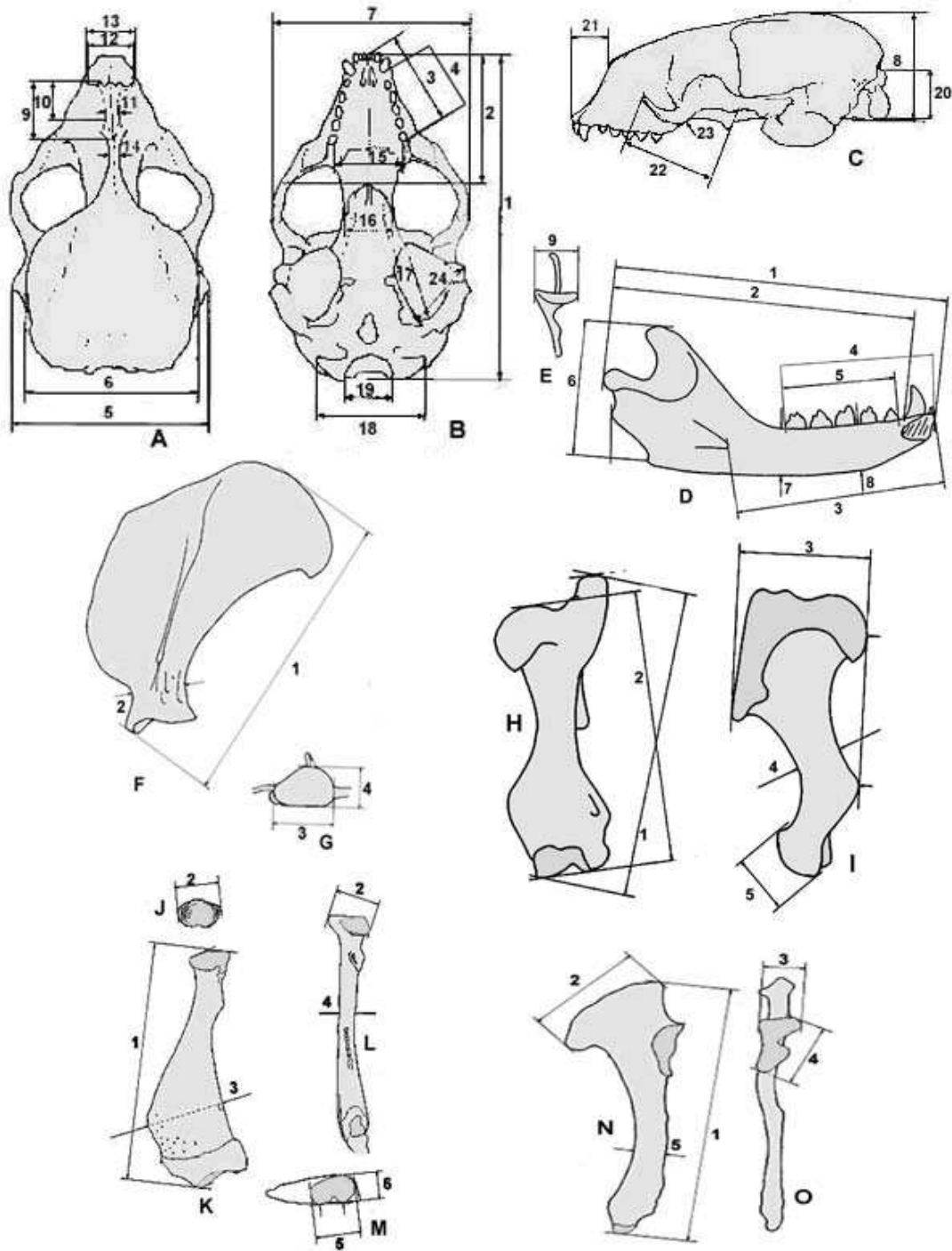


Fig. 1: Medidas tomadas de cráneo y esqueleto apendicular anterior. Cráneo: vista dorsal (A), ventral (B) y lateral (C). Hemimandíbula: vista lateral (D) y posterior (E). Escápula: vista lateral (F) y distal (G). Húmero: vista caudal (H) y lateral (I). Radio: vista proximal (J), dorsal (K), lateral (L) y distal (M). Ulna: vista lateral (N) y medial (O). Los números se corresponden con los detallados en los Apéndices 1-3.

Tabla 1. Medidas (mm.) y proporciones (%) craneanas de *O. rossii*. Los números se corresponden con los del Apéndice 1

Hembra (MACN-Ma 48.259)			Cría (MACN-Ma 48.260)	
Nº	Medidas	%	Medidas	%
1	251,4	100	126,5	100
2	76,9	30,6	47,0	37,1
3	73,7	29,3	39,8	31,5
4	47,0	18,7	27,7	21,9
5	172,7	68,7	92,9	73,4
6	113,0	44,9	80,5	63,6
7	176,0	70,0	91,5	72,3
8	89,2	35,5		
9	57,0	22,7	31,0	24,5
10	23,6	9,4	13,5	10,7
11	15,0	6,0	10,0	8,0
12	35,4	14,1	12,6	9,9
13	45,8	18,2	23,1	18,3
14	45,8	18,2	31,7	25,1
15	72,0	28,6	37,7	29,8
16	66,5	26,4	30,7	24,3
17	55,6	22,1	31,6	25,0
18	84,2	33,5	54,6	43,1
19	35,4	14,1	22,1	17,5
20	21,8	8,7	16,6	13,1
21	55,3	22,0	27,8	22,0
22	103,0	40,9	51,3	40,5
23	14,0	5,6	6,9	5,4
24	62,6	24,8		

Tabla 2. Medidas (mm.) mandibulares de *O. rossii*. Los números se corresponden a los del Apéndice 2.

Hembra (MACN-Ma 48.259)		Cría (MACN-Ma 48.260)
Nº	Medidas	Medidas
1	177,7	80,6
2	161,6	79,8
3	135,3	
4	62,0	33,7
5	48,1	29,2
6	72,1	29,6
7	30,5	14,9
8	30,2	17,3
9	36,6	16,0

Tabla 3. Medidas (mm.) apendiculares de *O. rossii*. Los números se corresponden con los del Apéndice 3.

Nº		Medidas	Nº		Medidas
Escápula	1	196,2	Coxis	1	212,6
	2	39,6		2	69,0
	3	43,2		3	55,9
	4	33,2		4	31,6
Húmero	1	128,1	5	30,0	
	2	115,3	6	89,7	
	3	75,2	7	43,7	
	4	22,9	8	109,9	
	5	30,7			
Radio	1	118,5	Fémur	1	128,5
	2	32,1		2	125,5
	3	44,2		3	59,1
	4	16,5		4	28,5
	5	39,9		5	37,1
	6	24,1		6	31,3
Ulna	1	140,7	Tibia y	1	58,1
	2	58,1		2	234,7
	3	25,6	Fíbula	3	34,1
	4	26,2		4	22,0
	5	23,5			

La expansión lateral del escamoso está compuesta por huesos sólidos lo que contribuye al gran espacio de la cavidad glenoidea (Fig. 3 C). Esto posiblemente también esté correlacionado con la ingesta de presas voluminosas (King, 1972).

En lo que respecta a la mandíbula inferior, la sínfisis es corta y el extremo anterior es muy angosto. Posee un proceso subcondíleo bien desarrollado para la inserción del músculo pterigoideo interno. El proceso coronoides es corto y puntiagudo, sobresaliendo levemente por delante del cóndilo transversal (Fig. 3 D).

En lo referido a su dentición, la fórmula dentaria clásica de este fócido es incisivo 2/2, canino 1/1 y post-caninos 5/5, si bien, varios autores han resaltado la variación en el número de incisivos y post-caninos, como así también en el grado de desarrollo de la doble raíz (Barrett-Hamilton, 1901, 1902). Ambos ejemplares depositados en la colección no poseen el número total de dientes (n=24 adulto, n= 16 cría). Sin embargo, en base a la observación de los alvéolos ambos especímenes se ajustan a la fórmula dentaria clásica. Al respecto cabe remarcar que tanto Barret-Hamilton (1902) como King (1983) resaltan el pequeño tamaño y la inserción alveolar débil de los dientes en los

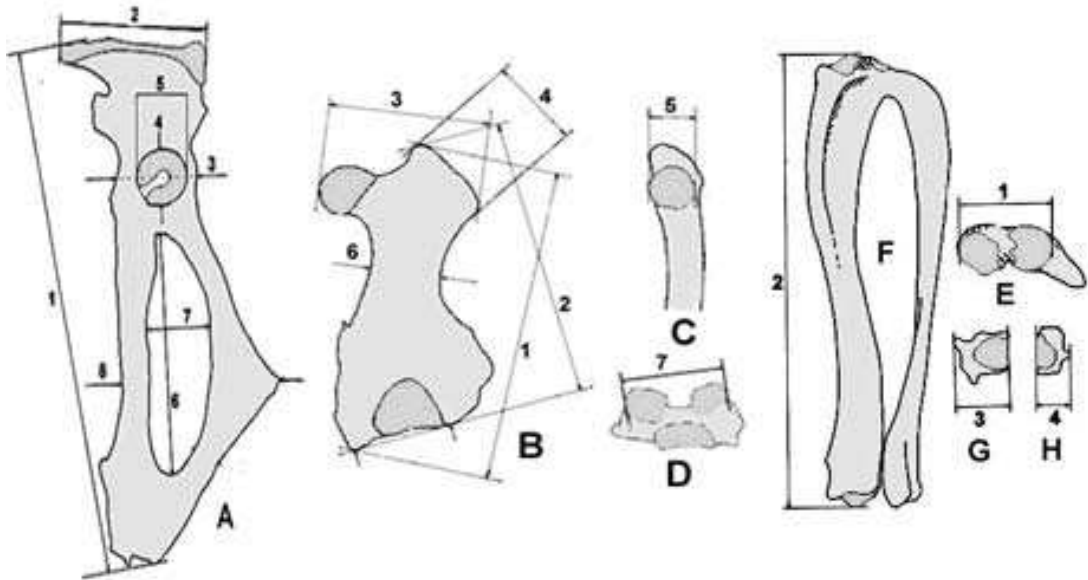


Fig. 2: Medidas tomadas de esqueleto apendicular posterior. Coxis: vista lateral (A). Fémur: vista craneal (B), medial (C) y distal (D). Tibia-fíbula: vista proximal de la superficie articular de la tibia-fíbula (E), lateral (F), distal de la tibia (G) y distal de la fibula (H). Los números se corresponden con los detallados en el Apéndice 3.

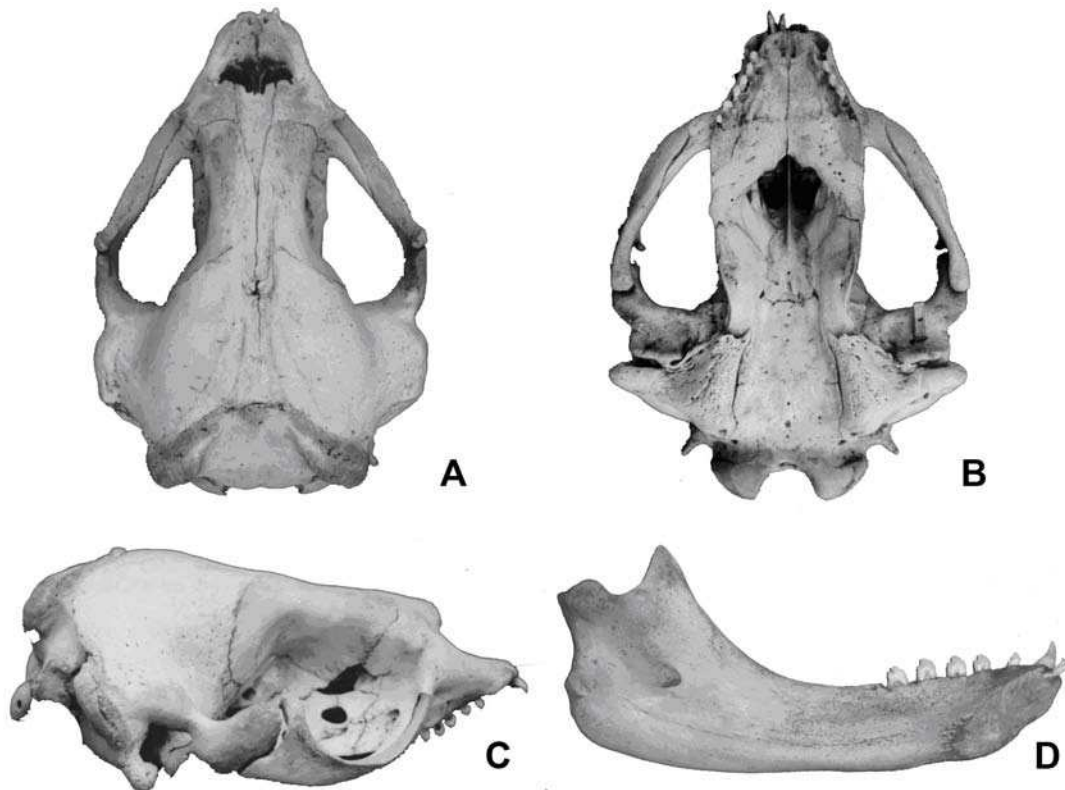


Fig. 3: *Ommatophoca rossii* (MACN-Ma 48.259): vista dorsal (A), vista ventral (B) y vista lateral (C) del cráneo. Vista lateral interna de la hemimandíbula (D).

ejemplares vivos de esta especie, lo que provoca su pérdida en el material craneano colectado.

AGRADECIMIENTOS

Los autores agradecen a la Lic. Olga B. Vaccaro (Jefa/Curadora) y al Sr. Ricardo Montiel (Técnico Curador) de la División Mastozoología del MACN, en el momento de la revisión del material examinado.

BIBLIOGRAFÍA

- Amano, M., A. Hayano, & N. Miyasaki. 2002. Geographic variation in the skull of the ringed seal, *Pusa hispida*. *Journal of Mammalogy* 83(2): 370-380.
- Barrett-Hamilton, G. E. H. 1901. Seals. *Result. Voyage S. Y. Belgica* 9 *Zoologie*: 19 pp.
- Barrett-Hamilton, G.E.H. 1902. Mammalia. *Report on the collections of natural history made in the Antarctic regions during the voyage of the Southern Cross, 1898-99*. British Museum (Natural History). London
- Bastida R. & D. Rodríguez. 2003. Mamíferos Marinos de Patagonia y Antártida. Vázquez Manzini Editores, 206 pp., Buenos Aires.
- Díaz, G.B. & R.A. Ojeda. 2000. *Libro Rojo. Mamíferos Amenazados de la Argentina*. Sociedad Argentina para el Estudios de los Mamíferos (SAREM), 106 pp. Buenos Aires.
- Erickson AW & M.B. Hanson. 1990 Continental estimates and population trends of Antarctic ice seals. En: K.R. Kerry & G. Hempel (Eds), *Antarctic ecosystems: ecological change and conservation*. Springer Verlag, 253-264. Berlin, Heidelberg, New York.
- Ericson, G.P. & J. Storå. 1999. A manual to the skeletal measurements of the seal genera *Halichoerus* and *Phoca* (Mammalia: Pinnipedia). *Department of Vertebrate Zoology, Swedish Museum of Natural History*. . *Stencil*: 25 pp. Estocolmo
- Fischer, W. & J.C. Hureau (Eds.). 1988. Fichas FAO de Identificación de Especies para los Fines de la Pesca. Océano Austral (áreas de pesca 48, 58 y 88, área de la convención CCAMLR). *Publicación preparada y publicada con el apoyo de la Comisión para la conservación de los recursos vivos marinos antárticos*. FAO, Vol II, 233-474. Roma.
- Gray, J.E. 1844 – 75. The Zoology of the voyage of H. M. S. Erebus and Terror 1839-1943. 1. Mammalia. *The seals of the Southern Hemisphere*, 7-8. E. W. Jansen. London
- King, J.E. 1969. Some aspects of the anatomy of the Ross Seal *Ommatophoca rossii* (Pinnipedia; Phocidae). *British Antarctic Survey Scientific Reports* 63, 54 pp.
- King, J. 1972. Observations on phocid skulls. En: R.J. Harrison (Ed.), *Functional anatomy of marine mammals*, pp. 81-115. Academic Press, London.
- King, J.E. 1983. Seals of the World. 2d. Ed.: *Oxford University Press*, 204 pp. Oxford.
- Southwell, C. 2008. *Ommatophoca rossii*. En: IUCN 2011. IUCN Red List of Threatened Species. Version 2011.2.
- Stewart, B.S. 2007. A summary of status of knowledge of the biology, distribution, and abundance of the Ross Seal, *Ommatophoca rossii*. *XXX Antarctic treaty consultative meeting*. Working Paper, Scientific Committee on Antarctic Research. 25 pp.
- Thomson, R.B. 1915. Osteology of Antarctic seals. *Rep. scient. Results Scott. natn. antarct. Exped.* 4, N° 3, 17- 31.
- Varela, E.A., G.A. Daneri, M.N. Paso Viola, M.F. Negri, C.C. Di Martino, A. Harrington, R.A. Montiel, M.M. Zambrana, R.L. Bustos & O.B. Vaccaro. 2010. Revisión y actualización de la colección de Mamíferos Marinos del Museo Argentino de Ciencias Naturales “Bernardino Rivadavia”. *Mastozoología Neotropical* 17(1): 213-218.

Recibido: 11-V-2011
Aceptado: 07-V-2012

Apéndice 1

Nº	Medidas craneanas
1	Longitud cóndilo basal
2	Longitud palatal
3	Longitud desde el borde posterior del alvéolo del incisivo medio al borde posterior del alvéolo del último post-canino
4	Longitud serie post-caninos superiores desde el borde anterior del alvéolo del primer post-canino al extremo posterior del alvéolo del último post-canino
5	Ancho máximo a nivel de los mastoideos
6	Ancho máximo de la caja craneana
7	Ancho máximo zigomático
8	Altura de la caja craneana
9	Longitud de los nasales
10	Distancia desde el punto donde la sutura máxilo-frontal izquierda contacta con el nasal hasta el extremo anterior del nasal externo
11	Ancho de los nasales a nivel del punto de contacto de las suturas máxilo-frontales con los nasales
12	Ancho máximo a nivel de las narinas externas
13	Ancho del hocico a nivel de los caninos

Apéndice 1 (Continuación)

14	Ancho mínimo interorbital
15	Ancho del paladar detrás de los últimos post-caninos
16	Ancho mínimo del paladar a nivel de los procesos hamulares del pterigoideo
17	Longitud máxima de la bula timpánica
18	Ancho máximo a nivel de los cóndilos
19	Ancho máximo del foramen magnum
20	Altura máxima del foramen magnum
21	Longitud del hocico desde el extremo anterior de los nasales hasta el extremo anterior del premaxilar
22	Longitud máxima del yugal
23	Altura mínima del yugal
24	Ancho de la bula desde el ápice del proceso auditivo al margen anterior del foramen carotídeo

Húmero	1	Longitud total
	2	Longitud máxima desde la cabeza del húmero hasta el extremo inferior
	3	Profundidad del extremo proximal
	4	Altura mínima de la diáfisis
	5	Altura diagonal máxima del cóndilo lateral

Radio	1	Longitud máxima
	2	Profundidad máxima de la cabeza
	3	Profundidad diagonal máxima de la diáfisis
	4	Ancho mínimo de la diáfisis
	5	Profundidad máxima de la superficie articular distal
	6	Ancho máximo de la superficie articular distal

Ulna	1	Longitud máxima
	2	Profundidad máxima del borde craneal del olécranon
	3	Ancho máximo de la superficie articular proximal
	4	Longitud diagonal máxima de la superficie articular proximal
	5	Profundidad mínima de la diáfisis

Coxis	1	Longitud máxima
	2	Ancho máximo del cresta ilíaca
	3	Ancho tomado a través del centro del acetábulo
	4	Longitud del acetábulo
	5	Ancho del acetábulo
	6	Longitud interna del foramen obturador
	7	Ancho interno del foramen obturador
	8	Ancho desde el tubérculo isquiático hasta el borde medial del pubis

Fémur	1	Longitud máxima
	2	Longitud medida con los cóndilos distales en un plano
	3	Ancho máximo del extremo proximal
	4	Ancho diagonal máximo del trocánter mayor
	5	Profundidad máxima de la cabeza
	6	Ancho mínimo de la diáfisis
	7	Ancho máximo de los cóndilos distales

Tibia y Fíbula	1	Ancho mayor de las superficies articulares proximales
	2	Longitud máxima
	3	Ancho máximo del extremo tibial distal en la fusión entre la diáfisis y la epífisis
	4	Ancho máximo del extremo fibular distal en la fusión de la diáfisis y la epífisis

Apéndice 2

Nº	Medidas mandibulares
1	Longitud máxima desde el extremo anterior del dentario al margen posterior del proceso articular
2	Longitud desde el margen posterior al proceso articular hasta el borde posterior del alvéolo del canino
3	Longitud desde el borde anterior del foramen mentoneano al extremo anterior del dentario
4	Longitud de la serie dentaria inferior desde el borde anterior del alvéolo del incisivo medio al borde posterior del alvéolo del último post-canino
5	Longitud de la serie de post-caninos inferiores desde el borde posterior del alvéolo del post-canino 1 al borde posterior del alvéolo del post-canino 5
6	Altura de la rama mandibular desde el proceso angular hasta el borde superior del proceso coronoides
7	Altura de la mandíbula a nivel del borde posterior de los post-caninos 5 (medidos en la cara lingual)
8	Altura de la mandíbula entre los post-caninos 2 y 3 (medidos en la cara lingual)
9	Ancho del proceso articular

Apéndice 3

Nº	Medidas apendiculares	
Escápula	1	Altura de la diagonal
	2	Longitud mínima de la columna escapular
	3	Longitud de la cavidad glenoidea
	4	Ancho de la cavidad glenoidea

