

Un caso de gónada segmentada en renacuajos de *Hypsiboas riojanus* (Anura, Hylidae)

Javier Goldberg

Instituto de Bio y Geociencias (IBIGEO). Centro Científico Tecnológico-CONICET y Universidad Nacional de Salta. Mendoza 2. 4400. Salta. República Argentina.

En las últimas décadas, numerosos estudios han llamado la atención sobre el potencial de algunos productos químicos para interferir con los sistemas endócrinos de especies silvestres (Nichols *et al.*, 2011). Un aspecto importante de estos efectos ha sido la observación de malformaciones en las gónadas de peces, anfibios, reptiles, aves y mamíferos incluidos los humanos, lo que disparó un gran número de publicaciones corroborando o rechazando esta relación (Fitzgerald y Cardona, 1993; Carr *et al.*, 2003; Coady *et al.*, 2004; Hecker *et al.*, 2006; Brown, 2008; Du Preez *et al.*, 2008; Scholz y Klüver, 2009; Nichols *et al.*, 2011; entre otros).

Aun cuando diferentes tipos de malformaciones gonadales han sido descriptas en un amplio rango de especies de vertebrados, el desarrollo de las mismas ha sido bien estudiado en anuros (Witschi, 1921; Swingle, 1922; Hayes *et al.*, 2002; Storrs-Mendez y Semlitsch, 2010), y recibió una atención considerable luego de las publicaciones de Tyrone Hayes y colaboradores (principalmente) que vincularon un desarrollo sexual anormal con la exposición a herbicidas de uso común en actividades agrícolas.

En anuros, los primeros reportes sobre malformaciones en gónadas fueron realizados por Spengel en 1876 y a partir de allí numerosos casos, incluyendo diferentes tipos de malformaciones, han sido reportados en renacuajos, juveniles y adultos (Reeder *et al.*, 1998; Hayes *et al.*, 2002; Hayes *et al.*, 2003; Carr *et al.*, 2003; Coady *et al.*, 2004; Jooste *et al.*, 2005; Skelly *et al.*, 2010; Papoulias *et al.*, 2013). Las principales malformaciones descriptas en anuros refieren a casos de hermafroditismo, feminización, disgenesia, presencia de ovocitos en testículos y gónadas segmentadas (resumidas en Hecker *et al.*, 2006; Goldberg, 2013; Papoulias *et al.*, 2013).

En esta nota se reporta un caso de gónada segmentada en un renacuajo de *Hypsiboas riojanus* (Anura, Hylidae) en estadio 38 de Gosner (1960) colectado en octubre de 2005 en un arroyo de

montaña sobre la Ruta Provincial 46 (22°13'04"S, 63°54'41"O), Departamento Gral. San Martín, Salta, Argentina. El área corresponde a la ecorregión de Yungas y está representada principalmente por selva pedemontana. El espécimen se fijó en formol 10% y se encuentra depositado en la colección herpetológica del Museo de Ciencias Naturales de la Universidad Nacional de Salta con el lote MCN 1151. Las gónadas de otros especímenes en el mismo y en distintos estadios de Gosner (35-43) también fueron observadas a modo de comparación (MCN 1151). Para el análisis histológico, se separaron las gónadas junto con los riñones, se las deshidrató en batería ascendente de alcoholes y posteriormente fueron sumergidas en xilol como aclarante y embebidas en parafina. Se obtuvieron secciones de 5µm y se tiñeron con hematoxilina-eosina (H-E). Se siguió la terminología para malformaciones gonadales en anfibios y peces de Hecker *et al.* (2006) quienes proponen una nomenclatura basada en histología y morfología externa que evita las clasificaciones ambiguas.

Las gónadas se distinguen como dos cordones alargados, blanquecinos que se localizan entre los riñones (Fig. 1A). Estos cordones corresponden a testículos incipientes dado que en esta especie los ovarios aparecen bien desarrollados en el estadio 37 de Gosner (obs. pers.). El cordón derecho corresponde a una gónada masculina normal en estadio 38 mientras que el cordón izquierdo aparece segmentado en subunidades discretas de tejido gonadal separadas por constricciones (Fig. 1A). Histológicamente, ambos testículos en diferenciación presentan espermatogonias junto con células de Sertoli adyacentes y muestran signos de organización en cordones seminíferos rodeados por células mesenquimáticas (Fig. 1B). Las partes o subunidades en las que se encuentra dividida la gónada segmentada aparecen unidas por tejido conjuntivo laxo (Fig. 1B).

El presente reporte representa un nuevo caso

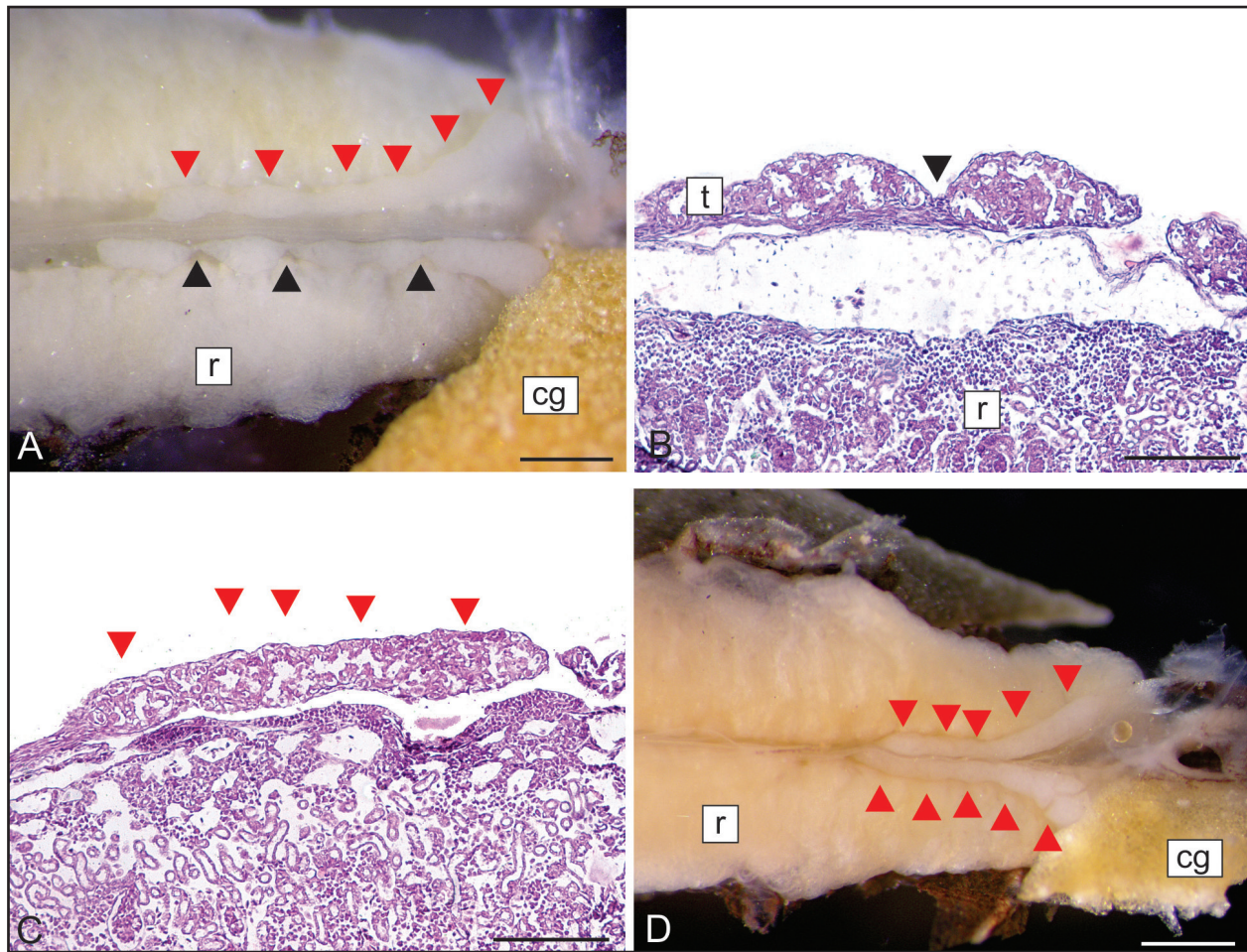


Figura 1. Gónada segmentada en un renacuajo de *Hypsiboas riojanus*. **A.** Morfología externa. Las puntas de flecha negras indican el lugar de las constricciones en el testículo incipiente izquierdo. Las puntas de flecha rojas indican los metámeros en la gónada derecha normal. **B.** Corte histológico longitudinal de la gónada izquierda donde se aprecia la unión de los segmentos gonadales mediante tejido conjuntivo. **C.** Corte histológico longitudinal de la gónada derecha donde se aprecia la configuración metamérica normal. La comparación de la histología de ambas gónadas pone en evidencia las morfologías diferentes entre segmentos (B) y metámeros (C). **D.** Gónadas normales en otro renacuajo en estadio 38 de la misma población. Abreviaturas: cg: cuerpos grasos; r: riñón; t: testículo. Escala = 0,5 mm en A y D y 0,2 mm en B y C.

de malformaciones gonadales en anuros de Argentina. Esta anomalía representa un caso de “gónada segmentada” siguiendo la terminología de Hecker *et al.* (2006). Otro término utilizado para describir la misma anomalía es el de “gónadas discontinuas” (Carr *et al.*, 2003; Coady *et al.*, 2004; Jooste *et al.*, 2005; Smith *et al.*, 2005). En un trabajo reciente, Haczkiwickz y Ogielska (2013) describen la diferenciación normal de los testículos en tres especies de anuros, haciéndolo extensivo a todo el grupo, y refieren que las gónadas indiferenciadas presentan de 6 a 9 metámeros que permanecen en los testículos hasta estadios avanzados del desarrollo (Fig. 1). Aun cuando la metamería le brinda un aspecto segmentado a la gónada normal, la malformación aquí reportada es morfológicamente diferente. La

comparación entre la gónada izquierda anormal (Fig. 1A, B), segmentada, y la gónada derecha (Fig. 1A, C), que se corresponde con el desarrollo normal descrito por Haczkiwickz y Ogielska (2013), y la comparación con las gónadas normales en un renacuajo de *Hypsiboas riojanus* en el mismo estadio 38 de Gosner (Fig. 1D) evidencia que los segmentos individuales en la gónada anormal se separan por constricciones del primordio gonadal (Fig. 1A, B) y no exhiben continuidad morfológica como en la configuración metamérica (Fig. 1A, C, D).

Los trabajos que reportan la presencia de gónadas segmentadas refieren principalmente a estudios de laboratorio que examinan la respuesta de larvas y/o adultos de *Xenopus laevis* y *Lithobates clamitans* a la exposición al herbicida atrazina (Carr *et al.*, 2003;

Coady *et al.*, 2004; Jooste *et al.*, 2005; Du Preez *et al.*, 2008) o en condiciones naturales (Smith *et al.*, 2005; Murphy *et al.*, 2006) pero sólo el trabajo de Carr y colaboradores (2003) encuentra cierta correlación entre las malformaciones y una alta concentración de herbicida. Por lo tanto, la presencia de esta malformación parecería ser el resultado de casos aislados dentro de una población. La futura observación de un mayor número de renacuajos de la misma población junto con una caracterización del agua del arroyo (que podría encontrarse en la zona de influencia de los yacimientos de gas y petróleo de la zona) donde fue colectado el espécimen permitirán discriminar casos naturales de malformaciones causadas por agentes exógenos.

La mayoría de las descripciones de malformaciones en gónadas refieren a resultados experimentales (y hay una gran discusión sobre el real efecto de los químicos) pero algunos estudios reportan casos en especies silvestres por lo que hay una necesidad de estudios en condiciones ambientales naturales, y que involucren diferentes ambientes, que amplíen el conocimiento sobre la ocurrencia natural de anormalidades en anuros y que puedan servir como escenarios de referencia para la evaluación de los posibles efectos de la exposición a compuestos químicos.

Agradecimientos

A Roberto Bernal y Gladys Monasterio de Gonzo por la colecta y donación de los especímenes estudiados. A los dos revisores anónimos por sus aportes y sugerencias. A la Agencia Nacional de Promoción Científica y Tecnológica por el soporte económico a través del PICT Bicentenario 638 y PICT Bicentenario 616.

Literatura citada

- Brown, D. 2008. A case of hermaphroditism in the Ridge Tailed Monitor (*Varanus acanthurus*). *Biawak* 2: 87-88.
- Carr, J.A.; Gentles, A.; Smith, E.E.; Goleman, W.L.; Urquidí, L.J.; Thuett, K.; Kendall, R.J.; Giesy, J.P.; Gross, T.S.; Solomon, K.R. & Van Der Kraak, G. 2003. Response of larval *Xenopus laevis* to atrazine: Assessment of growth, metamorphosis, and gonadal and laryngeal morphology. *Environmental Toxicology and Chemistry* 22: 396-405.
- Coady K.K.; Murphy, M.B.; Villeneuve, D.L.; Hecker, M.; Jones, P.D.; Carr, J.A.; Solomon, K.R.; Smith, E.E.; Van Der Kraak, G.; Kendall, R.J. & Giesy, J.P. 2004. Effects of atrazine on metamorphosis, growth, and gonadal development in the green frog (*Rana clamitans*). *Journal of Toxicology and Environmental Health, Part A* 67: 941-957.
- Du Preez, L.H.; Kunene, N.; Everson, G.J.; Carr, J.A.; Giesy, J.P.; Gross, T.S.; Hosmer, A.J.; Kendall, R.J.; Smith, E.E.; Solomon, K.R. & Van Der Kraak, G. 2008. Reproduction, larval growth, and reproductive development in African clawed frogs (*Xenopus laevis*) exposed to atrazine. *Chemosphere* 71: 546-552.
- Fitzgerald, S.D. & Cardona, C.J. 1993. True hermaphrodites in a flock of Cochin Bantams. *Avian Disease* 37: 912-916.
- Goldberg, J. 2013. A first case of bilateral hermaphroditism in a wild-caught tadpole (*Scinax fuscovarius*). *Herpetological Journal* 23: 167-169.
- Gosner, K.L. 1960. A simplified table for staging anuran embryos and larvae. *Herpetologica* 16: 183-190.
- Haczkievicz, K. & Ogielska, M. 2013. Gonadal sex differentiation in frogs: How testes become shorter than ovaries. *Zoological Science* 30: 125-134.
- Hayes, T.B.; Collins, A.; Lee, M.; Mendoza, M.; Noriega, N.; Stuart, A.A. & Vonk, A. 2002. Hermaphroditic, demasculinized frogs after exposure to the herbicide atrazine at low ecologically relevant doses. *Proceedings of the National Academy of Sciences USA* 99: 5476-5480.
- Hayes, T.B.; Haston, K.; Tsui, M.; Hoang, A.; Haeffele, C. & Vonk, A. 2003. Atrazine-induced hermaphroditism at 0.1 ppb in American leopard frogs (*Rana pipiens*): laboratory and field evidence. *Environmental Health Perspectives* 111: 568-575.
- Hecker, M.; Murphy, M.B.; Coady, K.K.; Villeneuve, D. L.; Jones, P.D.; Carr, J.A.; Solomon, K.R.; Smith, E.E.; Van Der Kraak, G.J.; Gross, T.; du Preez, L.H.; Kendall, R.J. & J.P. Giesy. 2006. Terminology of gonadal anomalies in fish and amphibians resulting from chemical exposures. *Reviews of Environmental Contamination and Toxicology* 187: 103-131.
- Jooste, A.M.; Du Preez, L.H.; Carr, J.A.; Giesy, J.P.; Gross, T.S.; Kendall, R.J.; Smith, E.E.; Van Der Kraak, G.J. & Solomon, K.R. 2005. Gonadal development of larval male *Xenopus laevis* exposed to atrazine in outdoor microcosms. *Environmental Science Technology* 39: 5255-5261.
- Murphy, M.B.; Hecker, M.; Coady, K.K.; Tompsett, A.R.; Jones, P.D.; Du Preez, L.H.; Everson, G.J.; Solomon, K.R.; Carr, J.A.; Smith, E.E.; Kendall, R.J.; Van Der Kraak, G.J. & Giesy, J.P. 2006. Atrazine concentrations, gonadal gross morphology and histology in ranid frogs collected in Michigan agricultural areas. *Aquatic Toxicology* 76: 230-245.
- Nichols, J.W.; Breen, M.; Denver, R.J.; Distefano III, J.J.; Edwards, J.S.; Hoke, R.A.; Volz, D.C.; Zhang, X. 2011. Predicting chemical impacts on vertebrate endocrine systems. *Environmental Toxicology and Chemistry* 30: 39-51.
- Papoulias, D.M.; Schwarz, M.S. & Mena, L. 2013. Gonadal abnormalities in frogs (*Lithobates* spp.) collected from managed wetlands in an agricultural region of Nebraska, USA. *Environmental Pollution* 172: 1-8.
- Reeder, A.L.; Foley, G.L.; Nichols, D.K.; Hansen, L.G.; Wikoff, B.; Faeh, S.; Eisold, J.; Wheeler, M.B.; Warner, R.; Murphy J.E. & Beasley, V.R. 1998. Forms and prevalence of intersexuality and effects of environmental contaminants on sexuality in Cricket Frogs (*Acris crepitans*). *Environmental Health Perspectives* 106: 261-266.
- Scholz, S. & Klüver, N. 2009. Effects of endocrine disruptors on sexual, gonadal development in fish. *Sexual development* 3: 136-151.
- Skelly, D.K.; Bolden, S.R. & Dion, K.B. 2010. Intersex frogs concentrated in suburban and urban landscapes. *EcoHealth*

J. Goldberg — Gónada segmentada en *Hypsiboas riojanus*

- 7: 374-379.
- Smith, E.E.; Du Preez, L.H.; Gentles, A.; Solomon, K.R.; Tandler, B.; Carr, J.A.; Van Der Kraak, G.J.; Kendall, R.J.; Giesy, J.P. & Gross, T. 2005. Assessment of laryngeal muscle and testicular cell types in *Xenopus laevis* (Anura Pipidae) inhabiting maize and non-maize growing areas of South Africa. *African Journal of Herpetology* 54: 69-76.
- Spengel, J.W. 1876. Das urogenitalsystem der amphibien. I. Theil. Der anatomische bau des. Urogenital systems. *Arbeiten aus dem Zoologisch-Zootomischen Institut in Würzburg* 3: 1-114.
- Storrs-Mendez, S.I. & Semlitsch, R.D. 2010. Intersex gonads in frogs: understanding the time course of natural development and role of endocrine disruptors. *Journal of Experimental Zoology* 314B: 57-66.
- Swingle, W.W. 1922. Is there a transformation of sex in frogs? *American Naturalist* 56: 193-210.
- Witschi, E. 1921. Development of gonads and transformation of sex in the frog. *American Naturalist* 55: 529-538.

Recibida: 17 Enero 2014

Revisada: 27 Febrero 2014

Aceptada: 18 Marzo 2014

Editor Asociado: M. F. Vera Candiotti

© 2014 por los autores, licencia otorgada a la Asociación Herpetológica Argentina. Este artículo es de acceso abierto y distribuido bajo los términos y condiciones de una licencia Atribución-No Comercial 2.5 Argentina de Creative Commons. Para ver una copia de esta licencia, visite <http://creativecommons.org/licenses/by-nc/2.5/ar/>