Published in IVIS with the permission of the editor Close window to return to IVIS

Journal LAVECC
Journal Latinoamericano de Medicina Veterinaria de Emergencia y Cuidados Intensivos

Journal Latinoamericano de Medicina Veterinaria de Emergencia y Cuidados Intensivos

Monitoreo de presión intracraneana (PIC) en un canino craniectomizado.

Autor:
Donati, P; Guillemi, E; Piñeyro, J; Guevara, J; Moretti, J; Gargiulo, N; Zayas, M; Lavalle, M; Jensen; M; Scorza; P, Mouly, J; Belerenian, G; Otero, P.

JLAVECC ISSN 1688-6100 7(2) 2015, pp 3 - 15
Recibido 21/02/15 Aceptado 08/03/15
Fecha: 2015-05-01

volver

Declaro que el presente trabajo no presenta conflicto de interés alguno.
Los resultados descriptos fueron presentados en formato poster en el congreso de la editorial Inter-Médica en el año 2012.

Autor responsable y receptor de artículo final: Guillemi Eliana
Correo electrónico: eguillemi@yahoo.com
Direccion: Pehuajó 892, Cautelar. Buenos Aires, Argentina

Abstract

Objetive: To describe the method for intracraneal pressure (ICP) measurement and the curve analysis in a canine that suffered a craneal trauma and underwent a craniectomy surgery.

Case description: an exploratory craniotomy was performed on a two month-old mongrel male canine, who has suffered from a post-bite cranial trauma. During surgery the canine experimented profuse bleeding while bone fragments were removed from the skull fracture. After surgery a device was placed for ICP monitoring. During the weaning from Mechanical Ventilation Assistance (MVA) a severe decrease in ventilation and a marked increase in ICP were identified. The ICP waves record showed a marked P2 component. ICP values returned to normal after restoring MVA and Manitol dosification. Twelve hours post-surgery the animal died due to refractory hypotension.

Clinical relevance: intracraneal pressure monitoring has been poorly reported in the clinical area. For the autor´s knowledge, changes in the PIC wave conformation associated to a hypoventilation event has not been previously reported in veterinary medicine.

Key words: craneal trauma, hypoventilation, modified Glasgow Scale

RESUMEN

Objetivo: Describir el procedimiento mediante el cual se realizó la medición de la presión intracraneana (PIC) y el análisis de la curva en un canino al que se le realizó una craniectomía por trauma craneoencefálico.

Descripción del caso: Se realizó una craneotomía exploratoria en un paciente canino macho, mestizo de dos meses de edad que presentaba trauma encefalocraneano (TEC) por mordedura. Durante la cirugía el paciente presentó un sangrado severo al remover los fragmentos óseos de la fractura de cráneo. Al finalizar el procedimiento quirúrgico, se colocó un dispositivo para monitorear la evolución de la PIC. Al destete de la asistencia ventilatoria mecánica (AVM), se registró una severa disminución de la ventilación y un marcado incremento de la PIC. El registro de las ondas de PIC evidenció la presencia de un pronunciado componente de onda P2. Los niveles de PIC retornaron a los valores de referencia luego de restaurar la AVM y dosificar al animal con manitol. Doce horas después de la cirugía el animal murió debido a un cuadro de hipotensión refractaria.

Relevancia clínica: El monitoreo de la presión intracraneana ha sido pobremente reportada en medicina veterinaria en el ámbito clínico. Al conocimiento de los autores los cambios en la conformación de la curva de PIC asociado a un episodio de hipoventilación no ha sido reportado previamente en medicina veterinaria.

Palabras clave: Trauma craneoencefálico, hipoventilación, escala de coma de Glasgow modificada.

INTRODUCCIÓN

Se ha establecido que la hipertensión endocraneana (HEC) no controlada es la primer causa de muerte en los pacientes humanos con TEC1. Existe una relación inversa entre los valores más elevados de presión intracraneana (PIC) y los resultados vitales y funcionales1. El registro continuo de la PIC es el único método que permite saber con seguridad si el paciente presenta o no HEC y si el tratamiento instaurado es eficaz para normalizar la PIC. La HEC produce daño encefálico por dos mecanismos principales: herniación cerebral debido a las cuñas de presión y disminución de la presión de perfusión cerebral (PPC) que produce isquemia cerebral global[1].

El presente reporte describe la medición de la PIC y la descripción de cambios en la morfología de la curva en un canino craniectomizado

que presentaba un hematoma epidural de origen traumático.

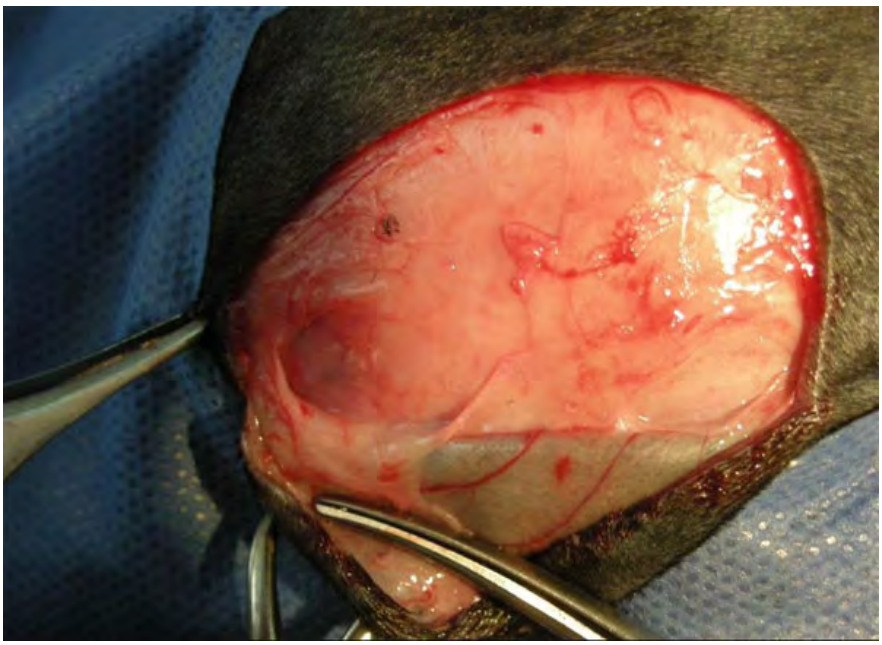

REPORTE DEL CASO

Se recibió en el centro de urgencias veterinarias a un canino macho, mestizo de dos meses de edad que presentaba TEC por mordedura de otro canino. Se aplicó el manejo ABC de trauma. Se realizó una evaluación inicial de hematocrito (Hto), sólidos totales (ST), glucemia y lactato (ver Tabla 1). Al aplicar la Escala de Coma de Glasgow modificada (ECGm), se obtuvo un puntaje de 13/18 (Tabla 1) y a la palpación del cráneo se identificó una fractura con hundimiento óseo en la región fronto-parietal izquierda (pero la fractura era parietal).

Luego de la estabilización inicial del animal, se procedió a aplicar medidas de neuroprotección (adaptadas de: "Fundamentos de cuidados críticos en soporte inicial de la Society of Critical Care Medicine"), consistentes en; colocación del paciente en plano inclinado, control de tensión arterial sistólica (TAS), mediante medición con Doppler (Parks Ulltrasonic), control de temperatura, dosaje de niveles de glucemia y administración de oxigeno. La radiografía de cráneo permitió diagnosticar una fractura con desplazamiento en el hueso parietal. Este último hallazgo definió la indicación de la craniectomía.

	Tiempo cero	6 hs*	12 hs*	24 hs*#	2 hs p.cx.	4 hs p.cx.
Glucemia (mg/dl)	192	120	113	120	--	120
Hematocrito (%)	30	25	--	24	14 *T*	--
Sólidos totales (gr/dl)	5.2	4.8	--	4.5	3.8 *T*	--
TAS (mmHg)	120	120	110	130	120	120
Lactato (mmol/L)	4.4	1.7	--	--	--	2.4
SPO_2 (%)	--	--	--	99	98	99
Escala de coma de Glasgow modificada	13/18	11/18	13/18	13/18	--	--

Tabla 1. Parámetros registrados durante la hospitalización. *: horas posteriores al registro inicial. P.ex.: Post quirúrgico T: transfusión de sangre entera. SPO_2: saturación de oxígeno por oximetría.

A las seis horas del ingreso se registró una caída súbita de dos puntos en la ECGm (Tabla 1), razón por la cual se indicó una nueva dosis de manitol (1 gr/kg EV) que permitió restaurar el valor basal de la ECGm.
A las 24 horas del ingreso se inició asistencia ventilatoria mecánica (AVM), para lo cual se empleó un ventilador mecánico microprocesado Leistung PR4G (Figura 1) con los parámetros indicados en la Tabla 2. Para mantener al animal en AVM se realizó la inducción anestésica con tiopental sódico (8 mg/kg EV) y succinilcolina (200 µg/kg EV) y el mantenimiento con una infusión continúa de remifentanilo (0.5 µg/kg/min) y midazolam (0.3 mg/kg/hora).

Published in IVIS with the permission of the editor Close window to return to IVIS



Figura 1

Debido a las pérdidas sanguíneas registradas (Tabla 1) durante el intra-operatorio, se indicó una transfusión de sangre entera (20 ml/kg) que se obtuvo de un donante canino sano.

Modo ventilatorio	FIO_2 (%)	Presión en vía aérea (cmH_2O)	PEEP (cmH_2O)	Frec. Respiratoria (mov/min)	Tiempo inspiratorio (seg)	Volumen tidal (ml/kg)
PCV	100	10	4	25	0.8	8

Tabla 2. Parámetros ventilatorios en AVM. PCV: ventilación controlada por presión, FIO_2: fracción inspirada de oxígeno, PEEP: presión positiva al final de la espiración.

Luego de 5 horas de AVM se intentó la desconexión del respirador (weaning) y la extubación. Una hora después, se indicó una dosis de diazepam (0.4 mg/kg IV) debido a un cuadro sugestivo de delirio activo. Al cabo de unos minutos el animal experimentó un cuadro de bradipnea severa (4 mov/min), acompañado de un incremento en la PIC que registró un valor máximo de 22 mmHg (Tabla 3).

En los registros de ondas obtenidos en la medición de la PIC, se identificó un componente de onda P2 pronunciado (sugestivo de disminución de la compliance cerebral), por lo que se sospechó de HEC secundario a un aumento de la PCO_2. En la Figura 4 se muestra un esquema del cambio de la conformación de la onda de PIC. Ante el deterioro del cuadro clínico se indicó reiniciar la AVM y repetir una dosis de manitol (1 gr/kg EV). A través de las maniobras implementadas se logró, al cabo de 20 minutos, disminuir la PIC a 11 mmHg (Tabla 3).

	Tiempo cero	1 hs *	6 hs *	12 hs *	18 hs *	24 hs *
Valores de PIC (mmHg)	11	6-7	22	11	11	9

Tabla 3. Registro continuo de PIC. Tiempo cero: colocación del dispositivo. *: horas postquirúrgicas.

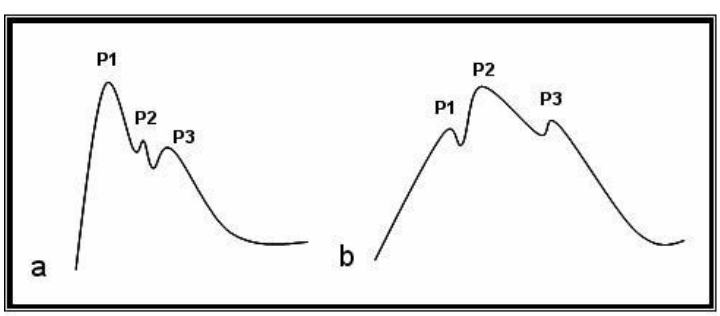

Figura 4

Cumplidas las 12 horas de la cirugía, el animal comenzó con hipotensión refractaria a los fluidos, por lo que se inició una infusión continua con noradrenalina (2 µg/kg/min EV). A las 24 horas del postoperatorio se sumó a la terapéutica una infusión de dopamina (10 µg/kg/min EV) e hidrocortisona (1 mg/kg EV), debido a un cuadro de hipotensión refractaria, presumiblemente debida a una insuficiencia corticoidea del paciente crítico. Al cabo de una hora se presentó un paro cardiorespiratorio refractario a las maniobras de RCP.

DISCUSIÓN:

Si bien la ECGm fue validada en medicina veterinaria como un marcador pronóstico en pacientes con TEC[2,3,4], en medicina humana suele ser utilizada también para guiar las medidas a realizar[1]. Los autores han establecido un protocolo de manejo del TEC según el puntaje obtenido en la ECGm.

Published in IVIS with the permission of the editor Close window to return to IVIS

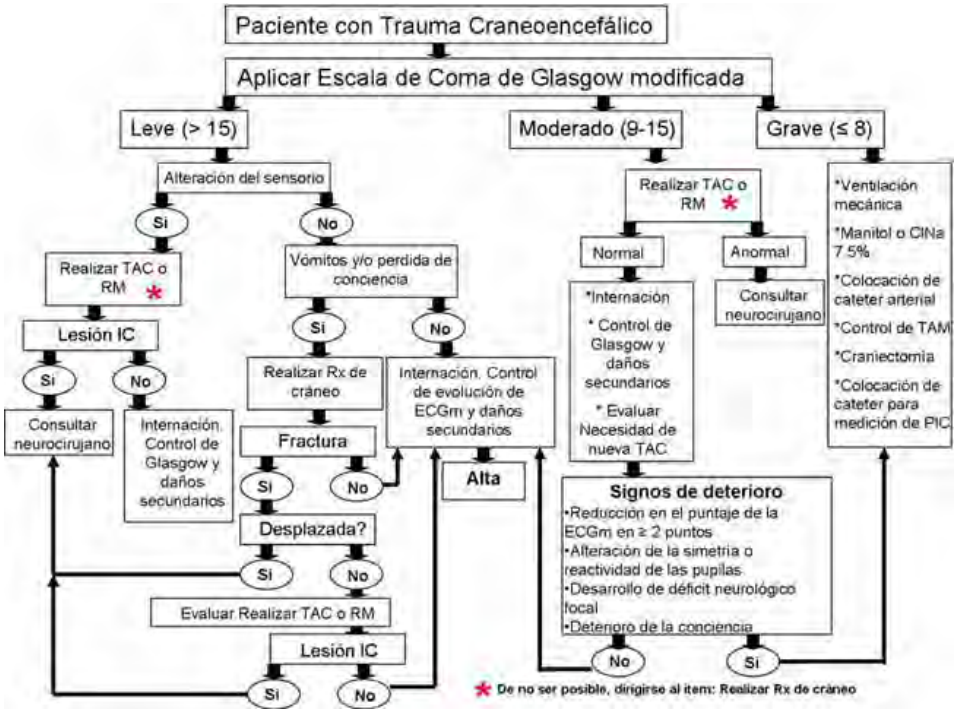

Debido a que gran parte de los pacientes humanos con TEC grave presentan lesiones ocupantes de espacio que requieren resolución quirúrgica (hematomas epidurales y subdurales) y dado que no contamos con estudios de imagen avanzado en nuestro ambiente de trabajo (tomografía computada/ resonancia magnética) los autores proponemos realizar una craniectomía descompresiva unilateral (si el lugar de la lesión es evidente clínica o radiológicamente) o bilateral en los pacientes veterinarios con valores menores a 8 en la ECGm. (Esta medida es cuestionable debido a que este subgrupo de pacientes puede presentar lesiones difusas (como el daño axonal difuso) que no necesariamente se beneficiarían con la craniectomía.

Sin embargo, si no se cuenta con métodos de imagen avanzados los autores consideran que la craniectomía puede cambiar el pronóstico en forma marcada en los pacientes con TEC grave debido a un hematoma epidural o subdural. La medición de la PIC puede ser realizada de manera sencilla y económica con la implementación de un dispositivo epidural5. La interpretación de las ondas registradas, así como el valor absoluto de PIC permiten realizar un manejo objetivo de la HEC. Si bien el *gold standard* para medición de la PIC es el dispositivo intraventricular, estudios en pacientes veterinarios han demostrado una buena correlación entre éste método y el utilizado en el presente trabajo6.

Los valores de referencia de PIC en medicina humana son: adulto (posición supina) 7 - 15 mmHg, recién nacidos (a término) 1.5 – 6 mmHg y niños 3-7 mmHg7. En perros y gatos se han reportado como valores normales 5 -12 mmHg6. En medicina humana se consideran como valores de corte para iniciar la terapia de descenso de la HEC los siguientes valores: adultos con PIC mayor a 20 mmHg (o > 15 mmHg en craniectomizados)[1], infantes con valores mayores a 15 mmHg y niños menores a 8 años con valores mayores a 18 mmHg8. No se ha establecido aún el valor de corte en medicina veterinaria.

La morfología de la curva de PIC puede aportar información adicional al valor numérico. En la onda de PIC pueden identificarse tres componentes: P1: se debe a la transmisión de la presión arterial del plexo coroideo al ventrículo, P2: se relaciona con la distensibilidad del tejido cerebral y P3: se relaciona con el cierre de la válvula aórtica7. En el paciente reportado en el presente trabajo se observó un cambio marcado en la conformación de la curva de PIC asociado a un episodio de hipoventilación severa, observándose un importante aumento del componente P2, reflejando así una caída marcada de la distensibilidad cerebral. Este cambio en la morfología de la onda de PIC fue atribuido a un aumento de la PCO_2 en sangre debido a la disminución de la frecuencia respiratoria luego de la administración de diazepan (figura 4). Esta hipótesis no pudo corroborarse debido a la no disponibilidad de valores de gases en sangre.

Si bien el monitoreo de la PIC se considera actualmente una herramienta fundamental en pacientes humanos con TEC grave, en un trabajo publicado recientemente la medición de PIC no demostró un beneficio adicional al examen clínico y a los estudios de imágenes en este subgrupo de pacientes[9].
Estudios previos utilizando monitoreo cerebral multimodal han demostrado que puede ocurrir hipoxia cerebral en presencia de valores de PIC o presión de perfusión cerebral considerados óptimos. Es por eso que muchos centros de medicina humana utilizan el monitoreo de PIC en conjunto con otras modalidades de monitoreo (fundamentalmente presión tisular de oxígeno) para el manejo de pacientes con TEC[10].

La estimación de la PIC en forma no invasiva por medio de la implementación de ultrasonografía doppler transcraneana es un área de interés en medicina humana[11] y se ha evaluado en forma experimental en caninos[12]. También se ha evaluado en medicina veterinaria el diámetro de la vaina del nervio óptico mediante el uso de ultrasonografía[13] debido a que se ha demostrado en pacientes humanos que un aumento del mismo es un indicador fiable del aumento de la PIC[14]. La validación de estas metodologías como herramientas clínicas, permitirían el monitoreo de los pacientes con TEC evitando las complicaciones asociadas al monitoreo invasivo (lesiones del parénquima cerebral, hemorragias, infecciones, etc).

La ECGm continúa siendo una herramienta fundamental, aunque subjetiva, para inferir el pronóstico del paciente, y posiblemente como guía para la estratificación del TEC y la toma de desiciones en la terapéutica a aplicar.

El paciente presentó un cuadro de hipotensión refractaria a la expansión con fluidos y al uso de vasopresores, que provocó su fallecimiento. Esto fue atribuido a un posible síndrome de respuesta inflamatoria sistémica (SRIS) secundario a la hipotensión severa

Published in IVIS with the permission of the editor Close window to return to IVIS

(ausencia de señal con el Doppler y ausencia de pulso femoral palpable) asociada al sangrado durante la cirugía. Debido a que la hipotensión fue refractaria a la administración de vasopresores se sospechó de la presencia de una insuficiencia corticoidea del paciente crítico (CIRCI)[15].

A pesar de que el paciente no sobrevivió al evento traumático, la medición de la presión intracraneana junto con la evaluación de la morfología de la curva, se realizó de manera sencilla y económica, además de permitir la toma de desiciones clínicas en forma guiada. Se necesitan estudios de mayor escala para demostrar que la terapia guiada en base a los valores de PIC, aportan un beneficio significativo en la reducción de la mortalidad o de los días de hospitalización.

REFERENCIAS

1. Murillo Cabezas F., Muñoz Sánchez M.A. Traumatismo encefalocraneano grave en: Terapia Intensiva .4º edición. Sociedad Argentina de Terapia Intensiva. Editorial Panamericana; 2007, pp. 915 – 930.
2. Platt SR. Coma Scales. Small Animal Critical Care Medicine. Saunders Elsevier; 2009, pp. 410-413.
3. Hall K, Sharp C, Reineke E*, et al* . A multi-center prospective cohort study of feline patients sustaining trauma: interim analysis. J Vet Emerg Critit Care. Abstracts from the International Veterinary Emergency and Critical Care Symposium and the European Veterinary Emergency and Critical Care Society Annual Congress, 2013 (pages S1-S31).
4. Hall K, Sharp C, Holowaychuk M, *et al*. A multi-center eight-week prospective cohort study of 301 dogs sustaining trauma. J Vet Emerg Critit Care. Abstracts from the International Veterinary Emergency and Critical Care Symposium and the European Veterinary Emergency and Critical Care Society Annual Congress, 2013 (pages S1-S31).
5. Bhatia A., Gupta A.K. Neuromonitoring in the intensive care unit. Applied Physiology in Intensive Care Medicine. Second edition. Springer; 2009, pp. 113 -120.
6. Sorrell – Raschi. Intracranial pressure monitoring. Small Animal Critical Care Medicine. Saunders Elsevier; 2009, pp. 883-886.
7. Citerio J., Andrews P.J.D. Intracranial pressure. Applied Physiology in Intensive Care Medicine. Second edition. Springer; 2009, pp. 109 – 112.
8. Steiner LA, Andrews PJ. Monitoring the injured brain: ICP and CBF.Br J Anaesth; 2006,97(1):26-38.
9. Randall M, Chesnut MD, Temkin N, *et al*. A trial of intracranial-Pressure Monitoring in Traumatic Brain Injury. N Engl J Med; 2012, 367:2471-2481.
10. Kirkman M.A., Smith M. Intracranial pressure monitoring, cerebral perfusion pressure estimation, and ICP/CPP-guided therapy: a standard of care or optional extra after brain injury? British Journal of Anaesthesia; 2014 112(1): 35-46
11. Alvarez-Fernandez JA, Martín –Velasco MM; Igeño-Cano JC. Utilidad dl Doppler transcraneal en la resucitación de la parada cardíaca. Med Intensiva; 2013, 3 4 (8):550-558.
12. Fukushima U. Evaluation of Intracranial Pressure by Transcranial Doppler Ultrasonography in Dogs with Intracranial Hypertension. J. Vet. Med. Sci. 62 (3); 2000, pp. 353-355.
13. Armenise A, Ricciardi M, Giannussi AP, *et al*. Ultrasonographyc measure of optic nerve sheath in canine patients with signs of raised intracranial pressure. A preliminary study. J Vet Emerg Critit Care. . Abstracts from the International Veterinary Emergency and Critical Care Symposium and the European Veterinary Emergency and Critical Care Society Annual Congress, 2012 (pages S1-S28).
14. Rajajee V, Vanaman M, Fletcher JJ, *et al*. Optic nerve ultrasound for the detection of raised intracranial pressure. Neurocrit, Care; 2011, 15(3): 506-15.
15. Burkitt J.M. Relative Adrenal Insufficiency. Small Animal Critical Care Medicine. Saunders Elsevier; 2009, pp. 318-320.

volver