

# Caso Diagnóstico N° 14

## “Fasciolosis aguda en carneros”

Paula Soler; Marcela Larroza y Agustín Martínez

INTA EEA Bariloche, Área Producción Animal, Grupo de Salud Animal  
\* [martinez.agustin@inta.gob.ar](mailto:martinez.agustin@inta.gob.ar)

**En esta edición presentamos un brote de fasciolosis aguda en carneros provenientes de Gualjaina (Chubut). La fasciolosis, producida por *Fasciola hepatica* (“Saguaypé o Pirigüín”) es una enfermedad endémica en el Noroeste Patagónico. Afecta a ovinos, caprinos y bovinos produciendo daño hepático, y en casos de infestaciones masivas, puede causar la muerte en forma rápida.**

### Presentación del brote

A principios de marzo de 2022, un establecimiento de la zona Pilcaniyeu Viejo, Río Negro, compró un lote de 5 carneros de raza MPM (Merino Multipropósito) de categoría 2 dientes, proveniente de la zona de Gualjaina, Chubut. Al llegar al campo, el productor colocó a los carneros en un potrero separados del resto de la majada y los suplementó con avena y alfalfa. A principios de abril, el productor detectó que uno de los carneros estaba apático (sin ganas de caminar), afiebrado (temperatura corporal elevada), hinchado (edema subcutáneo), y con tinte amarillento en piel y mucosas. Según el productor, el animal defecaba materia fecal de color negro con estrías rojas e inmediatamente le administró un antibiótico y antiinflamatorio. Sin embargo, al día siguiente el animal murió. Para determinar la causa de muerte, el Veterinario que asesora al productor solicitó la asistencia del SIRSA del INTA Bariloche donde se realizó la necropsia, diagnóstico y recomendaciones de manejo.

### ¿Qué se vio en el animal muerto?

El animal presentaba los ojos y las encías con tinte amarillento (ictericia). Entre el cuero y el cuerpo del animal había líquido amarillento (edema subcutáneo). Tanto en cavidad abdominal como torácica se observó líquido serosanguinolento. La grasa que recubre el corazón presentaba un tinte amarillento y el hígado, aumentado de tamaño, tenía los bordes redondeados. En la pared del hígado se observaron múltiples trayectos negros deprimidos de 10 a 20 mm de largo y 1 mm de ancho, que se extendían hacia el interior del órgano. A ojo desnudo no se encontró ningún cuerpo parasitario (*Fasciola hepatica*, *Thysanosoma actinoides*, *Cysticercus*, etc). En el Laboratorio y mediante la técnica de inmersión-sedimentación de trozos de tejido hepático, se observaron bajo lupa un total de 145 especímenes de *Fasciola hepatica* de 7 a 13 mm de largo, estimando la edad de los parásitos entre 5-6 semanas (Figura 1).

## ¿Qué es la fasciolosis aguda?

La fasciolosis **aguda** se presenta mayoritariamente en ovinos, siendo la especie que presenta mayor susceptibilidad, y ocurre como consecuencia de la ingestión de gran cantidad de metacercarias (estadio infectante de *Fasciola hepatica*) en un corto período de tiempo. Las fasciolas inmaduras que se liberan de estas metacercarias, migran de forma masiva a través del hígado, produciendo hemorragias y lesiones que conducen a una falla funcional del órgano. Los ovinos afectados pueden morir súbitamente o mostrar signos inespecíficos como debilidad, coloración amarillenta de las mucosas e inapetencia antes de la muerte. En la fasciolosis **crónica**, no se encuentran fasciolas inmaduras migrando a través del hígado, sino fasciolas adultas en los conductos biliares. En esos casos, el animal puede presentar edema en zonas declives (papada), las mucosas pálidas por la anemia, y/o baja ganancia de peso. Como observamos en el *Caso Diagnóstico N° 3 "Hemoglobinuria Bacilar en vacas"* de la Revista Presencia N° 68, tanto en ovinos como bovinos la migración de estadios larvarios de *Fasciola* predispone a la ocurrencia de otras enfermedades producidas por bacterias del género *Clostridium*: hepatitis necrótica infecciosa en ovinos y hemoglobinuria bacilar en bovinos.

## ¿Por qué estos carneros tuvieron fasciolosis aguda?

Las severas lesiones observadas en el hígado y la gran cantidad de especímenes de fasciolas halladas,

demuestran que el animal había pastoreado, aproximadamente 6 semanas antes de la muerte, sobre pastizales con alta carga parasitaria y en un corto período de tiempo. Probablemente, la alta cantidad de ingesta de *Fasciola* se produjo debido a que:

- El establecimiento de origen está ubicado en una zona endémica de fasciolosis, es decir, que la enfermedad está siempre presente en la región.
- Los carneros pastoreaban en los mejores pastizales, los cuales frecuentemente tienen mayor humedad, determinando que el ambiente sea adecuado para el caracol que interviene en el ciclo de *Fasciola*.
- De acuerdo a la edad de los parásitos encontrados en el hígado, se calcula que los carneros se infestaron a mediados de febrero, cuando las condiciones climáticas favorecen el ciclo parasitario, y aumenta la disponibilidad de metacercarias en los pastizales.
- El establecimiento de origen tenía problemas en el control de *Fasciola* con el antiparasitario Triclabendazol (TCBZ), debido a su constante uso y falta de rotación con otros productos, promoviendo la baja eficacia en determinadas poblaciones de parásitos. El uso de Triclabendazol es frecuente en zonas endémicas debido a su reconocida eficacia contra estadios

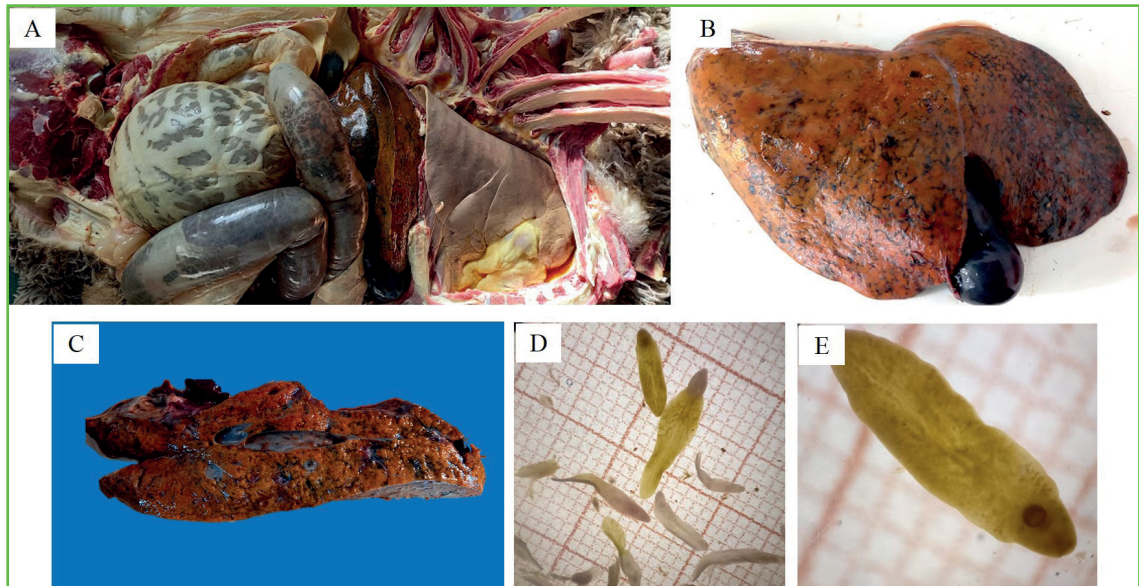


Figura 1: A) Al abrir al animal se apreció el hígado agrandado, la grasa que rodea el corazón, amarillenta y líquido acumulado en los pulmones. B y C) El hígado se observó de color ocre con múltiples trayectos negros. D y E) Vista a la lupa de especímenes de *Fasciola hepática* de diversas edades estimadas entre 5 y 6 semanas.

maduros e inmaduros del parásito.

### Recomendaciones

Particularmente en este caso se recomendó:

- Desparasitar a los cuatro carneros restantes con un antiparasitario diferente al Triclabendazol, ya que esta droga se venía usando de manera frecuente en el establecimiento de Chubut y presentó fallas en los tratamientos anteriores. Por ese motivo se recomendó aplicar Closantel, el cual tiene efectos letales en estadios del parásito a partir de la 6ta semana de vida.
- Para evitar que el campo de destino se "contamine" con huevos de *Fasciola*

*hepatica*, y con ello correr el riesgo de introducir la enfermedad en el campo, se recomendó repetir la aplicación del antiparasitario entre 6 a 8 semanas posterior a la primera dosificación.

En general para el diagnóstico de la fasciolosis crónica, se recomienda tomar muestras de materia fecal a 15 animales por categoría y/o potrero y enviar al laboratorio para sus análisis mediante la identificación de huevos de *F. hepatica*. Finalmente, cuando se ingresan animales de otros establecimientos o zonas, se recomienda realizar un chequeo sanitario de los mismos mediante revisión clínica, análisis coproparasitológico, serológico y realizar cuarentena para evitar el ingreso de enfermedades al establecimiento.

**Si usted tiene sospecha de tener animales con *Fasciola hepatica*, comuníquese con su veterinario, un técnico de la Agencia de INTA o con el Grupo Salud Animal del INTA Bariloche que lo podremos asesorar para diagnosticar y/o controlar esta enfermedad.**