

REACCIÓN ADVERSA A MEDICAMENTO CON SIGNOS CUTÁNEOS (ERUPCIÓN LIQUENOIDE) ATRIBUIBLES A IMATINIB, Y RESPUESTA FAVORABLE AL TRATAMIENTO CON FOTOTERAPIA UVB DE BANDA ANGOSTA

ADVERSE DRUG REACTION WITH SKIN SIGNS (LICHENOID RASH) ATTRIBUTABLE TO IMATINIB, AND FAVORABLE RESPONSE TO TREATMENT WITH NARROWBAND UVB PHOTOTHERAPY



ABRIL - JUNIO 2022 | Vol. 103 N°2

Artículo Original

Rev. argent. dermatol. 2022; 103 (2): 21 -27.

Publicado en línea 2023, Marzo / Published online 2023 March

Reacción adversa a medicamento con signos cutáneos (erupción liquenoide) atribuibles a imatinib, y respuesta favorable al tratamiento con fototerapia UVB de banda angosta

Autores | Contacto

Autores: Campastri A¹, Bordón MP², Bendjuia G³.

- **1 Jefa de residentes de dermatología. Hospital Ramos Mejía, Ciudad Autónoma de Buenos Aires, Argentina.**
- **2 Médica especialista en Clínica Médica y en Dermatología. Hospital Ramos Mejía.**
- **3 Médica de planta. Especialista en Clínica Médica y en Dermatología. Encargada del sector de enfermedades del colágeno. Hospital Ramos Mejía, Ciudad Autónoma de Buenos Aires, Argentina.**

División Dermatología, Hospital General de Agudos Dr. J. M. Ramos Mejía, Ciudad Autónoma de Buenos Aires, Argentina

Correspondencia a: Ana Laura Campastri, Correo

electrónico: a.campastri@hotmail.com

Recibido: 01/11/2021

Recibido 1°Corrector: 21/11/2022

Recibido 2° corrector: 01/02/2023

Aceptado para su Publicación: 12/2/2023

Los autores declaramos no poseer ningún tipo de conflicto de interés

RESUMEN

El imatinib es un agente antineoplásico que actúa como inhibidor de la tirosina-cinasa. Los efectos adversos cutáneos son, en general, leves y autolimitados. Dentro de estos, la erupción liquenoide es infrecuente y suele mejorar sólo con tratamiento tópico. Presentamos el caso de una paciente con erupción liquenoide por imatinib refractaria al tratamiento con corticoides tópicos, con respuesta favorable a terapia de luz ultravioleta B de banda estrecha. No existen casos publicados a la fecha en la literatura de erupción liquenoide por imatinib tratada con fototerapia.

PALABRAS CLAVE

Mesilato de imatinib, erupción liquenoide, fototerapia, inhibidor PD1, efectos adversos.

ABSTRACT

Imatinib is an antineoplastic agent that acts as a tyrosine kinase inhibitor. Cutaneous adverse effects are generally mild and self-limited. The lichenoid eruption due to imatinib is rare. It usually improves just with topical treatment. We present the case of a patient with a lichenoid reaction due to imatinib, refractory to treatment with topical corticosteroids, with a favorable response to narrow-band ultraviolet B phototherapy. There are no published cases to date in the literature of lichenoid eruption due to imatinib treated with phototherapy.

KEY WORDS

Imatinib mesylate, lichenoid eruption, phototherapy, PD1 inhibitor, adverse effects.

INTRODUCCIÓN:

El imatinib es un inhibidor de la tirosina-cinasa que se utiliza como primera elección para la leucemia mieloide crónica (LMC) y tumores sólidos del estroma gastrointestinal (GIST). Es en general bien tolerado, con baja incidencia de reacciones adversas a medicamentos (RAM) graves. La erupción liquenoide (EL) por imatinib es infrecuente y suele mejorar sólo con tratamiento tópico. Una minoría requiere descenso de dosis y/o tratamiento sistémico con corticoides y acitretino^{1,2}.

Caso clínico

Mujer de 74 años con antecedente de hepatocarcinoma que requirió hepatectomía parcial. Cinco meses después de la cirugía, inició imatinib 400 mg/día. La paciente además presentaba hipertensión arterial, hipotiroidismo y depresión, por lo cual estaba tratada con bisoprolol, losartán, hidroclorotiazida, levotiroxina, escitalopram y omeprazol.

Consultó por una dermatosis pruriginosa de nueve meses de evolución, que apareció un mes después del inicio de imatinib. Previamente había sido tratada con clobetasol local y antihistamínicos sin respuesta. Al examen físico, se constataron múltiples placas infiltradas eritematovioláceas pruriginosas en dorso, extremidades y axilas. No presentaba lesiones en mucosas y anexos (**Figura 1**).

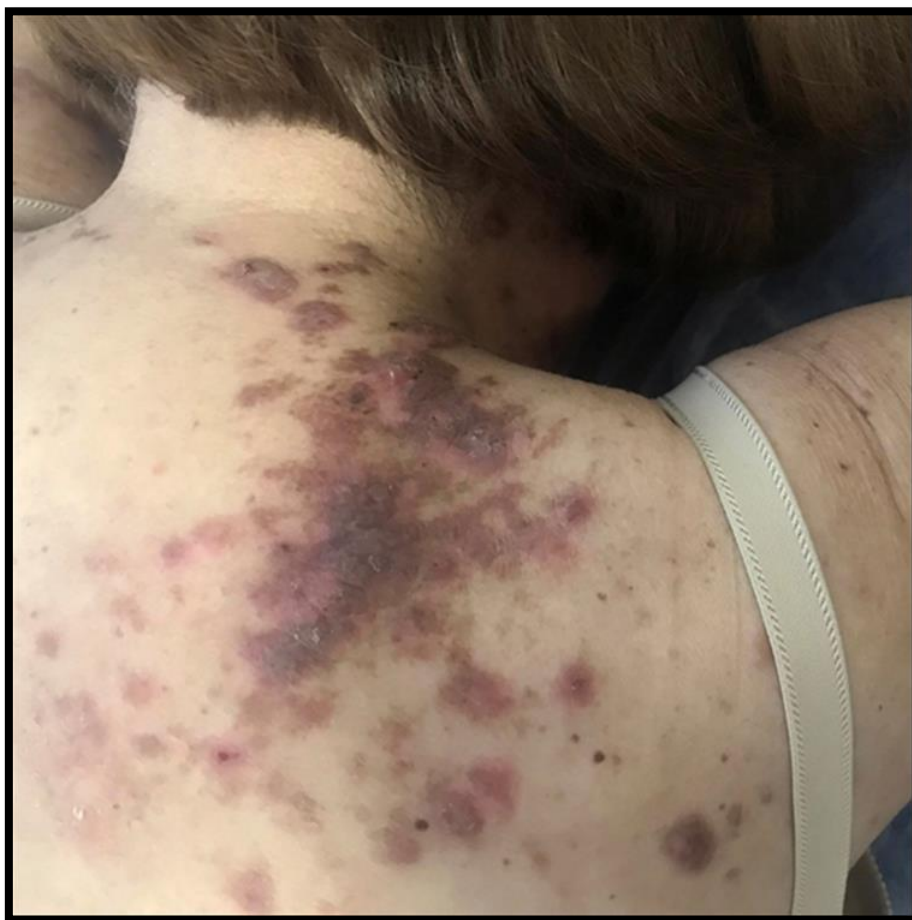

Figura 1: Primera consulta. Placas infiltradas eritematovioláceas y otras hiperocrómicas en nuca, región vertebral (cervical y dorsal), región posterior del hombro, región interescapular, y región escapular (supraespinosa e infraespinosa).

El estudio histopatológico mostró hiperqueratosis con paraqueratosis, hiperplasia epitelial, degeneración vacuolar de la capa basal y un infiltrado inflamatorio linfocitario con patrón liquenoide en dermis (**Figura 2**). Con dicho resultado, y ante la relación temporal entre el inicio del fármaco y las manifestaciones cutáneas, se interpretó como EL secundario a imatinib. De acuerdo con el algoritmo de Naranjo, se clasificó como una RAM posible.

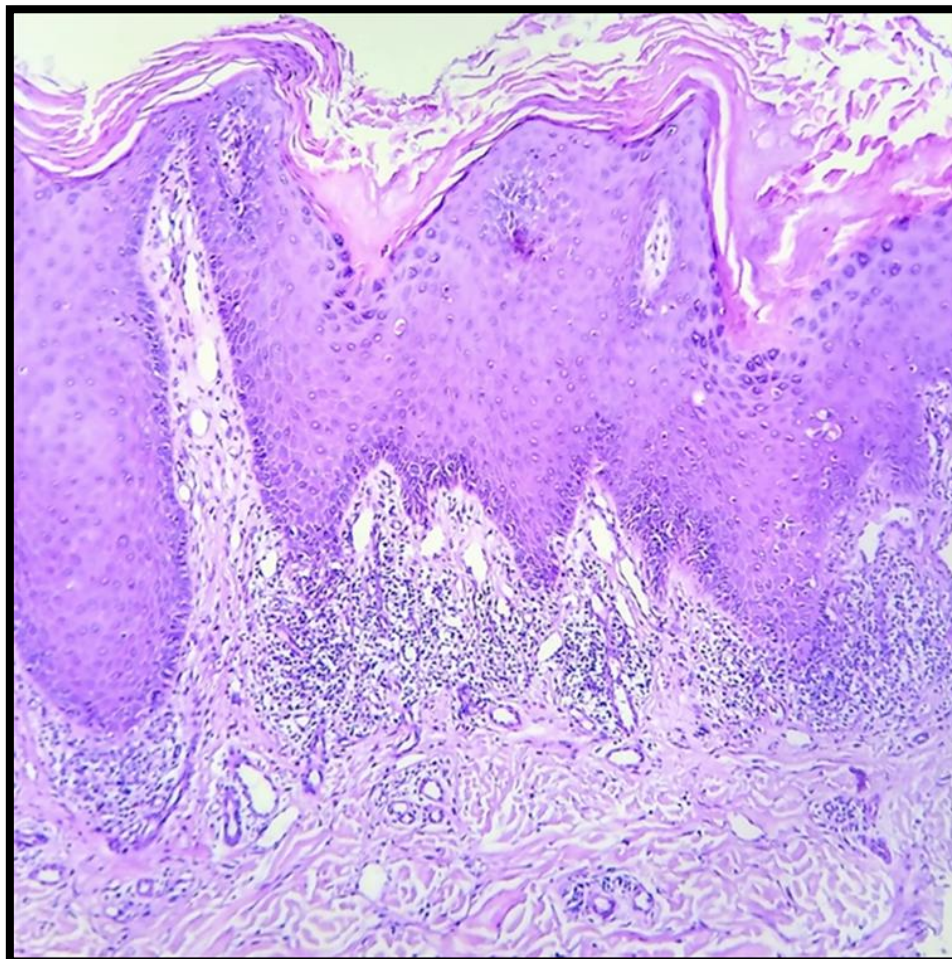


Figura 2: 100X H&E. Nótese la paraqueratosis. Degeneración vacuolar de la capa basal. Dermis con infiltrado inflamatorio linfocitario en patrón liquenoide.

En el contexto de su enfermedad de base, se decidió continuar con la droga sin modificar la dosis administrada y adicionar al tratamiento local con clobetasol, terapia de luz ultravioleta B de banda estrecha (UVBbe) trisemanal. La dosis de inicio fue 350 mJ/cm², hasta una dosis máxima tolerada de 470 mJ/cm².

Al cabo de diez sesiones, la paciente refirió una notable mejoría del prurito. Luego de 30 sesiones, se evidenció una disminución en la infiltración y aclaramiento de las lesiones y no aparecieron lesiones nuevas al cabo de un año de seguimiento (**Figura 3**).

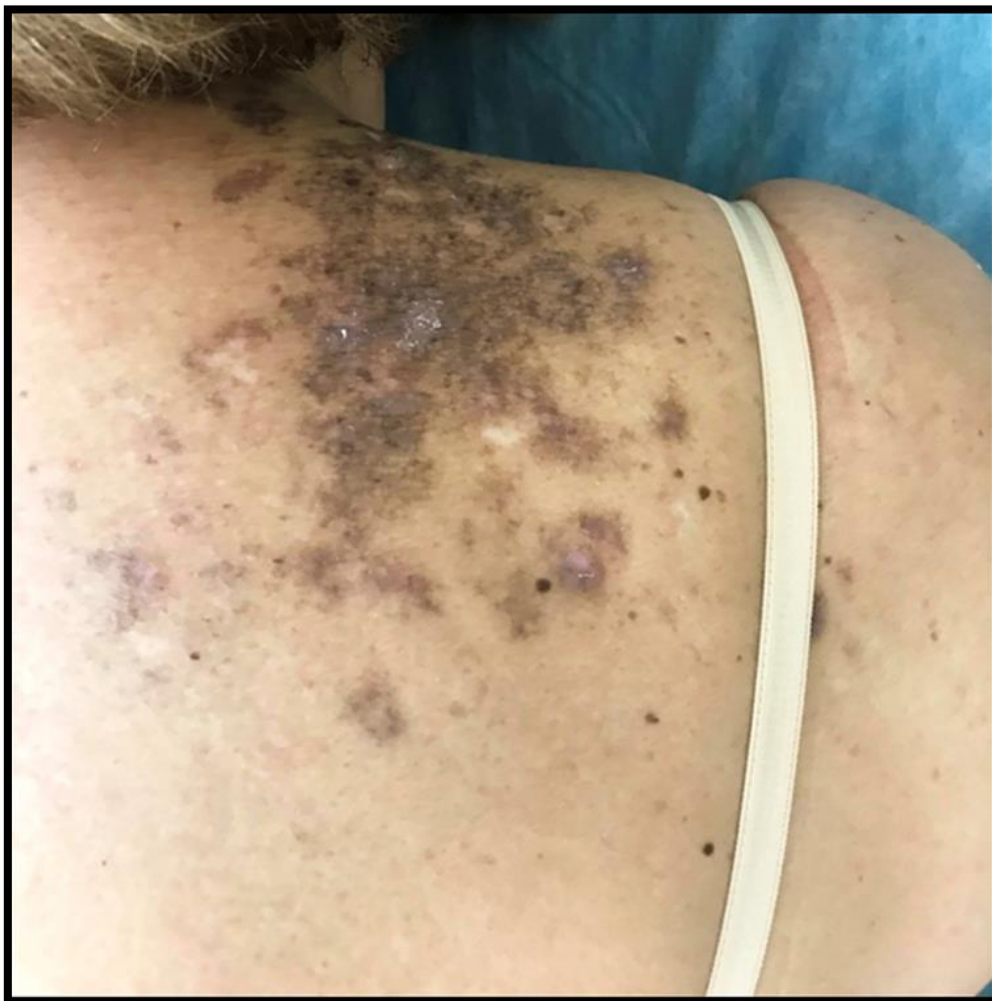

Figura 3: Luego de 30 sesiones de fototerapia: placas color castaño. A la palpación notamos disminución de la infiltración de las lesiones.

Discusión

El imatinib es tratamiento de elección para la LMC y GIST. Suele ser bien tolerado y sólo un 5% de los pacientes deben suspenderlo debido a la gravedad de las RAM.

En cuanto a las RAM con signos cutáneos (RAMc), en general son leves y autolimitadas. Se cree son dosis dependiente, ya que aparecen más frecuentemente con dosis iguales o mayores a 400 mg/día. Esto indicaría que no se deben a una reacción de hipersensibilidad del individuo, sino a un efecto farmacológico directo del imatinib^{1,3}. Están documentados: exantema maculo papuloso, edema facial, fotosensibilidad, eccema, alopecia, vasculitis, exantemas liquenoides, alteraciones pigmentarias, erupción psoriasiforme, erupción pitiriasis rosada- *like*, pustulosis exantemática generalizada aguda, síndrome Steven Johnson, necrólisis epidérmica tóxica, dermatosis neutrofílicas e incluso trastornos linfoproliferativos^{1,4}.

La EL por imatinib aparece uno a 12 meses posterior al inicio⁴. Se presenta clínicamente como pápulas violáceas pruriginosas, similares a las del liquen plano idiopático (LP), algunas de las cuales confluyen formando placas. Las lesiones extensas, simétricas, ubicadas en tronco y extremidades son sugestivas de EL por fármacos, así como la distribución en áreas fotoexpuestas y la

hiperpigmentación postinflamatoria. Las estrías de Wickham, típicas de LP, son raras de encontrar en EL⁵. Suele además presentar compromiso de mucosa oral y genital y recurrencia de dichas lesiones⁶. Aunque más raro aún, se ha descrito también el compromiso ungueal, caracterizado por hiperqueratosis subungueal².

Las opciones terapéuticas descritas para la EL por imatinib son corticoides orales, tópicos y acitretino². La fototerapia no se menciona en la literatura dentro de éstas. Sin embargo, existen publicaciones que hacen referencia a EL secundario a nivolumab y a pembrolizumab tratados con UVBbe y otro de reacción mano pie secundaria a imatinib tratado con terapia con luz ultravioleta A más psoraleno tópico (PUVA)^{7,8,9}.

El mecanismo de acción de la fototerapia es inducir la apoptosis de linfocitos T, producir citoquinas antiinflamatorias, disminuir las vías proinflamatorias Th1/th17 y reducir el número de células de Langerhans^{7,10}. Actúa como inmunosupresor local e inmunomodulador, por lo que se utiliza para otros síndromes liquenoides como LP. Tomamos en cuenta este fundamento para iniciar el tratamiento.

CONCLUSIONES

La EL por imatinib es una RAMc que muchas veces representa un desafío terapéutico debido a la imposibilidad de suspenderlo e incluso de disminuir la dosis. Cabe destacar la buena evolución que presentó nuestra paciente con la fototerapia. Consideramos es una alternativa terapéutica por su buen perfil de seguridad, especialmente en pacientes con polifarmacia y con comorbilidad. Son necesarios más estudios para poder estandarizar este tratamiento.

Agradecimientos

Agradecemos la colaboración de Cecilia Ventrice por su aporte en la descripción histopatológica.

REFERENCIAS:

1. Pretel-Irazabal M, Tuneu-Valls A, Ormaechea-Pérez N. Efectos adversos cutáneos del imatinib (inhibidor de la tirosín cinasa). *Actas Dermosifiliogr* 2014;105 (7):655-62.
2. Dalmau J, Peramiqúel L, Puig L, *ét al*. Imatinib-associated lichenoid eruption: acitretin treatment allows maintained antineoplastic effect. *Br J Dermatol* 2006; 154(6):1213-16.
3. Brouard M, Saurat JH. Cutaneous reactions to STI571. *N Engl J Med*. 2001; 345(8): 618-19
4. Amitay-Laish I, Stemmer SM, Lacouture ME. Adverse Cutaneous Reactions Secondary to Tyrosine Kinase Inhibitors Including Imatinib Mesylate, Nilotinib, and Dasatinib. *Dermatol Ther*. 2011;24(4):386-95.
5. Sendagorta E, Harranz P, Feito M, *ét al*. Lichenoid drug eruption related to imatinib: report of a new case and review of the literature. *Clin Exp Dermatol*. 2009; 34 (7): 315-16.
6. Penn EH, Chung HJ, Keller M. Imatinib mesylate-induced lichenoid drug eruption. *Cutis* 2017; 99(3):189-92.

7. Donaldson M, Owen JL, Chae YK, Choi JN. Management of Persistent Pruritus and Lichenoid Reaction Secondary to Nivolumab With Narrowband Ultraviolet B Phototherapy. *Front Oncol* 2018; 8:405.
8. Esfahani K, Henderson Berg MH, Zargham H, *ét al.* Narrowband ultraviolet B therapy for refractory immune-related lichenoid dermatitis on PD-1 therapy: a case report. *J Immunother Cancer*. 2021;9(3):e001831.
9. Bos WE, Nijsten TE, de Jonge MJ, Hamberg AP. Topical psoralen plus UV-A therapy for tyrosine kinase inhibitor-induced hand-foot syndrome. *Arch Dermatol*. 2012;148(4):546–547.
10. Solak B, Sevimli Dikicier B, Erdem T. Narrow band ultraviolet B for the treatment of generalized lichen planus. *Cutan Ocul Toxicol*. 2016; 35(3):190–93.