

Protozoos parásitos de importancia sanitaria: un abordaje transdisciplinar

Juan Manuel Unzaga y María Lorena Zonta
(coordinadores)

FACULTAD DE
CIENCIAS
VETERINARIAS

FACULTAD DE
CIENCIAS NATURALES
Y MUSEO

n
naturales



UNIVERSIDAD
NACIONAL
DE LA PLATA

PROTOZOOS PARÁSITOS DE IMPORTANCIA SANITARIA: UN ABORDAJE TRANSDISCIPLINAR

Juan Manuel Unzaga
María Lorena Zonta
(coordinadores)

Facultad de Ciencias Veterinarias
Facultad de Ciencias Naturales y Museo



CAPÍTULO 12

Babesia vogeli, *Rangelia vitalii* y otros piroplasmas en pequeños animales

Diego F. Eiras, María Victoria Vázquez, Darío Vezzani
y Gastón Moré

Clasificación

Phylum: Apicomplexa

Clase: Sporozoa

Orden: Piroplasmida

Familias: Babesidae y Theileridae

La piroplasmosis es una infección parasitaria transmitida por garrapatas y producida por protozoarios del Orden Piroplasmida, que afecta a los animales domésticos y silvestres de todos los continentes. En los perros, la piroplasmosis se encuentra distribuida mundialmente y se reconocen múltiples especies involucradas. En general es una enfermedad que se caracteriza por producir fiebre, anorexia, anemia, trombocitopenia y esplenomegalia, pudiendo ser fatal en algunas ocasiones. Si el piroplasma implicado es de baja patogenicidad, la infección puede desaparecer o cursar de manera crónica y asintomática, sin parasitemia detectable al microscopio (Irwin, 2009)¹². En los caninos domésticos de nuestro país se encuentran descriptas las especies *Babesia vogeli*, *Rangelia vitalii* y *Babesia gibsoni* (Eiras et al., 2008, 2014; Eiras, 2018). En los gatos domésticos, la piroplasmosis es una enfermedad de importancia clínica sólo en algunos países y, al igual que en los perros, las garrapatas están implicadas como principal forma de transmisión (Ayoob et al., 2010; Solano-Gallego y Baneth, 2011; Penzhorn y Oosthuizen, 2020). Hasta el momento no se han reportado casos de piroplasmosis felina en Argentina.

¹² En el presente capítulo se hará especial referencia a las especies de piroplasmas reportadas en Argentina. A nivel mundial existen más de 10 especies que pueden afectar a los perros con diferentes grados de patogenicidad y especificidad vectorial. Haremos además una breve descripción de la piroplasmosis felina a pesar de no haber sido confirmado el hallazgo microscópico o molecular de estos agentes en gatos de nuestro país.

Morfología

Los piroplasmas son organismos unicelulares eucariotas que se diferencian de otros protozoarios apicomplexa por su forma característica: al poseer un **complejo apical incompleto** (sin conoide) adquieren una forma similar a una pera. El complejo apical les permite el ingreso y permanencia dentro de células parasitadas, principalmente glóbulos rojos, pero —dependiendo de la especie—, también glóbulos blancos y células del endotelio vascular. Debido a los cambios morfológicos que sufren los piroplasmas durante su desarrollo, al solapamiento de los rangos de medida y la morfología que comparten entre las distintas especies, no es posible realizar una diferenciación específica en base a las observaciones microscópicas (Wang et al., 2017; Penzhorn y Oosthuizen, 2020).

Actualmente, se reportan varias especies de piroplasmas que pueden afectar perros y gatos en todo el mundo. Para realizar una distinción morfológica, tradicionalmente se clasificó los piroplasmas en base al tamaño de los **zoítos** intraeritrocitarios. Algunos ejemplos de **piroplasmas grandes** ($> 2,5 \mu\text{m}$) son los zoítos pertenecientes a *B. vogeli* y *R. vitalii* (Fig. 1). En el caso de los **piroplasmas pequeños** ($< 2,5 \mu\text{m}$) podemos mencionar las inclusiones de *B. gibsoni*, *B. felis* y *Cytauxzoon felis* (Irwin, 2009; Ayoob et al., 2010; Solano-Gallego y Baneth, 2011; Solano-Gallego et al., 2016). También se han descrito piroplasmas cuyos **merozoítos** poseen un tamaño intermedio como *Babesia negevi* n. sp. (Baneth et al., 2020).

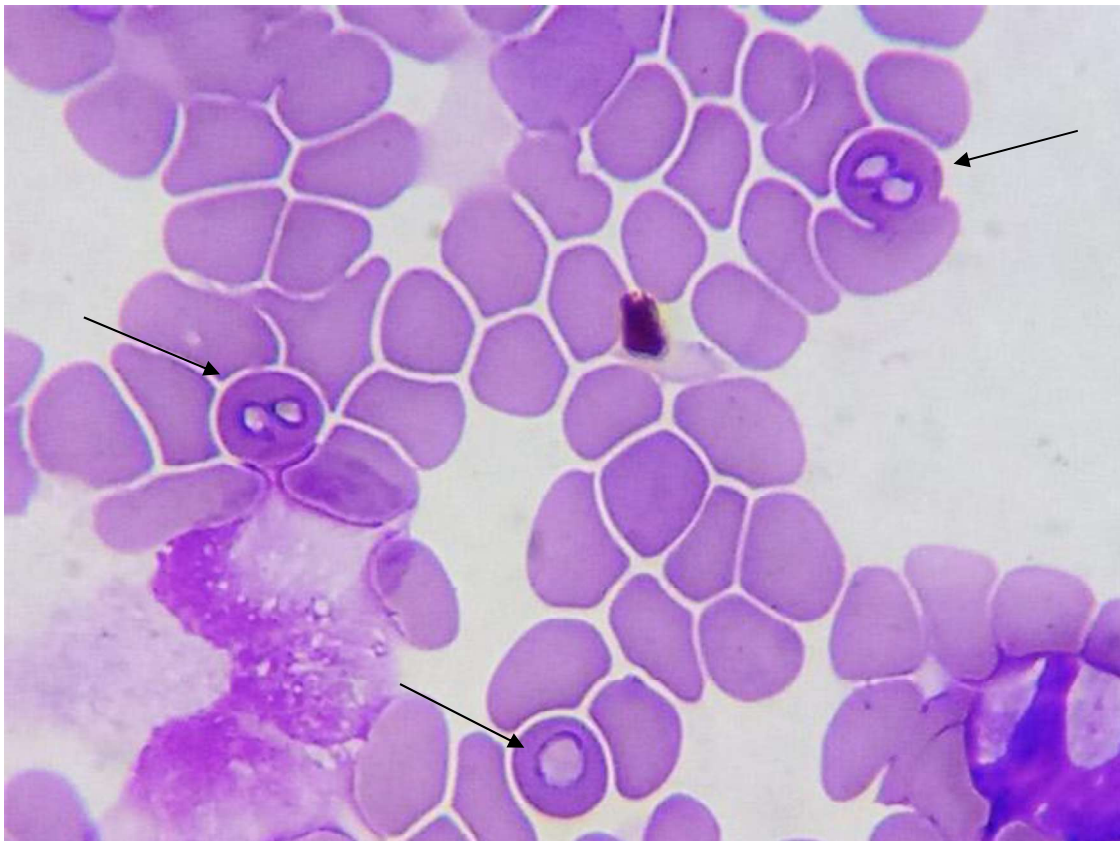

Figura 1. Zoítos de “piroplasmas grandes” ($> 2,5 \mu\text{m}$) en un extendido coloreado de sangre canina (Objetivo 100 X); cortesía de Franco José Arroyo.

Ciclo biológico

El ciclo es indirecto (Fig. 2) y las garrapatas actúan como hospedadores definitivos (HD). Estos protozoarios son transmitidos a través de la saliva de los HD y se multiplican asexualmente (merogonia) en los hospedadores intermedios (HI) vertebrados. En el género *Babesia* (Familia Babesidae), esta multiplicación tiene lugar directamente en los glóbulos rojos, mientras que en los miembros de la Familia Theileridae (géneros *Theileria*, *Cytauxzoon* y *Rangelia*), hay igualmente multiplicación en los glóbulos blancos. Los individuos resultantes de la merogonia son denominados merozoítos. Estos merozoítos destruyen las células parasitadas e invaden nuevas células sanguíneas para continuar su multiplicación asexual (Uilenberg, 2006; Irwin, 2009; Schnittger et al., 2012; Jalovecka et al., 2018). Además de dividirse en los glóbulos rojos y blancos, la multiplicación asexual de *R. vitalii* sucede también en las células endoteliales del hospedador vertebrado (França et al., 2014).

Cuando una garrapata ingiere sangre con células infectadas se desarrolla la gametogonia en la luz del intestino, con formación de gametas (cuerpos radiales) que se fusionan y dan origen a un cigoto diploide móvil u oocineto que alcanza las células del intestino de la garrapata. Allí comienza la esporogonia y el cigoto se divide dando origen a células haploides móviles llamadas esporozoítos. Estos acceden a la hemolinfa e invaden y se multiplican en algunos órganos incluyendo las glándulas salivales. Cuando la garrapata se adhiere a un hospedador vertebrado, comienza la maduración y se forman los esporozoítos que son infectantes para el HI. La transmisión es de tipo transestadial, es decir, si una garrapata ingiere sangre infectada siendo larva, será infectante siendo ninfa, o si se infecta siendo ninfa transmitirá esporozoítos con su saliva siendo adulto. No hay evidencias de transmisión transovárica (infección desde la garrapata adulta a su descendencia) en los piroplasmas que afectan a perros y gatos (Mehlhorn y Schein, 1985; Schnittger et al., 2012; Wang et al., 2017; Jalovecka et al., 2018).

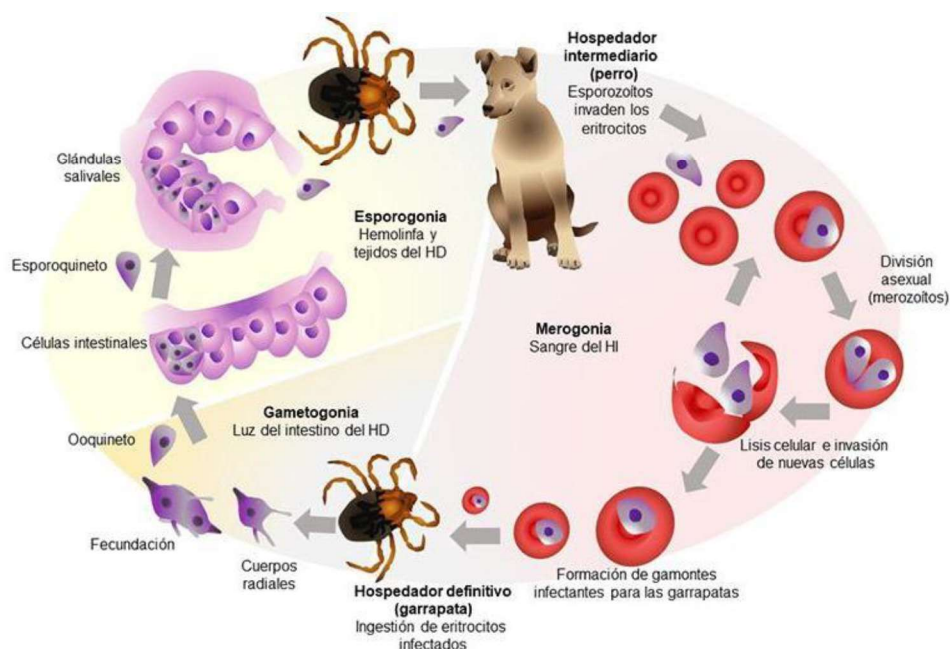


Figura 2. Ciclo de vida de *Babesia vogeli*.

Patogenicidad, sintomatología y tratamiento

Babesia vogeli es una especie de escasa a moderada patogenicidad y, a diferencia de la infección con otras especies de piroplasmas caninos, en muchas oportunidades no se presentan manifestaciones clínico-patológicas de importancia (Irwin, 2009). En algunos casos puede producir cuadros importantes de anemia, especialmente cuando el proceso está asociado a otras patologías o infecciones concomitantes con otros patógenos transmitidos por garrapatas. La multiplicación de estos protozoarios dentro de glóbulos rojos lleva a su destrucción, ya sea por mecanismos directos del parásito o procesos inmunomediados (Solano-Gallego y Baneth, 2011). El principal hallazgo observado es la anemia hemolítica y secundariamente trombocitopenia poco severa. El leucograma suele ser normal en la mayoría de los casos. Asociados al proceso anémico aparecen otros signos tales como fiebre, letargia, vómitos y aumento del tamaño del bazo y los nódulos linfáticos (Solano-Gallego et al., 2008, 2016).

Rangelia vitalii se encuentra hasta el momento descrita en el litoral argentino, asociada a la región donde habita su vector, la garrapata *Amblyomma aureolatum*. La infección produce trombocitopenia marcada que, junto a la lesión endotelial, se traduce en sangrado espontáneo especialmente marcado en las regiones de piel fina como el pabellón auricular. La pérdida de sangre por las orejas, típica en los animales enfermos, originó el nombre en guaraní que se le da a la rangeliosis canina: *nambiuuvú* (orejas sangrantes) (Eiras et al., 2014; França et al., 2014; Sánchez et al., 2017).

Babesia gibsoni se ha descrito ocasionalmente en Sudamérica y en nuestro país existe un solo reporte en 2 perros de Buenos Aires (Dantas-Torres y Aguiar Figueredo, 2006; Trapp et al., 2006; Eiras, 2018). Para esta especie, además de la transmisión vectorial, también se hace referencia a la transmisión horizontal mediante las mordeduras y la ingestión de sangre infectada en los episodios de pelea entre perros. Es una especie de mayor patogenicidad que *B. vogeli* y puede ocasionar cuadros clínicos más complicados y dificultosos de tratar (Birkenheuer et al., 2005; Jefferies et al., 2007; Irwin, 2009; Yeagley et al., 2009).

El tratamiento está indicado en la etapa aguda de la enfermedad y para el caso de la infección por *B. vogeli* y *R. vitalii* la droga de elección es imidocarb, con muy buena respuesta en la mayoría de los casos si son tratados tempranamente. Para el tratamiento de la piroplasmosis por *B. gibsoni* se han probado protocolos terapéuticos combinados especialmente atovaquona con azitromicina (Solano-Gallego y Baneth, 2011; Baneth, 2018).

Epidemiología

En nuestro medio, *B. vogeli* se encuentra descrita en varias provincias y es la especie más distribuida y mejor caracterizada, con tasas de infección de alrededor del 0,25% en perros de la

zona sur del área metropolitana de Buenos Aires y con una marcada tendencia estacional durante los meses de primavera. La garrapata marrón del perro *Rhipicephalus sanguineus* es el vector asociado a la transmisión de esta especie y en la zona, los animales jóvenes y machos son los más susceptibles a la infección. La presencia de esta garrapata es casi permanente y con ciclos relativamente estables durante casi todo el año debido a la cercanía con los ambientes donde viven las personas y las mascotas (Eiras, 2018; Eiras et al., 2008).

La infección por *R. vitalii* está reportada en las provincias de Misiones y Entre Ríos y puede coexistir con *B. vogeli* en determinados lugares de la región. Si bien la sintomatología de la rangiosis es muy característica y los merozoítos pueden aparecer en los leucocitos además de los eritrocitos, representa un desafío en algunas ocasiones diferenciar la especie implicada en un caso particular (Eiras et al., 2014; Sánchez et al., 2017).

Hay varias especies de piroplasmas que afectan a felinos a nivel mundial. Algunas son comunes a las reportadas en perros como *B. vogeli*, *B. vulpes* y *B. canis*. Por otro lado, *C. felis* es un piroplasma de mucha importancia en EE. UU y se encuentra bien caracterizado. Hay una primera multiplicación asexual en los macrófagos tisulares produciendo una enfermedad muy grave en algunos casos (Ayoob et al., 2010; Solano-Gallego y Baneth, 2011; Sherrill y Cohn, 2015; Malheiros et al., 2016; Kidd et al., 2017; Qurollo, 2019; Penzhorn y Oosthuizen, 2020). Si bien no existen reportes microscópicos o moleculares en Argentina, la diversidad de especies de piroplasmas reportadas a nivel mundial y la poca información relacionada con las especies de garrapatas implicadas en la transmisión, sugieren la posibilidad de emergencia de alguno de estos protozoarios en los gatos de nuestro medio.

Diagnóstico y observación

Históricamente, la piroplasmosis canina ha sido diagnosticada con técnicas directas para demostrar la presencia de merozoítos intraglobulares en extendidos sanguíneos teñidos con las coloraciones habituales (e.g. May Grünwald – Giemsa). Este procedimiento permite identificar la parasitemia (expresada en porcentaje de glóbulos parasitados) y tiene un límite de detección de alrededor de 0,001% (Böse et al., 1995; Duarte et al., 2008; Irwin, 2009).

Los estudios serológicos, especialmente IFI (Inmunofluorescencia indirecta) (Fig. 3 A) o ELISA (acrónimo del inglés *Enzyme-Linked ImmunoSorbent Assay*), no se encuentran disponibles de manera extendida en nuestro país y en muchos casos solo indican la exposición al agente y no permiten la detección de casos clínicos agudos en ausencia de parásitos al microscopio. Otro inconveniente es que puede haber reacción cruzada entre especies o falsos negativos en las etapas tempranas de la infección (Jefferies et al., 2007). De realizar un estudio serológico en un paciente sospechoso y sin parasitemia evidente, se recomienda la titulación de los anticuerpos a fin de observar la seroconversión testeando una nueva muestra del mismo animal unas semanas después y comparando las diferencias entre los títulos obtenidos (Solano-Gallego et al., 2016).

Como el tamaño de los merozoítos posibilitan sólo la diferenciación entre piroplasmas “pequeños o grandes”, los estudios moleculares, como el análisis de la secuencia del gen para el ARN ribosómico de la subunidad menor o 18S mediante PCR (Fig. 3 B) y corte con enzimas o PCR y secuenciación, permiten el diagnóstico específico (Jefferies et al., 2007; Duarte et al., 2008; Solano-Gallego y Baneth, 2011).

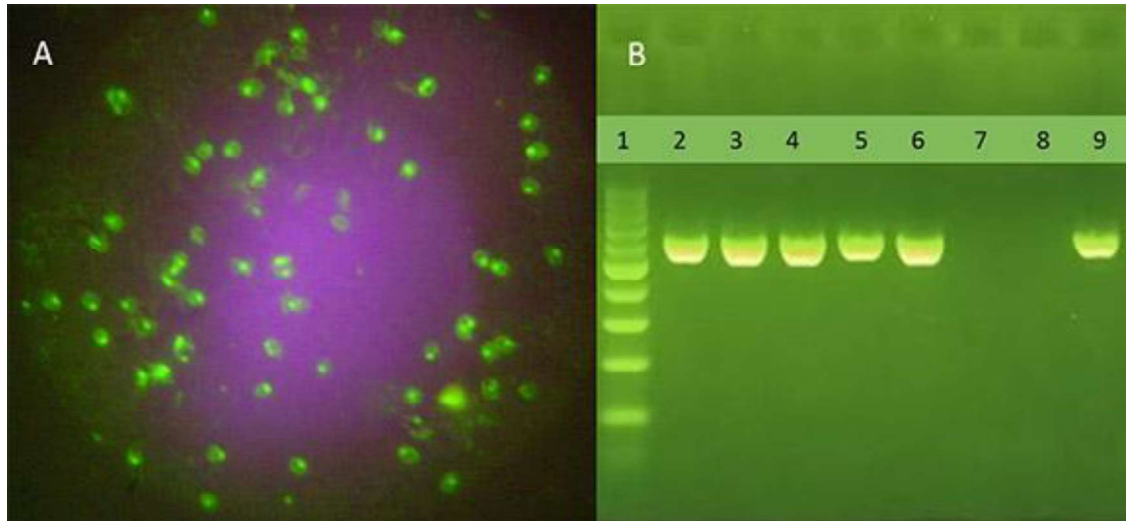


Figura 3. (A) IFI positiva a *Babesia vogeli* (Objetivo 100 X). Se observan merozoítos fluorescentes en el interior de los eritrocitos. (B) Gel de agarosa al 1,8% revelando una PCR específica (BAB1-BAB4) para *Babesia vogeli*. Calle 1, 100M; calles 2 a 6, banda de ADN de 590 pb característica para esta especie con esta técnica; Calle 7, control negativo; Calle 8, control sin templado; Calle 9, control positivo.

Referencias

- Ayoob, A. L., Prittie, J., & Hackner, S. G. (2010). Feline babesiosis. *Journal of Veterinary Emergency and Critical Care*, 20(1), 90-97. <https://doi.org/10.1111/j.1476-4431.2009.00493.x>.
- Baneth, G. (2018). Antiprotozoal treatment of canine babesiosis. *Veterinary Parasitology*, 254, 58-63. <https://doi.org/10.1016/j.vetpar.2018.03.001>.
- Baneth, G., Nachum-Biala, Y., Birkenheuer, A. J., Schreeg, M. E., Prince, H., Florin-Christensen, M., Schnittger, L., & Aroch, I. (2020). A new piroplasmid species infecting dogs: Morphological and molecular characterization and pathogeny of *Babesia negevi* n. sp. *Parasites & Vectors*, 13(1), 1-13. <https://doi.org/10.1186/s13071-020-3995-5>.
- Birkenheuer, A. J., Correa, M. T., Levy, M. G., & Breitschwerdt, E. B. (2005). Geographic distribution of babesiosis among dogs in the United States and association with dog bites: 150 cases (2000-2003). *J Am Vet Med Assoc*, 227(6), 942-947. <https://doi.org/10.2460/javma.2005.227.942>.
- Böse, R., Jorgensen, W. K., Dalglish, R. J., Friedhoff, K. T., & de Vos, A. J. (1995). Current state and future trends in the diagnosis of babesiosis. *Veterinary Parasitology*, 57(1-3), 61-74. [https://doi.org/10.1016/0304-4017\(94\)03111-9](https://doi.org/10.1016/0304-4017(94)03111-9).

- Dantas-Torres, F., & Aguiar Figueredo, L. (2006). Canine babesiosis: A Brazilian perspective. *Veterinary Parasitology*, 141(3-4), 197-203. <https://doi.org/10.1016/j.vetpar.2006.07.030>.
- Duarte, S. C., Linhares, G. F. C., Romanowsky, T. N., Neto, O. J. da S. & Borges, L. M. F. (2008). Assessment of primers designed for the subspecies-specific discrimination among *Babesia canis canis*, *Babesia canis vogeli* and *Babesia canis rossi* by PCR assay. *Veterinary Parasitology*, 152(1-2), 16-20. <https://doi.org/10.1016/j.vetpar.2007.12.013>.
- Eiras, D. F. (2018). Aspectos diagnósticos y epidemiológicos de la piroplasmosis canina en áreas urbanas del sur del Gran Buenos Aires (Tesis doctoral). Facultad de Ciencias Veterinarias, Universidad Nacional de La Plata.
- Eiras, D. F., Basabe, J., Mesplet, M., & Schnittger, L. (2008). First molecular characterization of *Babesia vogeli* in two naturally infected dogs of Buenos Aires, Argentina. *Veterinary Parasitology*, 157(3-4), 294-298. <https://doi.org/10.1016/j.vetpar.2008.07.037>
- Eiras, D. F., Craviotto, M. B., Baneth, G., & Moré, G. (2014). First report of *Rangelia vitalii* infection (canine rangelirosis) in Argentina. *Parasitology International*, 63(5), 729-734. <https://doi.org/10.1016/j.parint.2014.06.003>.
- França, R. T., Da Silva, A. S., Loretto, A. P., Mazzanti, C. M., & Lopes, S. T. A. (2014). Canine rangelirosis due to *Rangelia vitalii*: From first report in Brazil in 1910 to current day - A review. *Ticks and Tick-Borne Diseases*, 5(5), 466-474. <https://doi.org/10.1016/j.ttbdis.2014.04.005>.
- Irwin, P. J. (2009). Canine babesiosis: from molecular taxonomy to control. *Parasites & Vectors*, 2(1), 1-9. <https://doi.org/10.1186/1756-3305-2-S1-S4>.
- Jalovecka, M., Hajdusek, O., Sojka, D., Kopacek, P., & Malandrin, L. (2018). The complexity of piroplasms life cycles. *Frontiers in Cellular and Infection Microbiology*, 8. <https://doi.org/10.3389/fcimb.2018.00248>.
- Jefferies, R., Ryan, U. M., & Irwin, P. J. (2007). PCR-RFLP for the detection and differentiation of the canine piroplasm species and its use with filter paper-based technologies. *Veterinary Parasitology*, 144(1-2), 20-27. <https://doi.org/10.1016/j.vetpar.2006.09.022>.
- Jefferies, R., Ryan, U. M., Jardine, J., Broughton, D. K., Robertson, I. D., & Irwin, P. J. (2007). Blood, Bull Terriers and Babesiosis: Further evidence for direct transmission of *Babesia gibsoni* in dogs. *Australian Veterinary Journal*, 85(11), 459-463. <https://doi.org/10.1111/j.1751-0813.2007.00220.x>.
- Kidd, L., Quorllo, B., Lappin, M., Richter, K., Hart, J. R., Hill, S., Osmond, C., & Breitschwerdt, E. B. (2017). Prevalence of Vector-Borne Pathogens in Southern California Dogs With Clinical and Laboratory Abnormalities Consistent With Immune-Mediated Disease. *Journal of Veterinary Internal Medicine*, 31(4), 1081-1090. <https://doi.org/10.1111/jvim.14735>.
- Malheiros, J., Costa, M. M., do Amaral, R. B., de Sousa, K. C. M., André, M. R., Machado, R. Z., & Vieira, M. I. B. (2016). Identification of vector-borne pathogens in dogs and cats from Southern Brazil. *Ticks and Tick-Borne Diseases*, 7(5), 893-900. <https://doi.org/10.1016/j.ttbdis.2016.04.007>.
- Mehlhorn, H., & Schein, E. (1985). The Piroplasms: Life Cycle and Sexual Stages. *Advances in Parasitology*, 23(C), 37-103. [https://doi.org/10.1016/S0065-308X\(08\)60285-7](https://doi.org/10.1016/S0065-308X(08)60285-7).

- Penzhorn, B. L., & Oosthuizen, M. C. (2020). *Babesia* Species of Domestic Cats: Molecular Characterization Has Opened Pandora's Box. *Frontiers in Veterinary Science*, 7, 1-10. <https://doi.org/10.3389/fvets.2020.00134>.
- Qurollo, B. (2019). Feline Vector-Borne Diseases in North America. *Veterinary Clinics of North America - Small Animal Practice*, 49(4), 687-702. <https://doi.org/10.1016/j.cvsm.2019.02.012>.
- Sánchez, R. O., Moré, G., & Eiras, D. F. (2017). Morfología de estructuras parasitarias de *Rangelia vitalii* en muestras de perros naturalmente infectados. *Analecta Veterinaria*, 37(2), 60-65.
- Schnittger, L., Rodriguez, A. E., Florin-christensen, M., & Morrison, D. A. (2012). *Babesia*: A world emerging. *Infection, Genetics and Evolution*, 12, 1788-1809. <https://doi.org/10.1016/j.meegid.2012.07.004>.
- Sherrill, M. K., & Cohn, L. A. (2015). Cytauxzoonosis: Diagnosis and treatment of an emerging disease. *Journal of Feline Medicine and Surgery*, 17(11), 940-948. <https://doi.org/10.1177/1098612X15610681>.
- Solano-Gallego, L., & Baneth, G. (2011). Babesiosis in dogs and cats-Expanding parasitological and clinical spectra. *Veterinary Parasitology*, 181(1), 48-60. <https://doi.org/10.1016/j.vetpar.2011.04.023>.
- Solano-Gallego, L., Sainz, Á., Roura, X., Estrada-Peña, A., & Miró, G. (2016). A review of canine babesiosis: the European perspective. *Parasites & Vectors*, 9(1), 336. <https://doi.org/10.1186/s13071-016-1596-0>.
- Solano-Gallego, L., Trotta, M., Carli, E., Carcy, B., Caldin, M., & Furlanello, T. (2008). *Babesia canis canis* and *Babesia canis vogeli* clinicopathological findings and DNA detection by means of PCR-RFLP in blood from Italian dogs suspected of tick-borne disease. *Veterinary Parasitology*, 157(3-4), 211-221. <https://doi.org/10.1016/j.vetpar.2008.07.024>.
- Trapp, S. M., Messick, J. B., Vidotto, O., Jojima, F. S., & de Moraes, H. S. A. (2006). *Babesia gibsoni* genotype Asia in dogs from Brazil. *Veterinary Parasitology*, 141(1-2), 177-180. <https://doi.org/10.1016/j.vetpar.2006.04.036>.
- Uilenberg, G. (2006). *Babesia*-A historical overview. *Veterinary Parasitology*, 138(1-2), 3-10. <https://doi.org/10.1016/j.vetpar.2006.01.035>.
- Wang, J. L., Li, T. T., Liu, G. H., Zhu, X. Q., & Yao, C. (2017). Two tales of *Cytauxzoon felis* infections in domestic cats. *Clinical Microbiology Reviews*, 30(4), 861-885. <https://doi.org/10.1128/CMR.00010-17>.
- Yeagley, T. J., Reichard, M. V., Hempstead, J. E., Allen, K. E., Parsons, L. M., White, M. A., Little, S. E., & Meinkoth, J. H. (2009). Detection of *Babesia gibsoni* and the canine small babesia "Spanish isolate" in blood samples obtained from dogs confiscated from dogfighting operations. *Journal of the American Veterinary Medical Association*, 235(5), 535-539. <https://doi.org/10.2460/javma.235.5.535>.

Protozoos parásitos de importancia sanitaria : un abordaje transdisciplinar / Juan Manuel Unzaga ... [et al.] ; coordinación general de Juan Manuel Unzaga ; María Lorena Zonta ; ilustrado por Andrea Dellarupe ; María Laura Morote ; María Lorena Zonta. - 1a ed. - La Plata : Universidad Nacional de La Plata ; EDULP, 2023. Libro digital, PDF - (Libros de cátedra)

Archivo Digital: descarga
ISBN 978-950-34-2254-0

1. Parasitología. I. Unzaga, Juan Manuel, coord. II. Zonta, María Lorena, coord. III. Dellarupe, Andrea, ilus. IV. Morote, María Laura, ilus.
CDD 636.089696

Diseño de tapa: Dirección de Comunicación Visual de la UNLP

Universidad Nacional de La Plata – Editorial de la Universidad de La Plata
48 N.º 551-599 / La Plata B1900AMX / Buenos Aires, Argentina
+54 221 644 7150
edulp.editorial@gmail.com
www.editorial.unlp.edu.ar

Edulp integra la Red de Editoriales Universitarias Nacionales (REUN)

Primera edición, 2023
ISBN 978-950-34-2254-0
© 2023 - Edulp

n
naturales


Edulp



UNIVERSIDAD
NACIONAL
DE LA PLATA