

## OSTEOMALACIA ONCOGÉNICA PRESENTACIÓN DE DOS CASOS

**FERNANDO JERKOVICH<sup>1</sup>, DANIEL MONCET<sup>2</sup>,  
SILVIA BABINI<sup>3</sup>, JORGE A. ZOPPI<sup>4</sup>, FABIANA GRACIOLLI<sup>5</sup>, BEATRIZ OLIVERI<sup>6</sup>**

<sup>1</sup>Servicio de Clínica Médica, <sup>2</sup>Servicio de Endocrinología, <sup>3</sup>Servicio de Reumatología, <sup>4</sup>Servicio de Anatomía Patológica, Hospital Privado de Comunidad, Mar del Plata, Argentina, <sup>5</sup>Laboratorio de Fisiopatología Renal (Disciplina de Nefrología), Facultad de Medicina, Universidad de São Paulo, Brasil, <sup>6</sup>Servicio de Osteoporosis y Enfermedades Metabólicas Óseas INIGEM, UBA-CONICET, Hospital de Clínicas José de San Martín, Universidad de Buenos Aires, Argentina

**Resumen** La osteomalacia oncogénica es una enfermedad rara. Existen descriptos alrededor de 337 casos. Es ocasionada por un tumor productor del factor de crecimiento fibroblástico 23 (FGF-23), hormona que disminuye la reabsorción tubular de fosfatos y altera la hidroxilación renal de la vitamina D, con hipofosfatemia, hiperfosfatemia y niveles bajos de calcitriol. Se presentan dos pacientes de 44 y 70 años, que consultaron por dolores óseos generalizados de aproximadamente un año de evolución en los que se hallaron alteraciones bioquímicas compatibles con osteomalacia hipofosfatémica. En el primer caso se realizó la resección de una tumoración en tejido celular subcutáneo del pie derecho, un año después del diagnóstico clínico. Luego de la exéresis, se disminuyó el aporte de fosfatos que recibía el paciente, pero reaparecieron los dolores al intentar suspenderlos. Ocho años más tarde, hubo recidiva local de la tumoración por lo que se efectuó resección completa. Después de la misma, se logró suspender el aporte de fosfatos. En el segundo caso, el paciente se estudió con tomografía por emisión de positrones con 18F-fluorodesoxiglucosa-tomografía, hallando formación nodular hipermetabólica en partes blandas de antepie derecho. Luego de su escisión se pudo suspender el aporte de fosfatos. Ambos pacientes se encuentran asintomáticos con indicadores de metabolismo fosfocálcico normales. El diagnóstico anatomopatológico en ambos fue un tumor mesenquimático fosfatúrico, variante mixta del tejido conectivo, la entidad más frecuentemente asociada a la osteomalacia oncogénica.

**Palabras clave:** osteomalacia oncogénica, factor de crecimiento fibroblástico 23, hipofosfatemia, tumor mesenquimático fosfatúrico

**Abstract** *Oncogenic osteomalacia. Report of two cases.* Oncogenic osteomalacia is a rare disease. It is caused by a tumor that produces fibroblast growth factor 23, a hormone that decreases the tubular phosphate reabsorption and impairs renal hydroxylation of vitamin D. This leads to hyperphosphaturia with hypophosphatemia and low calcitriol levels. About 300 cases have been reported and we studied two cases; 44 and 70 year-old men who sought medical attention complaining of suffering diffuse bone pain over a period of approximately one year. In both cases, a laboratory test showed biochemical alterations compatible with a hypophosphatemic osteomalacia. In the first case, a soft tissue tumor of the right foot was removed, one year after the diagnosis. The patient was allowed to diminish the phosphate intake, but symptoms reappeared at this time. Eight years later, a local recurrence of the tumor was noted. A complete excision was now performed. The patient was able to finally interrupt the phosphate intake. In the second case, an F-18 fluorodeoxyglucose positron emission tomography, with computed tomography revealed a 2.26 cm diameter hypermetabolic nodule in the soft tissue of the right forefoot. After its removal, the patient discontinued the phosphate intake. Both patients are asymptomatic and show a regular phosphocalcic laboratory evaluation. The histopathological diagnosis was, in both cases, a phosphaturic mesenchymal tumor, a mixed connective tissue variant. This is the prototypical variant of these tumors.

**Key words:** oncogenic osteomalacia, fibroblast growth factor 23, hypophosphatemia, phosphaturic mesenchymal tumor

La osteomalacia es una enfermedad ósea que se caracteriza por un defecto en la mineralización. Una causa

rara es la osteomalacia oncogénica (OO), también llamada osteomalacia inducida por tumor (TIO, *Tumor-Induced Osteomalacia*) de la que existen descriptos alrededor de 337 casos<sup>1-8</sup>. Es ocasionada por un tumor productor del factor de crecimiento fibroblástico 23 (FGF-23)<sup>9</sup>, que disminuye la reabsorción tubular de fosfatos y altera la hidroxilación renal de la vitamina D, dando lugar a hipofosfatemia, hiperfosfatemia y niveles bajos de calcitriol. Las

Recibido: 12-VIII-2014

Aceptado: 21-X-2014

**Dirección postal:** Dr. Fernando Jerkovich. División Endocrinología, Hospital de Clínicas José de San Martín, Av. Córdoba 2351, 6to piso, 1120 Buenos Aires, Argentina  
Fax: (54-11) 5950-8828 e-mail: fernandojerkovich@hotmail.com

principales manifestaciones clínicas en el adulto son dolor óseo, debilidad muscular y pseudofracturas múltiples.

Los tumores inductores de osteomalacia son en su gran mayoría benignos, de pequeño tamaño y difíciles de localizar<sup>10, 11</sup>. En 31 pacientes derivados a un centro de referencia de EE.UU. se halló el tumor en el 61%<sup>1</sup>.

Si bien han sido hallados en nasofaringe o senos paranasales, su localización más frecuente es en esqueleto distal de las extremidades<sup>2</sup>. La búsqueda sistemática es obligatoria, ya que su extirpación, cuando completa, es curativa. Mientras se pesquisa los tumores, cuando no pueden ser localizados, o bien cuando son irreseccables, el tratamiento sustitutivo con sales de fósforo y calcitriol consigue un control aceptable de la enfermedad.

### Caso clínico 1

Hombre de 44 años, consultó en diciembre de 2000 por dolores óseos generalizados de 9 meses de evolución, en parrilla costal, hombro derecho, caderas y rodillas, y respuesta parcial a antiinflamatorios. Presentaba movilidad articular y fuerza conservada, sin signos de sinovitis. Las radiografías mostraron artrosis leve y fractura de 7° arco costal izquierdo; exámenes de laboratorio de rutina normales. Por persistencia de la sintomatología se indicó gammagrafía ósea que registró múltiples zonas de captación patológica en vértebras dorsales, región sacroilíaca derecha y arcos costales bilaterales interpretadas como compatibles con metástasis. La punción-biopsia de 9° vértebra dorsal no mostró células neoplásicas. Por sospecha de enfermedad metabólica ósea, se realizaron las siguientes determinaciones: calcemia 9.1 mg/dl (VR: 8.9-10.4), fosfatemia 1.9 mg/dl (VR: 2.6-4.4), creatinina 0.9 mg/dl (VR: 0.8-1.4), fosfatasa alcalina ósea 114 UI/l (VR: 31-95), 25(OH)D 42 ng/ml (VR: < 10: deficiencia, 10-29: insuficiencia, ≥ 30 óptimo), 1,25(OH)2D < 5 pg/ml (VR 18-62), calciuria 85 mg/24h (VR: 80-300), fosfaturia 861mg/24h (VR: 100-300), creatininuria 1452 mg/24h (VR 800-2000), reabsorción tubular de fosfatos (RTP): 72 % (VR 85-100 %), arribándose al diagnóstico de osteomalacia hipofosfatémica. Fue medicado con sales de fósforo, calcio y calcitriol con franca mejoría clínica y bioquímica. Por sospecha de origen tumoral, se resecaron tres lesiones cutáneas diagnosticadas como fibrohistiocitomas. En 2001 consultó por tumefacción de consistencia duro-elástica entre

2° y 3° dedo de cara plantar del pie derecho. La resonancia magnética nuclear (RMN) mostró imagen heterogénea, hiperintensa en T1 y T2, de bordes lobulados, de 2.5 por 1 cm, en dicha zona. Se efectuó exéresis. La histología fue compatible con tumor de células gigantes de la vaina tendinosa. Tras la extirpación tumoral, se pudo disminuir el aporte de sales de fósforo y calcitriol. No se presentó a los controles durante un año sin abandonar el tratamiento. Un año después, la fosfatemia, calcemia, fosfatasa alcalina y calciuria se encontraron dentro de valores normales. Se repitió gammagrafía ósea que no mostró alteraciones. Al suspender el aporte de sales de fósforo, reaparecían los dolores y la fosfatemia disminuía. En 2009 el examen físico mostró recidiva de la tumoración. La RMN mostró imagen compatible con sinovitis nodular (Fig. 1A). Se realizó nueva exéresis. La anatomía patológica reveló un tumor multilobular, compuesto por células redondeadas y fusiformes, sin incremento de figuras mitóticas ni atipias, acompañadas por células gigantes multinucleadas y abundantes vasos de tipo capilar y material amorfo basófilo con calcificaciones irregulares (Fig. 1B). Esto es compatible con un tumor mesenquimático fosfatúrico, variante mixta de tejido conectivo. Se revisó la biopsia de 2001. Se concluyó que ambos tumores eran semejantes. Hasta mayo de 2014 el paciente estaba asintomático, con análisis de laboratorio normales, sin aporte de sales de fósforo ni calcitriol.

### Caso clínico 2

Hombre de 70 años consultó en noviembre de 2008 por dolor en piernas y rodillas, con claudicación en la marcha, de un año de evolución. Se diagnosticó polineuropatía axonomielínica asimétrica de miembros inferiores. Recibió antiinflamatorios con escasa respuesta. Entre los estudios de rutina se halló FAL elevada (583 UI/l; VR: 39-270), calcemia 9 mg/dl (VR: 8.6-10.2), fosfatemia 1.51 mg/dl (VR: 2.7-4.5), creatinina 0.9 mg/dl (VR: 0.7-1.2), 25OHD 32 ng/ml (VR: < 10: deficiencia, 10-29: insuficiencia, ≥ 30 óptimo), PTH 36 pg/ml (VR 15-65), fosfaturia 665mg/24h (VR: 300-1000), calciuria 151 mg/24h (VR: 100-295), RTP 65% (VR 85-100%). Las radiografías de rodilla y columna lumbar mostraron imágenes compatibles con artrosis. La RNM mostró múltiples fracturas lineales en columna dorsal y lumbar y en platillo tibial interno. La gammagrafía evidenció hipercaptación en múltiples arcos costales y platillos tibiales bilaterales compatibles con lesiones por estrés. Se llegó al diagnóstico de osteomalacia hipofosfatémica. Se inició tratamiento con sales de fósforo, calcitriol y

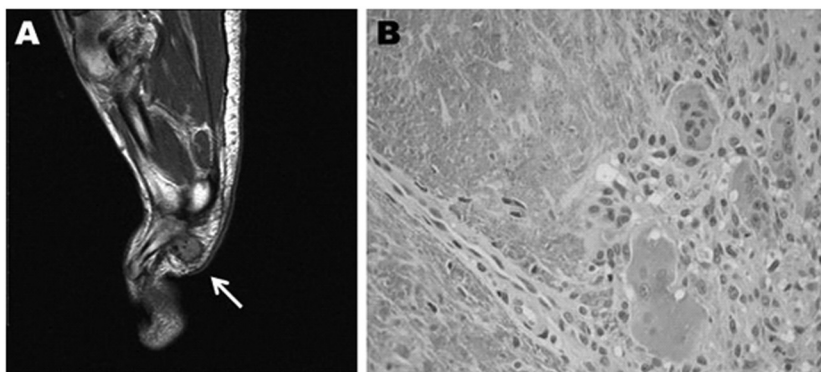


Fig. 1.- Paciente Nº 1. A) Resonancia, corte sagital T2 (en ese orden): lesión ovoide, de bordes definidos, hipointensa, en proyección plantar de 3° y 4° metatarsiano, de 1.65 por 1.5 cm de diámetro (flecha). B) Histopatología de la lesión reseccionada: células mesenquimáticas (flecha negra), células gigantes multinucleadas (flechas blancas) y material amorfo basófilo con calcificaciones (punta de flecha).

calcio con mejoría del dolor y la deambulaci3n. La fosfatemia post suplementaci3n era 2.5 mg/dl y la FAL descendió a 364 UI/l. En abril de 2010 se realiz3 tomografía por emisi3n de positrones con 18 F-fluoro-deoxi-glucosa (FDG-PET/CT) que detect3 una formaci3n nodular hipermetab3lica en partes blandas de antepié derecho de 2.26 cm (Fig. 2A); se resec3. La histología fue compatible con un tumor de células gigantes de la vaina tendinosa. Posteriormente, la biopsia se revis3 y se arrib3 al diagn3stico de tumor mesenquimático fosfatúrico, variante mixta del tejido conectivo. Se detect3 FGF-23 por t3cnica de inmunoperoxidasa (Fig. 2B). En las primeras semanas despu3s de la operaci3n empeoraron los dolores 3seos pero luego hubo una franca mejoría. Seis meses luego de la cirugía, los indicadores de metabolismo fosfocálcico eran normales sin aporte de sales de f3sforo. Se repiti3 gammagrafía 3sea, sin alteraciones significativas. En el control de abril de 2014- recibía calcio y vitamina D-, no presentaba recidivas.

## Discusi3n

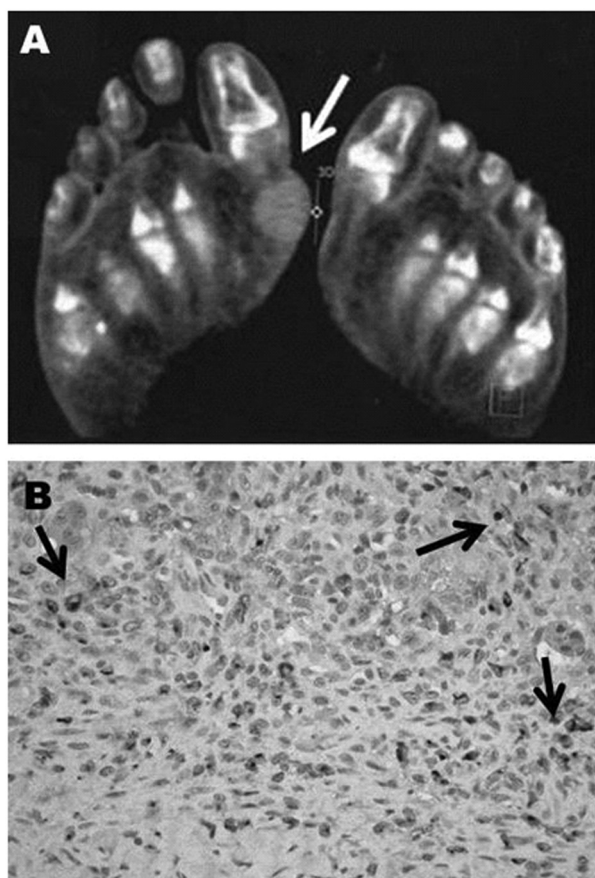


Fig. 2.– Paciente N° 2. A) FDG-PET/CT, corte axial: lesi3n hipermetab3lica en regi3n plantar de antepié derecho (flecha). B) Inmunotinci3n para FGF-23 por inmunoperoxidasa, donde se observa que el FGF-23 fue hallado en zonas extensas del tumor (flechas).

Se presentan dos casos de pacientes con osteomalacia asociada a tumores mesenquimáticos, con seguimiento prolongado de 14 y cuatro años a partir del diagn3stico.

El cuadro clínico de la osteomalacia es insidioso, progresivo y con sntomas inespecíficos de dolor y/o debilidad muscular progresiva, por lo que suele confundirse con enfermedades reumáticas, oncológicas, psiquiátricas, etc. Esto lleva a un retraso diagn3stico de hasta 20 años<sup>4</sup>. En el primer caso aquí informado, se interpret3 como una enfermedad metastásica, tal como en otros casos publicados<sup>5</sup>, y en el segundo paciente se sospech3 una enfermedad neurol3gica y, ante la presencia de una fosfatasa alcalina persistentemente elevada, se orient3 a una enfermedad metab3lica 3sea, a los dos años de la primera consulta.

La demora entre el diagn3stico bioquímico de osteomalacia hipofosfatémica y la localizaci3n del tumor varía entre dos y cinco años<sup>3</sup>. El tiempo entre el diagn3stico de osteomalacia y la localizaci3n del tumor fue de un año en el primer paciente y dos años en el segundo. En el primero, la ubicaci3n de la lesi3n fue posible a partir de la anamnesis y el examen físico y confirmado por RNM. En el segundo caso, luego del diagn3stico de osteomalacia onco-génica se realiz3 una búsqueda m3s específica con un m3todo sensible como el FDG-PET/CT. Importa realizar una búsqueda intensa, pero escalonada, primero con el examen físico minucioso y alertando al paciente que consulte por cualquier n3dulo o lesi3n sospechosa. Cuando el tumor no es evidente, se utilizan estudios funcionales. El FDG-PET/CT es un m3todo de alta sensibilidad aunque con baja especificidad, sobre todo en pacientes que tienen muchas áreas de pseudofracturas o fracturas en curaci3n, activas, o zonas líticas<sup>1,5</sup>. La gammagrafía con octreótido-indio<sup>111</sup> tiene mayor especificidad, se utiliza porque muchos de estos tumores expresan receptores para somatostatina<sup>1,6</sup>. Debe incluir todo el cuerpo: de cráneo a pies completo, ya que a veces se excluyen porciones distales de cabeza y miembros inferiores donde se localizan muchos de estos tumores. En los últimos años se han incorporado el Ga<sup>68</sup>-DOTANOC PET/CT, o el muestreo venoso de FGF-23 en zonas donde los estudios funcionales sugieren lesiones sospechosas<sup>1</sup>. Siempre se realiza la confirmaci3n anatómica con RNM o tomografía computarizada<sup>12</sup>.

En las tres biopsias obtenidas (dos resecciones del primer paciente y una del segundo), se diagnostic3, revisadas por un pat3logo experto, un tumor mesenquimático fosfatúrico, variante mixta del tejido conectivo, la entidad m3s frecuente entre los tumores productores de osteomalacia<sup>11,13</sup>.

Actualmente se puede efectuar dosaje de FGF-23 para confirmar el diagn3stico<sup>1</sup>. Esta t3cnica no est3 disponible en nuestro medio. En la biopsia del segundo paciente, se pudo realizar inmuno-histoquímica que detect3 la presencia de FGF-23.

A los 5-10 días después de la cirugía la fosfatemia regresa a valores normales sin requerir más suplementos de fósforo ni calcitriol. Un dato que suman los casos presentados es que estos tumores recidivan si no se efectúa una exéresis completa. Esta posibilidad, que ha sido comunicada en aproximadamente un 9% de los casos<sup>2</sup>, ocurrió en el primer paciente, ocho años luego de la primera cirugía. Esto se demuestra porque al suspender totalmente el tratamiento médico con sales de fósforo y calcitriol reaparecen los dolores y la hipofosfatemia. La extirpación tumoral con un margen amplio y el seguimiento son imprescindibles.

Dos publicaciones recientes en nuestro país destacan las principales características de estos tumores: la demora diagnóstica, la difícil localización y la curación tras su extirpación<sup>5,6</sup>. La mayoría de los casos publicados han aparecido en los últimos 10 años, lo que señala que es una entidad probablemente sub-diagnosticada previamente y que difundir criterios uniformes para su reconocimiento favorecería su diagnóstico.

A pesar de que la forma oncogénica es una causa infrecuente de osteomalacia, considerando curación del cuadro tras la resección del tumor, importa tenerla presente y realizar un análisis completo del metabolismo fosfocálcico ante la mínima sospecha de enfermedad metabólica ósea y/o la presencia de dolor óseo, debilidad muscular con dificultad de la deambulaci3n y fracturas múltiples. Son también importantes una búsqueda consciente y escalonada del tumor, la extirpaci3n amplia del mismo y el seguimiento.

**Agradecimientos:** Al Servicio de Diagn3stico por Imágenes del Hospital Privado de Comunidad, por facilitarnos el acceso a las imágenes del primer paciente. Al equipo del Dr. Santini Araujo, por la preparaci3n de los cortes histológicos para su posterior análisis inmunohistoquímico. A la Dra. Rosa Moyses por implementar la logística para la medici3n de la inmunohistoquímica de la muestra.

**Conflicto de intereses:** Ninguno para declarar

## Bibliografía

1. Chong WH, Molinolo AA, Chen CC, Collins MT. Tumor-induced osteomalacia. *Endocr Relat Cancer* 2011; 18: R53-77.
2. Jiang Y, Xia WB, Xing XP, et al. Tumor-induced osteomalacia: an important cause of adult-onset hypophosphatemic osteomalacia in China: Report of 39 cases and review of the literature. *J Bone Miner Res* 2012; 27: 1967-75.
3. Chua SC, O'Connor SR, Wong WL, Ganatra RH. Case report: Solitary plasmacytoma of bone with oncogenic osteomalacia: recurrence of tumour confirmed by PET/CT. A case report with a review of the radiological literature. *Br J Radiol* 2008; 81: e110-4.
4. Jagtap VS, Sarathi V, Lila AR, et al. Tumor-induced osteomalacia: a single center experience. *Endocr Pract* 2011; 17: 177-84.
5. Serafini EM, Pisarevsky AA, Plumet Garrido J, Zamora RJ, Petrucci EA. Osteomalacia inducida por tumor: heman-giopericitoma rinosinusal. *Medicina (B Aires)* 2013; 73: 39-42.
6. Sánchez A, Castiglioni A, C3ccaro N, et al. Osteomalacia por tumor secretor de FGF-23. *Medicina (B Aires)* 2013; 73: 43-6.
7. Moreira MC, Cabello RMV, Giardín JMR. Osteomalacia provocada por un tumor hiperfosfatúrico. *Reumatol Clin* 2013; 9: 250-1.
8. Dutra Romualdo-Silva D, Carvalho-Silva BC, Vasconcelos Caetano C, et al. Tumor-induced osteomalacia: a case report. *Arq Bras Endocrinol Metab* 2009; 53: 378-82.
9. White KE, Jonsson KB, Carn G, et al. The autosomal dominant hypophosphatemic rickets (ADHR) gene is a secreted polypeptide overexpressed by tumors that cause phosphate wasting. *J Clin Endocrinol Metab* 2001; 86: 497-500.
10. Weidner N, Santa Cruz D. Phosphaturic mesenchymal tumors: a polymorphous group causing osteomalacia or rickets. *Cancer* 1987; 59: 1442-54.
11. Folpe AL, Fanburg-Smith JC, Billings SD, et al. Most osteomalacia-associated mesenchymal tumors are a single histopathologic entity. *Am J Surg Pathol* 2004; 28: 1-30.
12. Mastaglia S, Somoza J, González D, Oliveri B. Osteomalacia tumoral. *Actualizaciones en Osteología* 2013; 9: 194-202.
13. Barcat JA. Tumores inductores de osteomalacia. *Medicina (B Aires)* 2013; 73: 78-80.