

TRABAJOS ORIGINALES**DIAGNÓSTICO MOLECULAR DE PAQUIONIQUIA CONGENITA****Molecular diagnosis of congenital pachyonychia**

Gasibe Mariana^{1,2}, Natale Mónica¹, Mistchenko Alicia¹, Profilo Lorena^{1,2}, Quintana Florencia², Máximo José Antonio², Valinotto Laura^{1,3}, Manzur, Graciela^{1,2}.

¹ Centro de Investigaciones en Genodermatosis y Epidermolisis Ampollar. (CEDIGEA). Facultad de Medicina. UBA. Hospital de Niños Ricardo Gutiérrez.

² Servicio de Dermatología, Hospital de Niños Ricardo Gutiérrez.

³ Consejo Nacional de Investigaciones Científicas y Técnicas (CONICET).

Resumen

La paquioniquia congénita (PC) es una genodermatosis poco frecuente, caracterizada por presentar queratodermia palmoplantar dolorosa y debilitante, uñas hipertróficas, hiperqueratosis folicular, quistes epidérmicos, leucoqueratosis oral y ocasionalmente hiperhidrosis, ronquera y dientes natales. Está asociada a mutaciones heterocigotas en los genes que codifican queratinas 6a, 6b, 6c, 16 y 17.

Se presenta una familia con dos miembros en dos generaciones afectados por PC: un niño de 2 años de edad con alteración de la coloración, hiperqueratosis de las 20 uñas, con dolor periungueal, múltiples pápulas foliculares color piel en tronco y dientes natales y su madre, con alteración del esmalte dentario, distrofia hipertrófica de las 20 uñas, cromoniquia, queratodermia plantar dolorosa y múltiples esteatocistomas de distribución generalizada.

Trabajos originales

Paquioniquia congénita

En ambos, se realizó el diagnóstico molecular por secuenciación masiva de exoma clínico, el cual confirmó el diagnóstico clínico y permitió determinar inequívocamente el tipo de PC en el niño, motivo de ésta presentación.

Palabras clave: citoqueratina, distrofia ungueal, esteatocistoma, paquioniquia.

Abstract

Pachyonychia congenital (PC) is a rare genodermatosis characterized by painful palmoplantar keratoderma, hypertrophic nail dystrophy, follicular hyperkeratosis, epidermal cysts, oral leukokeratosis and, less commonly, palmoplantar hyperhidrosis, hoarseness and natal teeth. PC is caused by mutations in keratin 6a, 6b, 6c, 16 and 17 genes.

We report a family with two members in two generations affected by PC: a two-year old boy, presenting abnormal pigmentation and hyperkeratosis of the 20 nails, perionychium pain, multiple skin-colored follicular papules on the trunk and natal teeth. His mother has dental enamel defects, hypertrophic dystrophy of the fingernails and toenails, chromonychia, painful plantar keratoderma and generalized steatocystoma multiplex.

We performed the molecular diagnosis by clinical exome massive sequencing which allowed us to confirm the clinical diagnosis and to determine the specific type of PC in our patient.

Keywords: cytokeratin, nail dystrophy, pachyonychia, steatocystoma.

Trabajos originales

Paquioniquia congénita

Contacto del autor: Graciela Beatriz Manzur.

E-mail: cedigea.med@gmail.com

Servicio Dermatología Hospital de Niños Dr. R. Gutiérrez. Gallo 1330, 1425 CABA Argentina.

Teléfono: +541149629212 int 314.

Conflictos de interés: los autores declaran que no existen conflictos de interés.

Dermatol Pediatr Latinoam (En línea). 2018; 13 (2):90-105.

Introducción

La paquioniquia congénita (PC) es una genodermatosis poco frecuente, se estima que existen entre 5000 y 10000 personas afectadas en el mundo. El Registro Internacional de PC ha registrado 535 casos con mutación confirmada y 600 casos con sospecha clínica.^{1,2}

Esta afección fue reportada por Muller y Wilson en 1904³, por Jadassohn y Lewandowski en 1906⁴ y posteriormente por Jackson y Lawler en 1951⁵, describiendo como característica principal la queratodermia plantar dolorosa y debilitante, uñas hipertróficas, hiperqueratosis folicular, queratodermia palmar, quistes epidérmicos, leucoqueratosis oral y ocasionalmente hiperhidrosis, ronquera y dientes natales. A partir de la década del 90, con la emergencia de los estudios de genética molecular, distintos genes fueron asociados a la enfermedad. Fueron Munro y col. en 1994⁶, quienes determinaron que un grupo de genes de queratina estaban asociados en una gran familia escocesa con PC.

Trabajos originales

Paquioniquia congénita

Finalmente, Bowden y McLean en 1995 ^{7,8} y Smith en 1998 ⁹, identificaron mutaciones heterocigotas patogénicas en los genes que codifican queratinas 6a (*KRT6A*-OMIM 148041), 6b (*KRT6B*-OMIM 148042), 6c (*KRT6C*-OMIM 612315), 16 (*KRT16*-OMIM 148067) y 17 (*KRT17*-OMIM 148069). Los primeros tres se ubican en el cromosoma 12q13.13, mientras que los dos últimos en 17q21.2.

El modo de herencia es autosómico dominante con penetrancia completa y expresividad variable; siendo en el 40% de los casos ocasionada por mutaciones *de novo* ¹⁰.

Anteriormente se clasificaba a la PC en Tipo 1 o de Jadassohn-Lewandoswky (queratosis folicular, leucoqueratosis oral y disfonía) y en Tipo 2 o de Jackson-Lawler (quistes pilosebáceos, dientes natales y alteraciones pilosas). Dicha clasificación ha caído en desuso por la gran superposición clínica y en la actualidad se clasifican en cinco tipos (PC-6a, PC-6b, PC-6c, PC-16 y PC-17) según el gen donde se encuentre la mutación causante de la enfermedad ¹¹. En aquellos pacientes con fuerte evidencia clínica en los que no se hayan realizado análisis moleculares o no se haya detectado una mutación en ninguno de los genes mencionados, se lo clasificará como PC-U.

En cuanto al tipo de mutaciones descritas, la mayoría son de tipo *missense*, o pequeñas inserciones o deleciones, que producen una alteración en la síntesis de las queratinas.

Trabajos originales

Paquioniquia congénita

Esto desestabiliza la red de filamentos intermedios dentro de las células epiteliales, afectando al citoesqueleto, produciendo la fragilidad celular, el deterioro de las interacciones proteína/proteína y citólisis, lo que finalmente se traduce en trastornos cutáneos.^{12,13} Debido al tipo específico de mutación, así como otros factores genéticos y/o ambientales, las características clínicas de las PC pueden variar entre las familias y dentro de ellas.

Una de las principales características fenotípicas es la distrofia ungueal, la cual puede comenzar en forma precoz, es de gravedad variable, las uñas de los pies suelen estar más comprometidas que la de las manos y no siempre compromete las 20 uñas. La distrofia ungueal hipertrófica predomina en los dos tercios distales de la uña; esto trae dolor y malestar a los pacientes. Se puede asociar a fragilidad ungueal, perionixis crónica y sobreinfecciones bacterianas o micóticas.

La queratodermia plantar o palmoplantar focal es el síntoma predominante de la PC y suele acompañarse de hiperhidrosis, conformación de fisuras y vesículas causando dificultad en la deambulación. El dolor plantar es intenso, con un efecto negativo en la calidad de vida. Se desconoce el origen del dolor, aunque probablemente esté relacionado con la formación de ampollas en la profundidad, debajo de la hiperqueratosis que se desarrolla en los puntos de presión de la superficie plantar.

Es frecuente también la presencia de esteatocistomas (lesiones hamartomatosas originadas en la unión pilosebácea) y quistes vellosos en tronco y miembros.

Trabajos originales

Paquioniquia congénita

Éstos son nódulos, de consistencia elástica, color piel o con leve tinte amarillento con contenido oleoso, ubicados preferentemente en el tronco, en la parte proximal de extremidades y en las axilas, aunque también pueden aparecer en cara, cuello y genitales.

Si bien se han descrito casos desde el nacimiento, los esteatocistomas se manifiestan en la adolescencia debido al estímulo androgénico. La mayoría de las lesiones son asintomáticas, pero pueden sufrir inflamación e infecciones recurrentes. Todas las manifestaciones mencionadas anteriormente suelen ser evidentes a la edad de 10 años.¹⁴ En los casos producidos específicamente por mutaciones en el gen *KRT17* los dientes natales pueden ser la manifestación inicial característica.¹⁵

Hasta la fecha, el tratamiento de los pacientes está dirigido a mejorar la calidad de vida, no existiendo por el momento un tratamiento específico que revierta la sintomatología. En nuestra experiencia, cada paciente puede presentar distintas manifestaciones con diferentes grados de severidad, por lo que deben plantearse planes de tratamiento individuales.

Serie de casos

Se describen 2 casos pertenecientes a distintas generaciones de una misma familia que consultan en el Centro de Investigación en Genodermatosis y Epidermolisis Ampollar (CEDIGEA) y Servicio de Dermatología del Hospital de Niños Ricardo Gutiérrez.

Trabajos originales

Paquioniquia congénita

En cada caso se realizó anamnesis, examen físico completo, estudios complementarios, iconografía y estudio molecular por secuenciación masiva de exomas clínicos.

Caso 1: niño de 2 años y 3 meses de edad, embarazo por inseminación artificial, gemelar doble coriónico, NPT/PAEG, traído a la consulta por distrofia y cambio en la coloración de las uñas. Presentó dientes natales, sin otras manifestaciones físicas al nacer. Al mes de vida comenzó a tener cambios en la coloración de las uñas, las cuales se fueron engrosando, presentando ya, al cuarto mes, 4 uñas comprometidas. En la consulta se observó la afectación de las 20 uñas, algunas con mayor compromiso, con alteración de la coloración e hiperqueratosis de la suñas de los pies (Foto 1a y 1b), engrosamiento y cambio de coloración de las uñas de las manos (Foto 1c y 1d) y dolor periungueal. Presentaba además múltiples pápulas foliculares color piel en tronco (Foto 1e). Su madre, tío materno y abuela materna también presentaban manifestaciones.

Caso 2: la madre del niño, de 44 años de edad, presentaba engrosamiento de las uñas desde el nacimiento y queratodermia plantar focal desde los 6 años de edad. Desde los 3 años refería haber presentado pequeños quistes en el rostro, que aumentaron de tamaño sensiblemente con la menarca, generalizándose, con predominio en vulva, axila y tórax (Fotos 2a, 2b, 2c, 2d), los cuáles, sufrían infecciones bacterianas recurrentes. Después de los 33 años comenzaron a mermar, coincidiendo con tratamientos homeopáticos.

Trabajos originales

Paquioniquia congénita

Al examen físico se destacaba la alteración del esmalte dentario, distrofia hipertrófica de las 20 uñas, cromoniquia (Foto 2e), queratodermia plantar dolorosa y múltiples esteatocistomas de distribución generalizada.

El análisis molecular por secuenciación masiva de exoma clínico reveló en ambos casos una mutación en el gen *KRT17* (p.Asn92Asp -c.274A>G) ya descrita en literatura (HGMD CM950728)⁸ asociada a PC (figura 3^a - 3c). De esta forma pudo confirmarse en ellos el diagnóstico de PC y clasificarse específicamente como PC-17. Adicionalmente, se realizó el estudio molecular en la hermana melliza del paciente del caso 1, en quien no se encontraron mutaciones (Figura 3b). Se confirmaron los resultados del análisis resecuenciando el fragmento del gen por técnicas de secuenciación Sanger.⁸

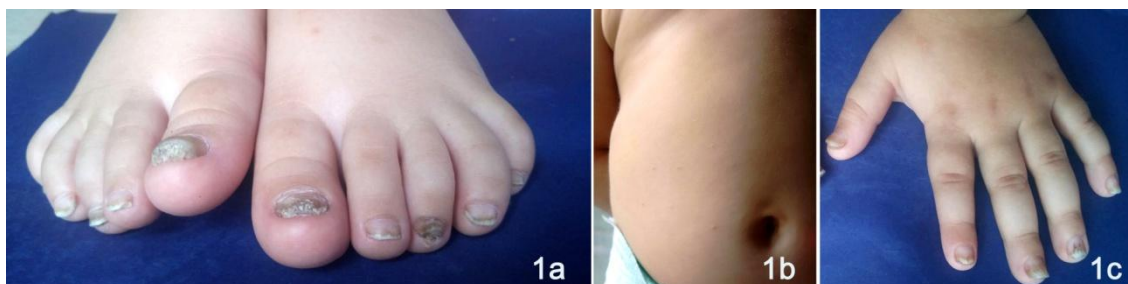


Foto 1: Caso 1. Niño de 2 años y 3 meses de edad. **a.** alteración de la coloración, hiperqueratosis de las uñas de los pies. **b.** pápulas foliculares color piel en tronco. **c.** hiperqueratosis y cambio de coloración de las uñas de las manos.

Trabajos originales
Paquioniquia congénita

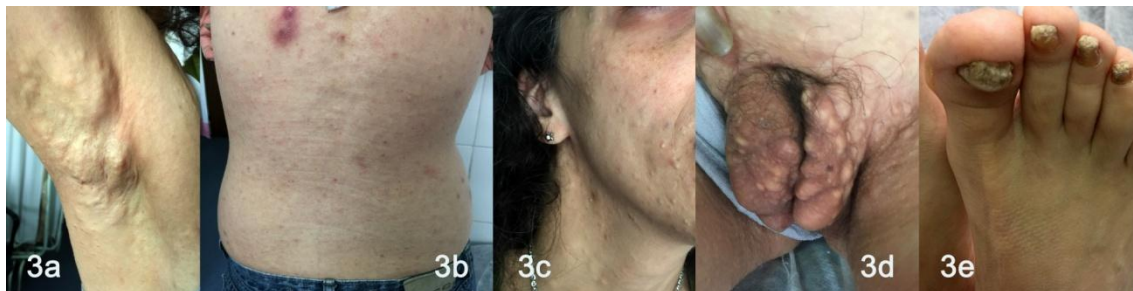

Foto 2: Caso 2. Mujer de 44 años. **a y d.** esteatocistomas en región axilar y vulvar, **b y c.** múltiples quistes pilosebáceos de distribución generalizada. **e:** distrofia hipertrófica de las 20 uñas, cromoniquia.

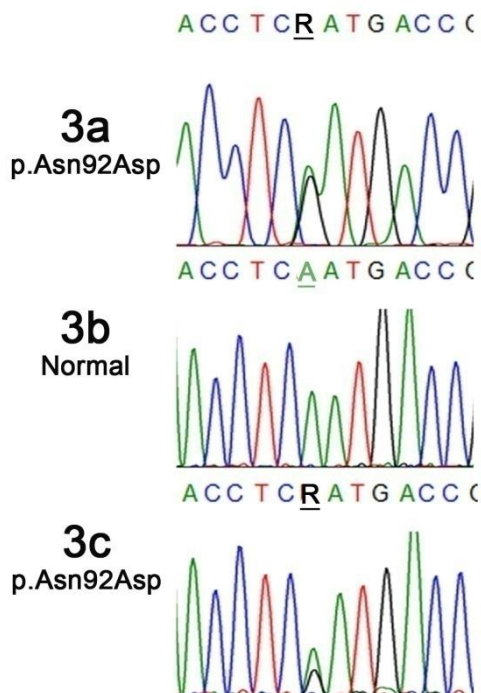


Figura 3: Análisis molecular del gen *KRT17*. Electroferogramas de la región del exón 1 que contiene la mutación **c.274A>G (p.Asn92Asp)**. **a.** Paciente. **b.** Hermana melliza (sin mutación). **c.** Madre.

Trabajos originales

Paquioniquia congénita

Discusión

La PC es una enfermedad que altera la calidad de vida de los pacientes, principalmente a causa del dolor debido a la queratodermia palmoplantar y a la hiperqueratosis ungueal, con alteración en la marcha dificultando las actividades cotidianas. El paciente que presentamos, al igual que su madre, mostró una mutación en el gen que codifica la citoqueratina 17. La misma se expresa en varias estructuras epiteliales, especialmente en el lecho ungueal, el folículo piloso y las glándulas sebáceas, determinando los tejidos afectados. Esto explica la presencia de esteatocistomas múltiples, distribuidos a predominio de cara, tronco, axilas e ingle, con infecciones recurrentes.

Las alteraciones estéticas, el dolor ungueal y en la deambulación alteran la calidad de vida de nuestros pacientes.

El tratamiento debe estar orientado a contrarrestar el exceso de queratina de uñas, piel y mucosas, así como prevenir la aparición quistes de queratina en la epidermis, de ampollas, del dolor asociado a las ampollas y en las áreas hiperqueratósicas.¹⁴

Los tratamientos más utilizados y con mejores resultados para la distrofia ungueal son los mecánicos como el limado, y recortado previo tratamiento con queratolíticos (urea al 20 %, y el ácido salicílico al 15%).^{13,14} En nuestros pacientes estos tratamientos ayudaron a disminuir las molestias y mejorar la apariencia estética.

La hiperqueratosis folicular puede tratarse con agentes queratolíticos y preparados con alfa-hidroxiácidos, como así también con retinoides tópicos y orales.¹³

Trabajos originales

Paquioniquia congénita

Los esteatocistomas pueden ser tratados por incisión, drenaje o extirpación quirúrgica. También puede aplicarse una inyección intralesional de corticoides y antibióticos cuando aparecen complicaciones infecciosas.¹³ En cuanto a la queratodermia palmoplantar se aconseja evitar el calor, la humedad excesivos, el sobrepeso y los traumatismos. El uso de emolientes (vaselina y lanolina); los queratolíticos (urea, ácido láctico, ácido salicílico) y los retinoides tópicos tienen efecto beneficioso.

Los retinoides tópicos o sistémicos si bien reducen la hiperqueratosis, también pueden causar adelgazamiento de la epidermis y formación de ampollas, ocasionando dolor y posibles complicaciones infecciosas.¹³ Se están reportando casos nuevos, en los que, la administración de toxina botulínica produce una marcada reducción en el dolor y la formación de ampollas, con un tiempo de respuesta de una semana y duración promedio de la efectividad de seis meses, sin efectos colaterales ni taquifilaxia.^{16,17}

En cuanto a los pacientes que presentamos, la madre (caso 2) recibió tratamientos con acitetrín, durante varios meses, con poca respuesta, siendo la remoción mecánica y la utilización de preparaciones magistrales con urea, ácido salicílico y colodión elástico las opciones con mejores resultados que le permitieron deambular con menos dolor.

Trabajos originales

Paquioniquia congénita

El estudio molecular en nuestros pacientes reveló que la mutación causante de la enfermedad corresponde a una sustitución del aminoácido asparagina en la posición 92 por ácido aspártico (p.Asn92Asp) en el dominio 1A de la citoqueratina 17. Este dominio es altamente conservado y esta variante ya ha sido reportada en literatura asociada a PC-17 con presencia de esteatocistomas múltiples.⁸

En la actualidad se están desarrollando terapias génicas con potencial terapéutico, siendo prometedoras las estrategias por tratamiento con si RNA (small interference RNA).

Se están diseñando nuevas formas de administración y acceso a los queratinocitos para mejorar la eficacia y disminuir las contraindicaciones que implica la inyección de si RNA.^{18,19}

Es por esto que remarcamos la importancia del análisis molecular en la PC, ya que nos permite realizar un diagnóstico de certeza y clasificar la variante de nuestros pacientes en forma inequívoca para poder realizar un adecuado seguimiento y consejo genético. Adicionalmente, es necesario contar con información precisa sobre la mutación, para poder considerarla en los tratamientos de terapia génica dirigida.

Trabajos originales

Paquioniquia congénita

Por ser una patología crónica y discapacitante, por el dolor al caminar y a veces espontáneo, por el “dolor ungueal” junto con la necesidad del cuidado diario para mejorar la hiperqueratosis, sumado a la alteración estética, se requiere de un seguimiento por un equipo multidisciplinario con dermatólogos, kinesiólogos, fisiatras, traumatólogos, especialistas en el manejo del dolor, y psicólogos, con el fin de mejorar la calidad de vida de nuestros pacientes.

Referencias

1. Forrest CE, Casey G, Mordaunt DA, Thompson EM, Gordon L. Pachyonychia Congenita: A Spectrum of KRT6a Mutations in Australian Patients. *Pediatr Dermatol.* mayo de 2016;33(3):337-42.
2. Pachyonychia Congenita Project – Fighting for a cure. Connecting & helping patients. Empowering Research. [Internet]. [citado 17 de enero de 2018]. Disponible en: <http://www.pachyonychia.org/>
3. Muller C. On the causes of congenital onychogryphosis. *Mcn Med Wochenschr.* 1904;49:2180-2.
4. Jadassohn J, Lewandowsky F. Pachyonychia congenita. Keratosis disseminata circumscripta (follicularis). Tylomata. Leukokeratosis linguae. En: Jacob's *Ikonographia Dermatologica.* 1st ed. Berlin: Urban und Schwarzenberg; 1906. p. 29-31.

Trabajos originales

Paquioniquia congénita

5. Jackson ADM, Lawler SD. Pachyonychia congenita: a report of six cases in one family: With a Note on Linkage Data. *Ann Eugen.* 1 de enero de 1951; 16(1):142-6.
6. Munro CS, Carter S, Bryce S, Hall M, Rees JL, Kunkeler L, et al. A gene for pachyonychia congenita is closely linked to the keratin gene cluster on 17q12-q21. *J Med Genet.* septiembre de 1994;31(9):675-8.
7. Bowden PE, Haley JL, Kansky A, Rothnagel JA, Jones DO, Turner RJ. Mutation of a type II keratin gene (K6a) in pachyonychia congenita. *Nat Genet.* julio de 1995;10(3):363.
8. McLean WH, Rugg EL, Lunny DP, Morley SM, Lane EB, Swensson O, et al. Keratin 16 and keratin 17 mutations cause pachyonychia congenita. *Nat Genet.* marzo de 1995;9(3):273-8.
9. Smith FJ, Corden LD, Rugg EL, Ratnavel R, Leigh IM, Moss C, et al. Missense mutations in keratin 17 cause either pachyonychia congenita type 2 or a phenotype resembling steatocystoma multiplex. *J Invest Dermatol.* febrero de 1997;108(2):220-3.
10. Eliason MJ, Leachman SA, Feng B, Schwartz ME, Hansen CD. A review of the clinical phenotype of 254 patients with genetically confirmed pachyonychia congenita. *J Am Acad Dermatol.* 1 de octubre de 2012;67(4):680-6.

Trabajos originales

Paquioniquia congénita

11. McLean WHI, Hansen CD, Eliason MJ, Smith FJD. The Phenotypic and Molecular Genetic Features of Pachyonychia Congenita. *J Invest Dermatol*. 1 de mayo de 2011;131 (5):1015-7.
12. Cao Y-A, Hickerson RP, Seegmiller BL, Grapov D, Gross MM, Bessette MR, et al. Gene expression profiling in pachyonychia congenita skin. *J Dermatol Sci*. marzo de 2015; 77(3):156-65.
13. Goldberg I, Fruchter D, Meilick A, Schwartz ME, Sprecher E. Best treatment practices for pachyonychia congenita. *J Eur Acad Dermatol Venereol JEADV*. marzo de 2014;28(3):279-85.
14. Gamón ER. Paquioniquia congénita y esteatocistomas múltiples. Un nuevo caso familiar de síndrome de Jackson-Sertoli. : 4.
15. Micol-Martínez O, López-González V, Garcia-Marcos PW, Martínez-Menchón T, Guillén-Navarro E. Paquioniquia congénita: nuevo caso asociado al gen KRT17. *An Pediatría*. marzo de 2016;84(3):174-6.
16. González-Ramos J, Sendagorta-Cudós E, González-López G, Mayor-Ibarguren A, Feltes-Ochoa R, Herranz-Pinto P. Efficacy of botulinum toxin in pachyonychia congenita type 1: report of two new cases. *Dermatol Ther*. febrero de 2016;29(1):32-6.

Trabajos originales

Paquioniquia congénita

17. Swartling C, Karlqvist M, Hymnelius K, Weis J, Vahlquist A. Botulinum toxin in the treatment of sweat-worsened foot problems in patients with epidermolysis bullosa simplex and pachyonychia congenita. *Br J Dermatol.* noviembre de 2010;163(5):1072-6.

18. Kaspar RL, Leachman SA, McLean WHI, Schwartz ME. Toward a treatment for pachyonychia congenita: report on the 7th Annual International Pachyonychia Congenita Consortium meeting. *J Invest Dermatol.* mayo de 2011;131(5):1011-4.

19. Hickerson RP, Flores MA, Leake D, Lara MF, Contag CH, Leachman SA, et al. Use of self-delivery siRNAs to inhibit gene expression in an organotypic pachyonychia congenita model. *J Invest Dermatol.* mayo de 2011;131(5):1037-44.