



# ANALES DE ANTROPOLOGÍA



Anales de Antropología 52-2 (2018): 7-22

[www.revistas.unam.mx/index.php/antropologia](http://www.revistas.unam.mx/index.php/antropologia)

## Artículo

### Revisión crítica de la utilización del ilion para el diagnóstico de sexo en restos esqueléticos de individuos subadultos mediante técnicas morfométricas

*Critical review of the use of ilion for gender determination in skeletal remains of subadult individuals by morphometric techniques*

Rocío García-Mancuso,<sup>1\*</sup> Selene Petrone,<sup>1</sup>  
Susana A. Salceda,<sup>2</sup> Paula N. González<sup>3</sup>

- <sup>1</sup> CONICET, Cátedra de Citología, Histología y Embriología "A", Facultad de Ciencias Médicas, Universidad Nacional de La Plata, Calle 60 y 120 s/n, 1900 La Plata, Buenos Aires, Argentina  
<sup>2</sup> CONICET, División Antropología, Museo de La Plata, Facultad de Ciencias Naturales y Museo, Universidad Nacional de La Plata, Paseo del Bosque s/n, 1900 La Plata, Buenos Aires, Argentina  
<sup>3</sup> Unidad Ejecutora de Estudios en Neurociencias y Sistemas Complejos, CONICET-UNAJ-HEC, Av. Calchaquí 5401, CP1888, Buenos Aires, Argentina

Recibido el 18 de septiembre de 2017; aceptado el 2 de noviembre de 2017

#### Resumen

La búsqueda de características morfológicas determinantes del sexo en restos esqueléticos de individuos subadultos ha sido una de las problemáticas recientes tratadas con mayor interés por los antropólogos físicos, forenses y bioarqueólogos. En este trabajo se revisan los puntos tomados como referencia para la determinación de sexo sobre imágenes digitales de ilion infantil. Se describen las configuraciones de *landmarks* y *semilandmarks* que representan diferentes regiones anatómicas del ilion y, analizando los datos morfológicos mediante técnicas de morfometría geométrica, se evalúan las diferencias debidas al sexo en cada una de ellas. Para la realización de este trabajo se utilizaron fotografías digitales del hueso ilíaco de 216 individuos de sexo conocido, con edades comprendidas entre el periodo fetal y los 16 años posteriores al nacimiento pertenecientes a colecciones osteológicas documentadas provenientes de Granada (España), Coimbra (Portugal), Lisboa (Portugal) y La Plata (Argentina). El análisis de las imágenes permitió confirmar la existencia de diferencias asociadas con el sexo en la morfología del ilion e identificar configuraciones de puntos que pueden reconocerse para el estudio de la variación durante el desarrollo y la expresión del dimorfismo sexual. Se encontró

#### Abstract

The search for morphological characters that determine sex in skeletal remains of subadult individuals has been one of the recent problems addressed by physical and forensic anthropologist and bioarchaeologists. To review the sex estimation of infants based on digital images, we describe the landmarks and semilandmarks configurations that represent different regions of the ilium, and the differences due to the sex are evaluated analyzing the morphological data by means of geometric morphometric technique. For this work, we used digital photographs of the iliac bone of 216 individuals of known sex ranging from the fetal period up to 16 years after birth of four documented osteological collections from Granada (Spain), Coimbra (Portugal), Lisboa (Portugal) and La Plata (Argentina). The results confirm the existence of sex-related differences in ilium morphology, and identify the configurations of points useful to determine variation during development and the expression of sexual dimorphism. The edge of the auricular surface does not present identifiable dimorphic differences among the age groups of the sample. On the other hand, the shape of the contour of the ilium and the greater sciatic notch produced significant results in the evaluation of the dimorphism. We discuss

\* Correo electrónico: [rgarciamancuso@gmail.com](mailto:rgarciamancuso@gmail.com)

que el borde de la carilla auricular no evidencia diferencias dimórficas identificables en todo el periodo considerado. En cambio, la forma del contorno del ilion y de la escotadura ciática mayor arrojaron resultados significativos en la evaluación del dimorfismo. Se discuten las dificultades encontradas en la observación de los *landmarks* y se propone que la generación de definiciones específicas para diferentes grupos etarios serían útiles para la comprensión de la variación morfológica haciendo comparables los nuevos resultados.

*Palabras clave:* osteología; estimación de sexo; fetos; infantes; juveniles; morfometría geométrica.

*Keywords:* osteology; sex estimation; fetus; infants; juveniles; geometric morphometrics.

## Introducción

Para diagnosticar el sexo en restos humanos provenientes de casos forenses, mediante métodos de la antropología física, se consideran de mucha relevancia las diferencias morfológicas en el esqueleto pélvico y el cráneo (White *et al.* 2012; Christensen *et al.* 2014). Las características dimórficas en cráneo se vinculan principalmente con una mayor robustez general en individuos masculinos, mientras que la pelvis presenta diferencias de forma y de tamaño. Los rasgos de la pelvis constituyen los criterios más fiables para el diagnóstico, entre los que se encuentran la forma del foramen obturador, presencia de surco preauricular, el ángulo subpúbico y el ángulo de la escotadura ciática (Buikstra y Ubelaker 1994; Spradley y Jantz 2011; Christensen *et al.* 2014). En relación con este último rasgo se ha observado que los individuos de sexo masculino pueden presentar escotaduras amplias pero raramente un coxal femenino exhibe una escotadura estrecha (Christensen *et al.* 2014).

Este mayor dimorfismo puede relacionarse con el hecho de que la pelvis femenina tiene gran importancia durante la gestación y el parto, de manera tal que sus características habrían evolucionado en la especie humana bajo presiones selectivas vinculadas, por un lado, con una particular forma de desplazamiento bípedo y, por el otro, con el desarrollo de un canal de parto apropiado para el tamaño cefálico al nacimiento en nuestra especie (Ridley 1995; Rosenberg y DeSilva 2017). Esta tensión entre las presiones que favorecen una pelvis corta y ancha, que optimiza la biomecánica de la locomoción bípeda, y aquellas que favorecen una pelvis más amplia en dimensión anteroposterior, para facilitar la expulsión del recién nacido, portador de un cerebro particularmente grande en comparación con otras especies de primates, ha llevado a la definición del dilema obstétrico (Wells *et al.* 2012). Sin embargo, estudios recientes confirman que la eficiencia locomotora no se habría visto comprometida por la función obstétrica (Warrener *et al.* 2015) y que las modificaciones de la morfología pélvica (que en el sexo femenino divergen de la trayectoria masculina después de la pubertad) resultan en una rápida expansión de las dimensiones pertinentes desde el punto de vista obstétrico, específicamente en edades de mayor fertilidad (25-30

the difficulties encountered in the observation of the landmarks and propose that to make the new results comparable it would be useful to generate specific definitions to understand the morphological variation of different age groups.

años), aunque no estarían presentes durante toda la vida (Huseynov *et al.* 2016).

Las características sexuales diagnósticas han sido sistemáticamente evaluadas en el estudio de restos esqueléticos de individuos adultos, quienes atravesaron el despegue puberal y se estima que desarrollaron exitosamente los caracteres sexuales secundarios. Considerando que la secreción de hormonas sexuales desempeña un papel preponderante en el desarrollo de los caracteres sexuales desde el inicio de la ontogenia (Jansson *et al.* 1985; Moore y Persaud 2004; Guatelli-Steinberg y Boyce 2012), podríamos también encontrar la expresión de estas diferencias dimórficas en el esqueleto en etapas prepuberales. Sin embargo, la determinación del sexo es un problema de difícil solución cuando se trata de individuos infantiles, y los rasgos diagnósticos utilizados en adultos no arrojan los mismos resultados al ser aplicados en otros grupos etarios, lo que resulta en la imposibilidad de usarlos en casos forenses (Ferembach *et al.* 1979; González 1999; Christensen *et al.* 2014).

En los últimos años se han publicado trabajos de investigación que proponen métodos para la determinación del sexo en subadultos que retoman los trabajos pilares de Boucher (1957) y Schutkowski (1993) con nuevas metodologías de análisis pero, desafortunadamente, no arrojan resultados consistentes (Holcomb y Konigsberg 1995; Rissech y Malgosa 2005; Vlak *et al.* 2008; Wilson *et al.* 2008; Blake 2011; Wilson *et al.* 2011; Irurita y Alemán 2016). Es probable que esto se deba a la utilización de puntos anatómicos de difícil definición sobre los cuales se realiza el relevamiento del ilion en desarrollo, dado que la mayoría de los puntos importantes en la evaluación de la variación ontogenética y dimórfica está ubicada sobre el contorno y las formas curvas de la cresta ilíaca, carilla auricular y escotadura ciática mayor.

Considerando las limitaciones previamente mencionadas, en este trabajo nos proponemos realizar una revisión crítica de la definición y utilización de puntos sobre ilion para el diagnóstico del sexo en restos esqueléticos de individuos subadultos. Para esto, mediante la utilización de técnicas de morfometría geométrica sobre fotografías de ilion en vista ventral provenientes de cuatro colecciones osteológicas documentadas, se analizará la fiabilidad en la determinación del sexo en individuos con edades desde el periodo fetal hasta los 16 años (antes de la fusión

de los tres elementos que constituyen el coxal) utilizando diferentes configuraciones de *landmarks* y *semilandmarks* que permitan visualizar su morfología y definir aquellas con mayor potencial para la determinación del sexo. Se revisará la información disponible sobre la ontogenia del ilion y se analizarán los antecedentes en estudios de diagnóstico de dimorfismo en subadultos sobre muestras documentadas.

## Anatomía y desarrollo del coxal

El hueso coxal se forma a partir de tres centros de osificación primarios y cinco secundarios: ilion, isquion y pubis constituyen los centros de osificación primarios, que se fusionan en el acetábulo por medio del cartílago trirradiado entre los 12 y los 17 años (Coqueugniot y Weaver 2007); mientras que de los cinco centros de osificación secundarios, dos constituyen parte del ilion y forman la cresta ilíaca y la espina ilíaca inferior anterior (EIIA); uno contribuirá a la formación del pubis en la región de la sínfisis y el otro formará en el isquion la tuberosidad que se extiende a lo largo de la rama isquiopúbica. Finalmente, el quinto centro de osificación secundario del coxal se localiza en la profundidad del acetábulo (Scheuer y Black 2000).

Normalmente el centro de osificación del ilion aparece a fines del segundo y principios del tercer mes de desarrollo fetal; este centro surge en el pericondrio del techo del acetábulo, próximo a donde se constituirá la escotadura ciática mayor (ECM), continuando la osificación en forma radiada formando hueso nuevo en las caras interna y externa (Verbruggen y Nowlan 2017). En el momento del nacimiento el ilion ha desarrollado las principales características del hueso adulto y las espinas ilíacas superiores anterior y posterior (EISA y EISP) están bien marcadas (Scheuer y Black 2000).

Durante la etapa infantil, la adquisición progresiva de la postura erecta y la locomoción bípeda son responsables de importantes cambios morfoestructurales (Volpato 2008); también se desarrollan las concavidades y convexidades de las superficies glútea e ilíaca y se define la forma de S de la cresta ilíaca; pero la mayor parte de las modificaciones ocurren en la articulación coxofemoral y se expresan en la región acetabular del ilion (Verbruggen y Nowlan 2017), zona que pasa de ser una extremidad bulbosa en el nacimiento, a desarrollar la línea iliopectínea como un promontorio hacia ventral a los 6 meses y luego una placa ósea que será el sitio de articulación para pubis e isquion. En vista ventral, se constituye un área festoneada que hacia posterior se continúa con el margen descendente de la escotadura ciática mayor (futuro sitio de articulación para la epífisis acetabular posterior), y hacia anterior se continúa con el borde anterior del ilion y hacia la espina ilíaca inferior (EIIA) (figura 1). La EIIA comienza su osificación entre los 10 y los 13 años, se fusiona alrededor de los 16 y 17 (Coqueugniot y Weaver 2007) y puede formarse como una extensión desde un centro de osificación acetabular o como una epífisis

diferente que se corresponde con el sitio de inserción del recto femoral como una epífisis de tracción (Scheuer y Black 2000).

Una vez fusionados los tres elementos del coxal, el ilion se constituye como parte del coxal con una cresta, una extremidad inferior que forma 2/5 de la superficie articular del acetábulo, un borde anterior y uno posterior. La cresta constituye un borde sinuoso desde la EISA a EISP. El borde anterior desciende desde la EISA a EIIA. El borde posterior es más corto que el anterior desde la EISP a la EIIA (Scheuer y Black 2000).

La ECM se forma por debajo de la EIIA donde el borde posterior se recurva marcadamente. En vida, esta escotadura funciona como un foramen por el que pasan importantes vasos y nervios y queda cerrado por el ligamento sacro-espinoso que se inserta en la espina isquiática; a su vez, en el borde superoposterior de la ECM se inserta el músculo piriforme que incluso puede dejar marcado un tubérculo bien definido (Scheuer y Black 2000). El tubérculo piriforme y la espina isquiática constituyen los puntos de referencia para la descripción de la ECM en coxales fusionados y su utilización como herramienta para la determinación del sexo en restos esqueléticos ha sido probada en series esqueléticas documentadas con un enorme consenso entre antropólogos físicos (Stoukal *et al.* 1980; Buikstra y Ubelaker 1994; Bruzek 2002; Velemínská *et al.* 2013). Sin embargo, puesto que durante la ontogenia ocurren importantes modificaciones en la morfología del coxal en general y del ilion y la ECM en particular, es importante generar definiciones para la observación de posibles rasgos dimórficos en diferentes momentos del desarrollo.

## Antecedentes en muestras de sexo conocido y definiciones de puntos

Para avanzar en el estudio de la diferenciación sexual y conocer el grado en que las metodologías diagnósticas son fiables es necesario que las muestras utilizadas cuenten con una asignación de sexo establecida independientemente de la morfología. El trabajo pionero de Boucher (1957) en búsqueda de diferencias sexuales en pelvis fetal sobre la colección Trotter ha sido fundamental en las investigaciones sobre este tópico. La autora calcula una serie de índices de los cuales el índice de la escotadura (que relaciona amplitud y profundidad de la ECM) resulta de especial importancia dado que los valores encontrados mostraban diferencias significativas entre sexos aunque con diferencias entre los grupos poblacionales estudiados. Para la realización de su estudio, Boucher (1957) coloca cada ilion en vista dorsal y marca los puntos de contraflexión donde puede distinguirse que la curvatura de la escotadura cambia a la del borde contiguo.

En 1978, Fazekas y Kósa trabajaron sobre la colección fetal del Museo del Instituto de Medicina Forense (Szeged, Hungría) y también relevaron la amplitud y profundidad de la escotadura. Los autores encontraron que las

diferencias sexuales se manifiestan en las dimensiones de la escotadura pero no en el ilion completo y en lugar de usar los puntos de contraflexión definieron la amplitud de la ECM como la distancia entre la EIIP y el borde de la superficie articular (Fazekas y Kósa 1978).

El trabajo de Holcomb y Konigsberg (1995) es el primero basado en morfometría geométrica para la determinación del sexo; los autores también analizaron imágenes digitalizadas de ilion en vista ventral de la colección Trotter y encontraron que el dimorfismo estaba representado por la posición antero-posterior de la mayor profundidad de la escotadura. Sin embargo, la clasificación correcta de los individuos por sexo no resultó superior a la lograda en trabajos previos.

En un intento por concretar una descripción métrica de los rasgos cualitativos propuestos, Schutkowski (1993) y Vlak *et al.* (2008) utilizaron la colección del Museo Bocage (Portugal) con individuos de entre 0 y 16 años y relevaron la longitud y ancho del ilion especificando 3 puntos anatómicos (*landmarks*): borde anterior, borde posterior y ápex de la escotadura ciática mayor, que permitieron definir amplitud, profundidad y ángulo de la escotadura. Los autores encontraron diferencias significativas por sexo aunque enfatizaron que estas diferencias siguen un patrón mejor correlacionado con la edad.

Una nueva propuesta para el relevamiento de la forma del ilion en desarrollo utilizando morfometría geométrica en 2 dimensiones fue hecha por Wilson *et al.* (2008). Estos autores encontraron que la forma de la ECM, de la carilla auricular y del ángulo de la escotadura, ofrecían altísimas proporciones de asignación sexual correcta, incidencia que aumentaba al remover del análisis a los individuos de menos de 0.5 años. Pero luego de ampliar la muestra desaconsejaron el uso de la carilla auricular porque encontraron importantes diferencias interpoblacionales (Wilson *et al.* 2011). Más tarde, dirigiendo el análisis hacia las trayectorias madurativas sugirieron que la determinación del sexo puede aumentar utilizando diferentes criterios clasificatorios en diferentes grupos etarios (Wilson *et al.* 2015).

Recientemente, Estévez *et al.* (2017) estudiaron la colección del cementerio San José (Granada, España) analizando el dimorfismo en individuos de hasta un año de edad. En su estrategia metodológica retoman trabajos previos (Wilson *et al.* 2011; García-Mancuso y González 2013) y seleccionan 3 *landmarks* y 27 *semilandmarks* que describen la forma de la ECM y la carilla auricular, alcanzando porcentajes más altos de discriminación entre sexos en la ECM pero que aumentan al combinar las dos estructuras.

Estos antecedentes muestran que, si bien hay consenso sobre las estructuras con mayor diferencia entre los sexos, no hay una metodología estandarizada para el estudio del dimorfismo sexual en individuos en desarrollo, por lo que en este trabajo se propone definir diferentes configuraciones de puntos sobre imágenes bidimensionales de ilion en vista ventral y evaluar su capacidad diagnóstica del sexo.

## Materiales y métodos

Para la realización de este trabajo se utilizaron fotografías digitales del hueso ilíaco de restos esqueléticos de individuos de sexo conocido pertenecientes a cuatro colecciones osteológicas documentadas: a) la colección San José, del Laboratorio de Antropología, Departamento de Medicina Legal, Toxicología y Antropología Física de la Facultad de Medicina de la Universidad de Granada, España (Alemán *et al.* 2012); b) la colección de esqueletos identificados del Departamento de Ciencias de la Vida de la Universidad de Coimbra, Portugal (Rocha 1995); c) la colección de esqueletos infantiles del Museo Bocage (Museo Nacional de Historia Natural) de Lisboa, Portugal (Cardoso 2006); y d) la colección Lambre de la Facultad de Ciencias Médicas de la Universidad Nacional de La Plata, Argentina (Salceda *et al.* 2009; Salceda *et al.* 2012).

Se tomaron fotografías digitales de 216 iliones correspondientes a individuos femeninos y masculinos con edades entre el periodo fetal y 16 años posteriores al nacimiento (cuadro 1). Las fotografías se tomaron sobre el hueso ilíaco izquierdo en vista ventral, sólo en el caso en que éste no se encontrara o que estuviera muy deteriorado se tomó el derecho. El posicionamiento de los iliones se realizó de forma tal que la espina ilíaca postero-inferior y el borde dorsal de la región acetabular estuvieran alineados hacia basal.

Cuadro 1. *Composición de la muestra*

Edad	Sexo	
	Masculino	Femenino
Fetal	22	26
0 a 0.9 años	69	34
1 a 5.9 años	20	17
6 a 10.9 años	8	9
11 a 16 años	6	5
Total	125	91

La toma de las imágenes fue estandarizada por el uso de una cámara Lumix de Panasonic montada sobre un trípode a 25 cm de distancia entre el objetivo y la superficie ósea. Cada ilion se posicionó sobre un fondo negro y se colocó una escala milimetrada que permitió estandarizar el tamaño de las imágenes y las medidas relevadas sobre las mismas (Wilson *et al.* 2008; González *et al.* 2009). Se registraron como variables las coordenadas de 39 puntos (*landmarks* y *semilandmarks*) (Bookstein 1997a, b; Slice 2005) que describen la forma del ilion. Dado que en el ilion en desarrollo no existen superposiciones de tejidos que permitan delimitar *landmarks* tipo I, los registrados corresponden a *landmarks* tipo II y III como zonas de máximas o mínimas curvaturas, protuberancias, depresiones óseas o puntos extremos (Bookstein 1997b) que fueron utilizados en trabajos previos para la delimitación de estructuras dimórficas tanto en adultos como en subadultos. Los demás puntos corresponden a *semilandmarks* o puntos distribuidos sobre contornos sin

rasgos anatómicos conspicuos (Bookstein 1997a; Gunz y Mitteroecker 2013). Las coordenadas fueron digitalizadas manualmente sobre las imágenes digitales utilizando *TPsDig* v.1.44 (Rohlf 2010).

Fueron definidos como *landmarks* 8 puntos (figura 2):

1. Espina Iliaca Posterior Superior (EIPS). Ápice del borde posterior de la cresta ilíaca.
2. Espina Iliaca Posterior Inferior (EIPi). Este punto se utiliza como límite para la descripción de la morfología de la ECM cuando no se distingue el tubérculo piriforme en adultos. En los trabajos con individuos infantiles se califica como el borde posterior de la ECM (Holcomb y Konigsberg 1995; Vlák *et al.* 2008), o el “punto donde la forma de la escotadura se distingue de la curvatura de la cresta” (Wilson *et al.* 2008); sería el equivalente al punto intersección AB entre superficie auricular y la escotadura ciática mayor (Wilson *et al.* 2015).
3. Extremo Posterior de la Escotadura Ciática Mayor, Tubérculo Piriforme (EPECM/TP). En los estudios de dimorfismo en adultos este punto fue definido como el punto A o extremo superior del tubérculo piriforme (Bruzek 2002; González *et al.* 2007; González *et al.* 2009; Velemínská *et al.* 2013) o también como el extremo de la escotadura antes de que el hueso se curve hacia la superficie auricular (Steyn *et al.* 2004), lo que también puede observarse en ilion infantil. Este punto fue alternativamente usado como *landmark* o *semilandmark*.
4. Extremo Anterior de la Escotadura Ciática Mayor (EAECM). Este punto corresponde al borde anterior de la escotadura (Holcomb y Konigsberg 1995; Vlák *et al.* 2008). Éste es el equivalente al punto B que representa la espina isquiática en adultos (Bruzek 2002; González *et al.* 2007; González *et al.* 2009; Velemínská *et al.* 2013). En infantes, cuando isquion e ilion aún no se han fusionado, el punto B no puede observarse por lo que representa la transición de la escotadura al área de unión basal (región acetabular, Scheuer y Black 2000). Este punto fue alternativamente usado como *landmark* o *semilandmark*.
5. Límite Posterior de la Articulación Acetabular (LPAA). En vista ventral se identifica como el punto donde termina la superficie convexa de crecimiento (límite de la rama posterior del cartilago trirradiado).
6. Espina Iliaca Antero Inferior (EIAI). Este punto se digitaliza sobre la porción más prominente de la espina. Mientras el núcleo de osificación secundaria que formará la espina todavía no está presente se digitaliza como el punto más elevado luego de la superficie acetabular hacia el borde anterior.
7. Espina Iliaca Superior Anterior (EIAS). Ápice del borde anterior de la cresta ilíaca. En los casos en que el centro de osificación secundaria de la cresta haya comenzado a fusionarse pero sin llegar hasta el extremo anterior, el punto se digitaliza sobre el hueso de osificación primaria.
8. Extremo superior de la carilla auricular (ESCA). Se marca sobre la elevación que forma el borde de la carilla auricular en el punto más cercano a la cresta ilíaca. Es también el punto más distante a la ECM siguiendo la línea que se proyecta hacia la cresta ilíaca.

Entre los *landmarks* anteriormente descritos se ubicaron *semilandmarks* que describen curvas y contornos a lo largo de los cuales no es posible homologar la ubicación de los puntos. La digitalización de estos puntos fue realizada mediante el trazado manual, seleccionando la ubicación de puntos en posiciones equidistantes a medida que se traza la curva (Sheets *et al.* 2006). Los *semilandmarks* permiten cuantificar curvas homólogas y analizarlas junto con *landmarks* tradicionales que se recomienda ubicar al inicio y finalización del contorno. Como la equidistancia en la ubicación manual de los puntos es intuitiva, se realizó el deslizamiento de los *semilandmarks* a lo largo de la curva con el propósito de remover los efectos de un espaciado arbitrario a través de la optimización del posicionamiento de los *semilandmarks* con respecto a la forma consenso de la muestra completa (media de las coordenadas *Procrustes*) (Gunz y Mitteroecker 2013).

Los puntos distribuidos sobre los contornos o *semilandmarks* fueron deslizados utilizando *tpsRelw* v.1.46 (Rohlf 2010) por medio de *Bending Energy* (BE) y proyección perpendicular o criterio de las mínimas distancias *Procrustes* (D). En la estrategia BE los puntos deslizados se posicionan de forma tal que se minimiza la distancia entre la posición ajustada y el punto correspondiente en el consenso para minimizar la energía requerida por el *thin-plate spline* para deformarse en el espécimen seleccionado; en este caso cada *semilandmark* se limita a deslizarse a lo largo de la línea tangente a la curva a ese *semilandmark*. En el criterio D, el método de deslizamiento resulta en una alineación del *semilandmark* a lo largo del contorno de forma tal que el de la forma seleccionada se ubica a lo largo de las líneas perpendiculares a la curva que pasa a través del correspondiente *semilandmark* en la forma de referencia (Bookstein 1997a; Pérez *et al.* 2006).

#### Evaluación del error

El error se evaluó intra e interobservador en la digitalización de los puntos. Para esto, se seleccionó una muestra de 21 individuos de ambos sexos con diferentes edades y, utilizando el programa *tpsDig* v.2 (Rohlf 2010), dos autores (RGM, SP) digitalizaron los 8 *landmarks* y los 31 *semilandmarks* descritos anteriormente sobre el mismo conjunto de imágenes en dos oportunidades separadas por más de dos semanas entre digitalizaciones sucesivas.

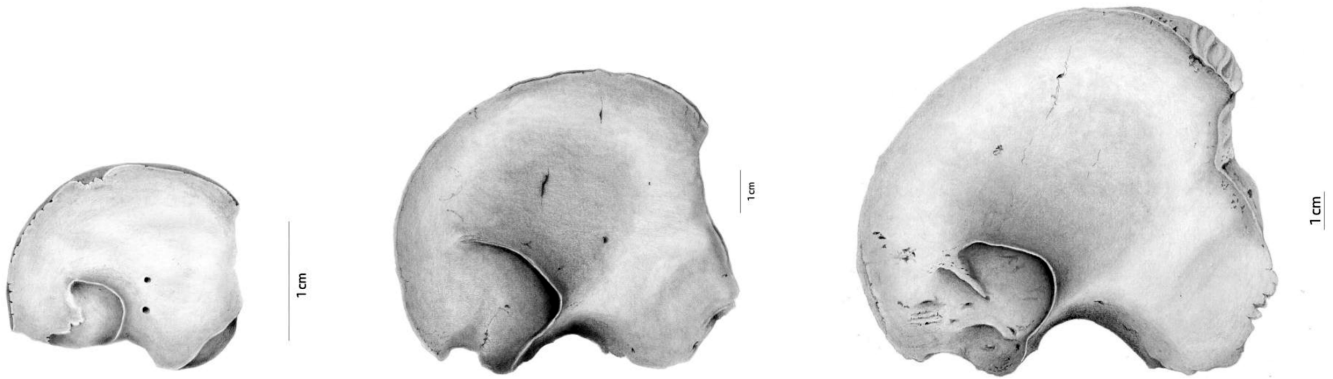

Figura 1. Ilustraciones de ilion de individuos de diferentes edades realizadas sobre la base de las imágenes digitales analizadas en este trabajo. A: 30 semanas de gestación, B: 5 años, C: 10 años.

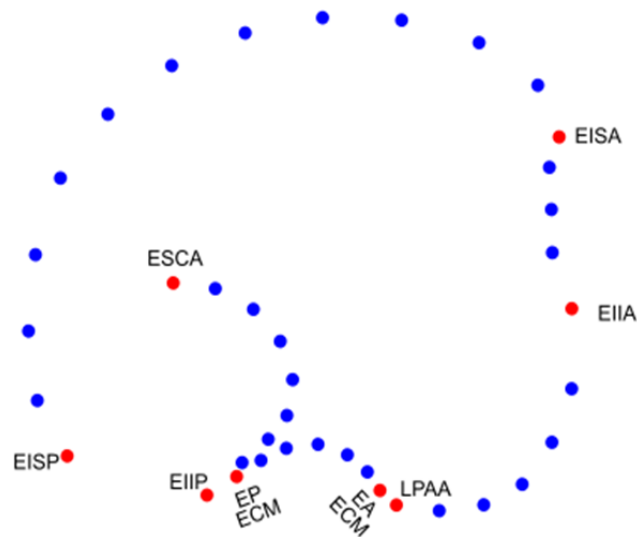


Figura 2. Ubicación de los landmarks y semilandmarks en el ilion en vista ventral.

Con el objetivo de obtener una medida relativa del error de medición en la ubicación de los *landmarks*, se realizó la superposición *Procrustes* generalizada de mínimos cuadrados para remover los efectos de escala (proporcionalidad), localización y orientación en la configuración de puntos (Rohlf y Slice 1990) utilizando el programa *tpsRelw* v.1.46 (Rohlf 2010). Las coordenadas crudas fueron analizadas a través del Índice de Correlación Intraclase (ICC); este índice de concordancia entre datos continuos funciona como una medida relativa de confiabilidad que puede variar entre 0 y 1, con las puntuaciones más altas reflejando el mayor acuerdo entre los conjuntos de datos (Weir 2005). Para la realización de estos análisis estadísticos se utilizó el programa *R* versión i386 3.0.2 (R Core Team 2013) y el paquete *psy* (Falissard 2012).

También se realizó un análisis de ANOVA para medidas repetidas mediante el empleo del software *PAST* (Hammer *et al.* 2001) sobre las coordenadas crudas con el objetivo de evaluar diferencias en la ubicación de los puntos, estableciéndose un nivel de significación  $> 0.05$  como indicador de que la definición y ubicación de los puntos es confiable en sucesivas repeticiones.

Además, sobre la totalidad de los puntos digitalizados en dos oportunidades se realizó un análisis de componentes principales (PCA) a fin de evaluar la ubicación de los individuos en los primeros PC luego de las sucesivas digitalizaciones. Se realizó la superposición *Procrustes* generalizada (Rohlf y Slice 1990) y se alinearon los *semilandmarks* a lo largo de sus respectivos contornos mediante el método de *Bending energy* (BE) (Rohlf y Slice 1990; Bookstein 1997a; Slice 2005) utilizando el programa *tpsRelw* v.1.46 (Rohlf 2010). Luego se realizó un

análisis de componentes principales con la utilización del programa *MorphoJ* (Klingenberg 2011) y de esta manera se obtuvieron los *scores* de los componentes principales para cada individuo, los cuales fueron analizados estadísticamente como nuevas variables mediante el CCI y ANOVA de medidas repetidas.

### Evaluación del dimorfismo sexual

Mediante la aplicación de métodos de morfometría geométrica se evaluaron diferentes configuraciones de puntos para analizar la forma del ilion y de diferentes estructuras que pudieran manifestar diferencias dimórficas. También se evaluó el número más adecuado de *landmarks* y *semilandmarks* en la escotadura ciática mayor (ECM) para obtener diferencias dimórficas y diferentes métodos de deslizamiento.

Los puntos distribuidos sobre los contornos o *semilandmarks* fueron deslizados utilizando *tpsRelw* v.1.46 (Rohlf 2010) por medio de *Bending Energy* (BE) y proyección perpendicular o criterio de las mínimas distancias Procrustes (D). Dado que no se estableció cuál de las formas de deslizamiento era más adecuada para las configuraciones de puntos, las diferencias fueron evaluadas por el porcentaje de asignación sexual correcta.

Las configuraciones de puntos evaluadas sobre la muestra completa (n 216) fueron: a) ilion completo; b) carilla auricular incluyendo los *semilandmarks* entre EIIP y ESCA; c) cresta ilíaca, incluyendo los *semilandmarks* entre desde EISA y EISP y diferentes configuraciones de puntos para ECM; d) configuración de 3 puntos (EAECM, EPECM, y un *semilandmark* en la mayor profundidad de la escotadura); e) configuración de 7 puntos (EAECM, EPECM y 5 *semilandmarks* equidistantes en la curvatura de la ECM); f) configuración de 8 puntos –modelo Wilson– (EIIP, EAECM y 6 *semilandmarks* equidistantes en la curvatura de la ECM).

Se evaluó la existencia de diferencias en la forma debidas al sexo sobre las coordenadas *Procrustes* en *MorphoJ* mediante un análisis MANOVA (Zelditch *et al.* 2004) para la muestra completa y también se realizó un análisis de función discriminante (LDA) (Hair *et al.* 1995). El análisis MANOVA fue repetido por grupos de edad para aquellas configuraciones de puntos que expresaron diferencias dimórficas significativas.

Dado que ha sido reportado que la estabilidad de los resultados en el cómputo de las probabilidades de clasificación en grupos con diferentes matrices de covariación puede llevar a resultados inadecuados (Mitteroecker y Bookstein 2011), se decidió realizar un análisis de componentes principales (PCA) con la utilización del programa *MorphoJ*, para reducir la dimensionalidad de los datos mediante el análisis de un número limitado de ejes PC de las muestras en lugar de los datos originales (Sheets *et al.* 2006). Se seleccionaron para el análisis aquellos PCs que explicaban 90% de la variación total de cada una de las configuraciones de puntos mencionadas anterior-

mente y sobre ellos se evaluó la existencia de diferencias debidas al sexo en LDA.

Para la realización del LDA sobre los PCs se utilizó el programa *SPSS* 17.0 (Bryman y Cramer 2011) y se seleccionó el método paso a paso (*stepwise*) para la incorporación de los PC con potencial discriminante; este método incluye las variables que tengan un valor mayor al aceptable para el criterio de selección o de entrada (F mínimo 3.84), luego se examinan las variables seleccionadas según un criterio de salida (F máximo 2.71), se excluyen e incluyen variables según cumplan los criterios de entrada y de salida hasta que ninguna variable más pueda ser seleccionada o eliminada. El análisis sobre un número acotado de variables seleccionadas (PC) evita la generación de predicciones de clasificaciones muy altas que resultan ser un artefacto de operaciones computacionales por la inclusión de un gran número de variables en el análisis (Mitteroecker y Bookstein 2011). Además, esto permite definir cuáles son los componentes principales con variación dimórfica para todo el conjunto y obtener los gráficos que mejor expresen las diferencias (Klingenberg 2013).

Los resultados de la clasificación fueron expresados como un porcentaje de especímenes correctamente clasificados utilizando la validación cruzada (dejando uno afuera) para obtener un valor de la proporción de asignaciones correctas. Esta manera de estimación de la tasa de clasificación, en la cual una o más muestras quedan fuera del “conjunto de entrenamiento” utilizado para formar la función discriminante, ofrece una mejor estimación de la tasa de clasificación correcta (Sheets *et al.* 2006; Solow 1990). Las configuraciones de puntos que evidenciaron diferencias dimórficas fueron consideradas las más eficientes para la asignación de sexo.

## Resultados

### Error intra e inter observador

Se realizó el análisis inter e intraobservador para los 8 *landmarks* definidos anteriormente. El acuerdo arrojado por el ICC sobre las coordenadas crudas correspondientes a los 8 *landmarks* bidimensionales propuestos fue más alto en el caso de las digitalizaciones realizadas por el mismo observador. Se observó también que el punto LPAA es el que presenta menores valores de ICC tanto en las digitalizaciones realizadas por un observador como en la comparación entre observadores (cuadro 2).

Con el propósito de evaluar las diferencias en la ubicación de los puntos se realizó un ANOVA de medidas repetidas sobre las coordenadas crudas obtenidas de dos digitalizaciones sucesivas y se encontró que no había diferencias significativas en las coordenadas digitalizadas por el mismo observador y se observaron diferencias en la digitalización del punto ESCA entre observadores.

Se realizó un PCA sobre la configuración completa de *landmarks* y *semilandmarks*, seleccionando aquellos que

explicaban 90% de la variación total y luego se analizó la ubicación de los individuos de la muestra en los ejes de coordenadas. No se encontraron diferencias significativas en el ANOVA de medidas repetidas intraobservador, excepto en el PC7 interobservador que explica 3.3% de la variación (cuadro 3).

### Dimorfismo

Con el objetivo de evaluar cuáles son las configuraciones de puntos con capacidad de discriminar los sexos, se realizó el análisis *Procrustes* utilizando BE y D como métodos de deslizamiento de *semilandmarks* sobre las

diferentes configuraciones de puntos que describen la forma de ilion. No se utilizó el deslizamiento por D para el ilion completo debido a que distorsionaba la estructura superponiendo puntos de zonas adyacentes. A partir del análisis multivariado de la varianza sobre las coordenadas *Procrustes* se encontró que los diferentes conjuntos de puntos que describen la forma de la ECM presentan diferencias significativas por sexo.

Se encontró que la ECM tiene potencial discriminatorio utilizando diferentes configuraciones de puntos (figuras 3, 4 y 5), siendo los porcentajes de clasificación correcta superiores a 57.9% y el porcentaje más alto el alcanzado por la configuración de 8 puntos sobre la ECM

Cuadro 2. Acuerdo inter e intra observador en la ubicación de los landmarks en sus coordenadas cartesianas. Resultados ICC y significación de las diferencias (p) obtenida a partir de ANOVA de medidas repetidas

Puntos		Intraobservador		Interobservador	
		ICC	Anova m rep (p)	ICC	Anova m rep (p)
EISP	RawCoord1	0.9813	0.49	0.9608	0.11
	RawCoord2	0.9902	0.76	0.9833	0.83
EIIP	RawCoord3	0.9799	0.34	0.8756	0.90
	RawCoord4	0.9841	0.91	0.9777	0.20
EPECM	RawCoord5	0.9757	0.70	0.9483	0.92
	RawCoord6	0.9531	0.89	0.9060	0.38
EAECM	RawCoord7	0.9683	0.08	0.9519	0.06
	RawCoord8	0.9935	0.64	0.9858	0.80
LPAA	RawCoord9	0.7731	0.68	0.7327	0.39
	RawCoord10	0.9897	0.31	0.9848	0.17
ESCA	RawCoord11	0.9395	0.48	0.9109	0.74
	RawCoord12	0.9520	0.26	0.9580	0.02
EIHA	RawCoord13	0.9642	0.35	0.9003	0.75
	RawCoord14	0.9555	0.61	0.9424	0.87
EISA	RawCoord15	0.9776	0.71	0.9749	0.35
	RawCoord16	0.9682	0.28	0.9476	0.91

Cuadro 3. Acuerdo inter e intra observador en la ubicación de los individuos en los tres primeros componentes principales. Resultados ICC y significación de las diferencias (p) obtenida a partir de ANOVA de medidas repetidas

	Intraobservador		Interobservador	
	ICC	Anova m rep (p)	ICC	Anova m rep (p)
PC1	0.9906	0.63	0.9934	0.22
PC2	0.9839	0.73	0.9851	0.96
PC3	0.9480	0.15	0.9545	0.73
PC4	0.9483	0.73	0.9766	0.67
PC5	0.8991	0.67	0.9491	0.61
PC6	0.775	0.81	0.7537	0.77
PC7	0.8096	0.04	0.8177	0.06
PC8	0.9188	0.67	0.9423	0.96
PC9	0.9548	0.09	0.9388	0.61



(60.6%) (figura 5). El ilion completo, la carilla auricular y la cresta ilíaca no mostraron diferencias significativas que permitieran discriminar los sexos (cuadro 4).

Las configuraciones dimórficas de la ECM fueron analizadas por grupos de edad (cuadro 5). Los resultados muestran que los individuos de edades entre 0 y 16 años manifiestan diferencias significativas por sexo pero no se encontraron diferencias en los individuos fetales. La configuración ECM 8 puntos es la que evidenció diferencias debidas al sexo en un mayor número de grupos de edad, mientras que la configuración ECM 3 puntos sólo captura las diferencias en forma en el grupo de 0 a 0.9 años.

Los resultados del análisis discriminante sobre los componentes principales muestran que la variación dimórfica se presenta en el segundo componente (PC2) y que los porcentajes de clasificaciones correctas originales son cercanos a aquellos resultantes de la validación cruzada ubicándose alrededor del 60% (cuadro 6).

Los diferentes métodos de deslizamiento no ofrecieron una ventaja evidente en el análisis discriminante sobre las coordenadas superpuestas pero los porcentajes de clasificación correcta utilizando el método BE para el deslizamiento de los *semilandmarks* en el análisis discriminante sobre los PCs, los cuales permitieron obtener resultados superiores o equivalentes al método de deslizamiento D.

Cambios de forma en la configuración de 8 puntos de la ECM (EIIIP, EAECM y 6 *semilandmarks* equidistantes en la curvatura de la ECM) a partir de los análisis discrimi-

minantes sobre las coordenadas *Procrustes* (A, B, C, D) y los componentes principales con significación dimórfica (PC2) (a, b). En celeste se describe la forma consenso para todo el conjunto y en azul los cambios de forma cercanas a los extremos de las puntuaciones para cada sexo. A, a) Forma masculina. Deslizamiento BE. B, b) Forma femenina. Deslizamiento BE. C) Forma masculina. Deslizamiento D. D) Forma femenina. Deslizamiento D.

## Discusión

La búsqueda de determinantes del sexo en individuos subadultos ha sido una de las problemáticas recientes tratadas con mayor interés por los antropólogos físicos, forenses y bioarqueólogos (Saunders 2008; Mays 2013; Luna *et al.* 2014). Aunque existe dimorfismo sexual en estructuras esqueléticas desde etapas tempranas del desarrollo, las metodologías aplicadas y los resultados obtenidos son dispares y los porcentajes de asignaciones correctas logrados en infantes son sistemáticamente menores a los que se logran sobre esqueletos adultos. En este trabajo se describieron los rasgos anatómicos que evidencian dimorfismo desde el periodo fetal hasta los 16 años en iliones sin fusionar provenientes de cuatro colecciones osteológicas documentadas. Además, se revisaron los puntos tomados como referencia para la determinación de sexo sobre imágenes digitales de ilion infantil en vista ventral, analizando el error intra

Cuadro 4. MANOVA y análisis discriminante sobre las coordenadas superpuestas y contornos alineados para las diferentes configuraciones de puntos analizadas

Conjuntos de puntos analizados	Manova					Análisis discriminante			
	MD	df	F de Goodall	P	Distancias <i>Procrustes</i>	t2	% de asignaciones correctas P-valor (paramétrico)	Original	Validación cruzada
Ílion completo	BE	74	1.25	0,07	0,010621	170,213	0,0178	81.9	58.3
Carilla auricular	BE	14	0.58	0,88	0,004750	28,108	0,2958	63.9	53.7
	D	14	0.55	0,90	0,003290	31,041	0,1940	65.7	52.3
Cresta ilíaca	BE	22	1.12	0,32	0,011247	11,149	0,7240	59.7	48.1
	D	22	0.47	0,98	0,010217	7,718	0,9212	56.5	47.7
ECM 3 puntos	BE	2	5.11	0,01*	0,018180	14,297	0,0010	58.3	57.9
	D	2	6.28	0,00*	0,022071	14,152	0,0010	57.9	57.9
ECM 7 puntos	BE	10	5.04	<,0001*	0,022360	27,692	0,0046	63.4	58.8
	D	10	4.62	<,0001*	0,018180	26,398	0,0068	63.9	60.2
ECM 8 puntos	BE	12	2.50	0,00*	0,015296	36,246	0,0011	67.1	60.6
	D	12	2.63	0,00*	0,014127	37,958	0,0007	66.2	60.2

MD: método utilizado para el deslizamiento de los *semilandmark*.

\*Configuraciones de puntos que evidencian diferencias significativas por sexo.

Cuadro 5. MANOVA sobre las coordenadas superpuestas y contornos alineados para ECM por grupos de edad

Grupos de edad	Manova								
	ECM 3 puntos			ECM 7 puntos			ECM 8 puntos		
	df	F de Goodall	P	df	F de Goodall	P	df	F de Goodall	P
0 a 0.9 años	2	6.74	0.0015	10	6	<.0001	12	4.13	<.0001
1 a 5.9 años	-	-	-	10.00	3.11	0.00	-	-	-
6 a 10.9 años	-	-	-	-	-	-	12	2.69	0.00
11 a 16 años	-	-	-	-	-	-	12	2.95	0.0014

Cuadro 6. Porcentajes de asignaciones sexuales correctas para las cuatro configuraciones que arrojaron diferencias sexuales para la muestra completa

Conjuntos de puntos analizados	MD	nPC*	PC**	% de la variación explicada por **	LDA % de asignaciones correctas	
					Original	Validación cruzada
ECM 3 puntos	BE	2	2	37,160	59,3	58,8
	D	2	2	15,990	57,9	57,9
ECM 7 puntos	BE	2	2	31,451	62,0	61,6
	D	2	2	27,637	61,6	61,6
ECM 8 puntos	BE	4	2,3,4	36,027	61,6	59,3
	D	4	2,4	39,058	60,6	58,8

MD: método utilizado para el deslizamiento de los *semilandmark*.

\* Número de PCs que dan cuenta de 90 % de la variación.

\*\* PCs seleccionados para incluir en el análisis discriminante (LDA).

e interobservador en su ubicación y discutiendo las dificultades encontradas en la observación.

### Revisión de *landmarks*

Los puntos Espina Ilíaca Superior Anterior y Posterior (EISA, EISP) de la cresta ilíaca no presentaron mayores dificultades para su ubicación aunque se enmascaran durante el desarrollo del centro de osificación secundaria para la cresta ilíaca. La osificación de la epífisis de la cresta ilíaca se inicia alrededor de los 12 o 13 años en el sexo femenino y alrededor de los 14 o 15 en el sexo masculino y la fusión entre los 15 y los 22 años (Scheuer y Black 2000). En este trabajo, los puntos EISA y EISP se digitalizaron sobre el hueso ilíaco primario, aunque la denominación sea la misma que las utilizadas en el estudio del coxal adulto en los cuales estos puntos se registran sobre la epífisis de la cresta ilíaca fusionada.

Los puntos Espina Ilíaca Inferior Anterior y Posterior (EIIA, EIIP) presentaron otras dificultades. La ubicación del punto EIIA se digitalizó sobre el punto más elevado

hacia anterior luego de la superficie acetabular (mientras el núcleo de osificación secundaria que formará la espina todavía no está presente). En los individuos fetales e infantiles tempranos la EIIA es una elevación sutil; a su vez, en individuos de edades más avanzadas la zona del borde anterior se vuelve irregular mientras ocurre el crecimiento hasta que se define la curvatura y se fusiona la epífisis. En el caso de la EIIP, si bien su ubicación pudo ser digitalizada con un error no significativo existe una importante variabilidad individual y modificaciones con el crecimiento. Este punto se ha utilizado en algunos trabajos como extremo para evaluar el dimorfismo en la ECM (Fazekas y Kósa 1978; Schutkowski 1993; Holcomb y Konigsberg 1995; Vlak *et al.* 2008; Wilson *et al.* 2008).

Para la descripción del límite posterior de la ECM en adultos se ha determinado el punto A que es el extremo superior del tubérculo piriforme o el extremo posterior de la ECM justo antes de que el hueso se curve hacia la superficie auricular (Bruzek 2002; Steyn *et al.* 2004; González *et al.* 2007; 2009; Velemínská *et al.* 2013). En el estudio de restos infantiles, el trabajo pionero de Boucher (1957)

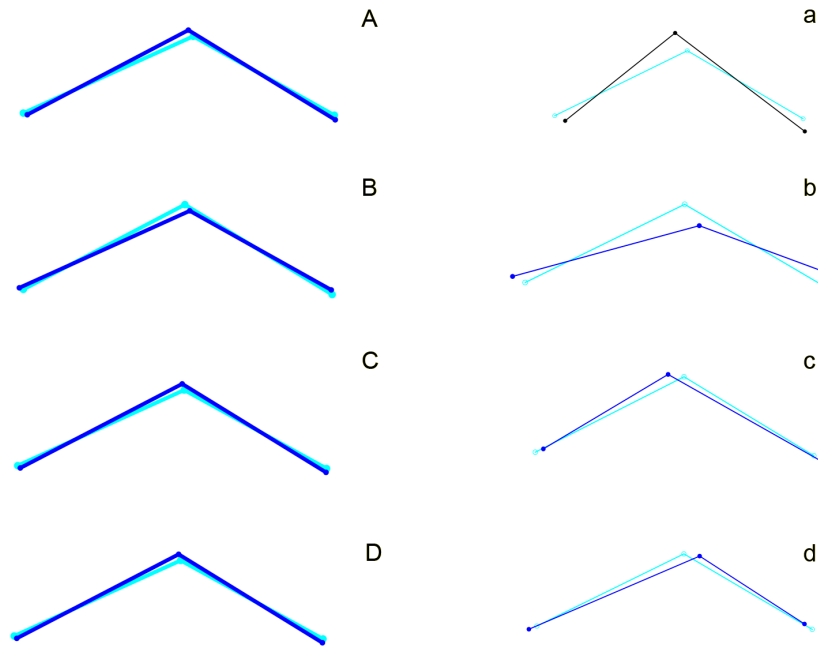


Figura 3. Diagramas de las diferencias por sexo en ECM 3 puntos. Cambios de forma en la configuración de 3 puntos de la ECM (EAECM, EPECM, y un semilandmark en la mayor profundidad de la escotadura) a partir de los análisis discriminantes sobre las coordenadas Procrustes (A, B, C, D) y los componentes principales con significación dimórfica (A, B, C, D). En celeste se describe la forma consenso para todo el conjunto y en azul los cambios de forma cercanos a los extremos de las puntuaciones para cada sexo. A, a) Forma masculina. Deslizamiento BE. B, b) Forma femenina. Deslizamiento BE. C, c) Forma masculina. Deslizamiento D. D, d) Forma femenina. Deslizamiento D.

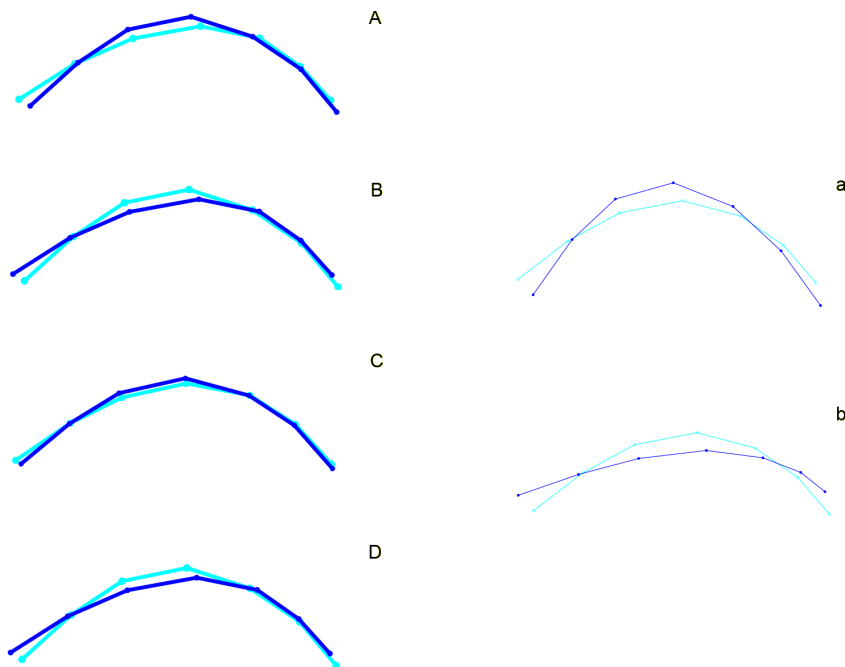


Figura 4. Diagramas de las diferencias por sexo en ECM 7 puntos. Cambios de forma en la configuración de 7 puntos de la ECM (EAECM, EPECM y 5 semilandmarks equidistantes en la curvatura de la ECM) a partir de los análisis discriminantes sobre las coordenadas Procrustes (A, B, C, D) y los componentes principales con significación dimórfica (a, b). En celeste se describe la forma consenso para todo el conjunto y en azul los cambios de forma cercanos a los extremos de las puntuaciones para cada sexo. A, a) Forma masculina. Deslizamiento BE. B, b) Forma femenina. Deslizamiento BE. C) Forma masculina. Deslizamiento D. D) Forma femenina. Deslizamiento D.

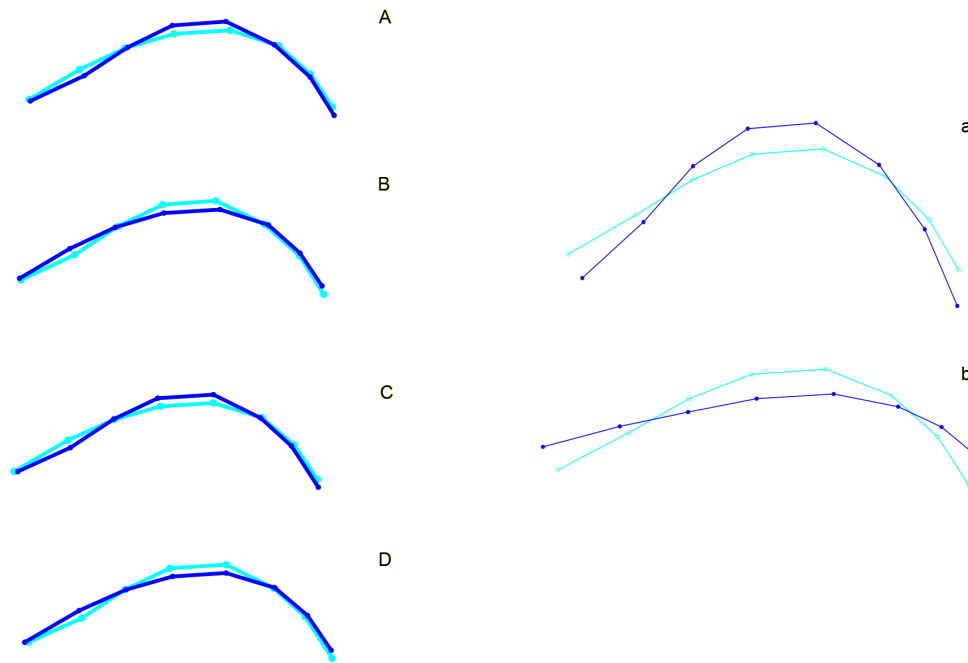


Figura 5. Diagramas de las diferencias por sexo en ECM 8 puntos. Cambios de forma en la configuración de 8 puntos de la ECM (EIIIP, EAECM y 6 semilandmarks equidistantes en la curvatura de la ECM) a partir de los análisis discriminantes sobre las coordenadas Procrustes (A, B, C, D) y los componentes principales con significación dimórfica (PC2) (a, b). En celeste se describe la forma consenso para todo el conjunto y en azul los cambios de forma cercanas a los extremos de las puntuaciones para cada sexo. A, a) Forma masculina. Deslizamiento BE. B, b) Forma femenina. Deslizamiento BE. C) Forma masculina. Deslizamiento D. D) Forma femenina. Deslizamiento D.

ubica este punto como “punto de contraflexión” el cual no ha sido utilizado en estudios posteriores. El tubérculo piriforme es una estructura poco marcada en individuos infantiles pero durante el examen de la muestra analizada pudo observarse que existe una discontinuidad entre la superficie curva de la escotadura hacia la EIIIP, que es el punto definido como extremo posterior de la escotadura EPECM/TP. Este punto fue alternativamente usado como *landmark* o *semilandmark*.

El extremo anterior de la escotadura (EAECM) ha sido definido de manera errática dado que se confunde con el límite inferior del ilion donde existe un fuerte crecimiento hacia el cartílago trirrariado que termina por fusionar ilion e isquion. En adultos, el extremo posterior de la escotadura ciática mayor ha sido definido como punto B, el cual representa el extremo de la espina isquiática (Bruzek 2002; González *et al.* 2007; González *et al.* 2009; Velemínská *et al.* 2013) y en infantiles se ha identificado como el punto de contraflexión donde se limita la escotadura hacia anterior (Boucher 1957) o como borde anterior de la escotadura (Holcomb y Konigsberg 1995; Vlak *et al.* 2008). El punto EAECM es incomparable con los puntos utilizados sobre el coxal adulto dado que el límite ilíaco de la ECM hacia anterior se pierde con la fusión del isquion. Este punto ha sido utilizado en los estudios que han obtenido las proporciones más altas de asignaciones sexuales correctas (Wilson *et al.* 2008; Wilson *et al.* 2011).

El punto identificado como límite inferior de la articulación acetabular (LPAA) se ubica en la rama posterior del cartílago trirrariado en el borde posterior del ilion y es el punto mayoritariamente graficado en los esquemas de iliones infantiles para evaluar la morfología de la escotadura ciática mayor (Holcomb y Konigsberg 1995). Sin embargo, aunque en ilion fetal resulta fácilmente identificable, este punto es muy variable con la aparición de irregularidades producto del crecimiento óseo hacia la región acetabular y se demostró la dificultad en su ubicación debido a que presenta un error interobservador significativo.

Finalmente, el extremo superior de la carilla auricular (ESCA) también resultó un punto problemático. Es probable que las dificultades en su identificación se deban al reconocimiento del límite anatómico de la estructura más que a las modificaciones ocurridas con el desarrollo, tal como se propuso en trabajos previos (Wilson *et al.* 2011). Dado que la morfología de la carilla auricular se ha probado dimórfica tanto en adultos como en infantiles (Buikstra y Ubelaker 1994; Wilson *et al.* 2008) aunque los resultados no han podido reproducirse (Wilson *et al.* 2011).

### Dimorfismo sexual

Los resultados de los análisis realizados demostraron la existencia de dimorfismo sexual en la forma del

ilion y particularmente en la región de la ECM independientemente de los puntos que se utilizaran para su definición (Fazekas y Kósa 1978; Schutkowski 1993; Majó 1996; Sutter 2003; Vlak *et al.* 2008; Gómez-Valdés *et al.* 2012; Irurita y Alemán 2016). A su vez, la coherencia en la ubicación de los puntos anatómicos que se utilizan en la descripción de las estructuras esqueléticas inmaduras no ha recibido la misma atención que en adultos. Esto probablemente se debe a que el número de individuos subadultos disponibles para estudio en colecciones de referencia, con información documental asociada, es mucho menor que aquellas representadas por individuos adultos.

Dentro de la anatomía del hueso ilíaco en desarrollo, la región de la carilla auricular también se encontró dimórfica en estudios de individuos de hasta un año de edad (García y González 2013), incluso su combinación con la forma de la escotadura parece aumentar la proporción de asignaciones correctas (Estévez *et al.* 2017). Aunque esta estructura presenta grandes diferencias poblacionales y por grupos de edad que hacen dudar de la eficiencia de su utilización como rasgo diagnóstico de sexo (Wilson *et al.* 2015), nuevas propuestas de análisis parecen ofrecer resultados auspiciosos (Luna *et al.* 2017).

La configuración de puntos que arrojó mayores porcentajes de asignación correcta en la validación cruzada es aquella que define la ECM entre EIIP, EAECM y 6 *semilandmarks* equidistantes en la curvatura de la ECM (figura 5). Estos puntos son ubicados, comparados y analizados de manera sistemática en este trabajo y son importantes en el análisis del dimorfismo en subadultos. Así también, la evidencia de diferencias dimórficas en la configuración ECM de 8 puntos en tres de los 5 grupos de edad analizados confirma que la mayor variación dimórfica incluye la variación en el desarrollo del límite anterior de la ECM de la región acetabular, y que en el análisis de individuos juveniles la caracterización de la ECM como rasgo diagnóstico debería incluir estas estructuras.

Los porcentajes de asignaciones correctas son un dato de gran relevancia para la determinación del sexo y en el diseño de métodos de clasificación (Sheets *et al.* 2006; Solow 1990). A partir de los resultados obtenidos puede verse que los porcentajes de las asignaciones correctas originales y los resultantes de la validación cruzada pueden tener grandes diferencias, sobre todo en aquellas derivadas del análisis de las coordenadas superpuestas. La reducción en la dimensionalidad de los datos a partir de PCA y la selección de los componentes que expresan variación dimórfica ofrecieron resultados más estables en los porcentajes de asignación correcta y permitieron obtener gráficos para la visualización de cambio de forma fáciles de interpretar (Mitteroecker y Bookstein 2011; Klingenberg 2013). Aunque existen diferencias significativas por sexo en la forma de la ECM en individuos en crecimiento, los porcentajes de asignaciones correctas logradas por los métodos discriminantes son bajos para promover la utilización de este método para la determinación del sexo en restos esquelizados.

También pudo observarse que las configuraciones de puntos que fueron analizadas con el método de BE para el deslizamiento de los *semilandmarks* tuvieron una leve ventaja en los porcentajes de asignaciones correctas sobre el método de mínimas distancias *Procrustes* (D) en el análisis de la ECM. El método BE produce mayores diferencias entre grupos, aunque éstas no siempre sean interpretables en términos biológicos; el uso del método D permite detectar mejor las diferencias de contornos entre especímenes con baja variación (Pérez *et al.* 2006). En cambio, para el estudio de casos como el aquí presentado, donde se incluyeron individuos de diferentes edades y en el que el objetivo es describir la variación dimórfica, el método BE captura múltiples sentidos de la variación en forma y permite una mejor observación gráfica de la misma.

La metodología utilizada en este trabajo permitió describir las características del dimorfismo sexual en ilion infantil en muestras provenientes de diferentes poblaciones y con edades desde el periodo fetal hasta los 16 años. Se definieron puntos anatómicos utilizados para la descripción de ilion de individuos en desarrollo y también se detallaron las configuraciones más adecuadas para la determinación del sexo a partir de imágenes digitales estandarizadas. Aunque no se alcanzó una proporción de asignaciones correctas superior a 75% que habilite totalmente la utilización de estos criterios como método para la determinación del sexo en muestras arqueológicas o forenses (Saunders 2008), la profundización del estudio de las variaciones observadas con una metodología homogénea que permite comparar resultados autoriza la estimación de las variaciones entre poblaciones tanto como las variaciones debidas al crecimiento y, probablemente, determinar el sexo con mayor certeza en casos en los cuales no se cuente con muestras de referencia.

## Referencias

- Alemán, I., J. Irurita, A. R. Valencia, A. Martínez, S. López-Lázaro, J. Viciano, M. C. Botella (2012). Brief communication: The Granada osteological collection of identified infants and young children. *American Journal of Physical Anthropology*, 149 (4), 606-610.
- Blake, K. (2011). An investigation of the sex determination from subadult pelvis: A morphometric analysis. Tesis. Pittsburgh: University of Pittsburgh. Disponible en <http://d-scholarship.pitt.edu/7899/> [consulta: 3 de febrero de 2018].
- Bookstein, F. (1997a). Landmark methods for forms without landmarks: Morphometrics of group differences in outline shape. *Medical Image Analysis*, 1 (3), 225-243.
- Bookstein, F. (1997b). *Morphometric tools for landmark data: Geometry and biology*. Cambridge: Cambridge University Press.

- Boucher, B. (1957). Sex differences in the foetal pelvis. *American Journal of Physical Anthropology*, 15 (4), 581-600.
- Bryman, A. y D. Cramer (2011). *Quantitative Data Analysis with IBM SPSS 17, 18 and 19*. London: Routledge.
- Bruzek, J. (2002). A method for visual determination of sex, using the human hip bone. *American Journal of Physical Anthropology*, 117 (2), 157-168.
- Buikstra, J. E. y D. H. Ubelaker (1994). *Standards for data collection from human skeletal remains*. Fayetteville: Arkansas Archeological Survey Research Series.
- Cardoso, H. F. V. (2006). Brief communication: The collection of identified human skeletons housed at the bocage museum (National Museum of Natural History), Lisbon, Portugal. *American Journal of Physical Anthropology*, 129 (2), 173-176.
- Christensen, A. M., N. V. Passalacqua y E. J. Bartelink. (2014). *Forensic anthropology*. San Diego: Academic Press.
- Coleman, W. H. (1969). Sex differences in the growth of the human bony pelvis. *American Journal of Physical Anthropology*, 31 (2), 125-152.
- Coqueugniot, H. y T. D. Weaver. (2007). Brief communication: Infracranial maturation in the skeletal collection from Coimbra, Portugal: New aging standards for epiphyseal union. *American Journal of Physical Anthropology*, 134 (3), 424-437.
- Estévez, E. J., S. López-Lázaro, C. López-Morago, I. Alemán y M. C. Botella (2017). Sex estimation of infants through geometric morphometric analysis of the ilium. *International Journal of Legal Medicine*. DOI: 10.1007/s00414-017-1659-6.
- Falissard, B. (2012). Package 'psy' version 1.1 *Various procedures used in psychometry*.
- Fazekas, I. G. y Kósa, F. (1978). *Forensic foetal osteology*. Budapest: Akademiai Kiadó Publishers.
- Ferembach, D., I. Schwindezy y M. Stoukal (1979). Raccomandazioni per la determinazione dell'età e del sesso sullo scheletro. *Rivista di Antropologia. Pubblicazione dell'Istituto Italiano di Antropologia*, 60, 5-51.
- García-Mancuso, R. y P. N. González (2013). Reconocimiento de rasgos dimórficos en ilion infantil mediante el uso de morfometría geométrica. *Revista Ciencias Morfológicas*, 15 (1), 1-11.
- Gómez-Valdés, J. A., M. Quinto-Sánchez, A. Menéndez Garmendia, J. Veleminska, G. Sánchez-Mejorada y J. Bruzek (2012). Comparison of methods to determine sex by evaluating the greater sciatic notch: visual, angular and geometric morphometrics. *Forensic Science International*, 221(1-3), 156.e1-156.e7.
- González Martín, A. (1999). *Infancia y adolescencia en la murcia musulmana. Estudio de restos óseos*. Tesis. Madrid: Universidad Autónoma de Madrid.
- Disponible en <https://repositorio.uam.es/handle/10486/3195> [consulta: mayo de 2018].
- González, P. N., V. Bernal, S. I. Pérez y G. Barrientos (2007). Analysis of dimorphic structures of the human pelvis: its implications for sex estimation in samples without reference collections. *Journal of Archaeological Science*, 34 (10), 1720-1730. DOI: 10.1016/j.jas.2006.12.013.
- González, P. N., V. Bernal y S. I. Pérez (2009). Geometric morphometric approach to sex estimation of human pelvis. *Forensic Science International*, 189 (1), 68-74.
- Guatelli-Steinberg, D. y J. Boyce (2012). The postnatal endocrine surge and its effects on subsequent sexual growth. En V. R. Preedy (ed.), *Handbook of growth and growth monitoring in health and disease* (pp. 663-680). New York: Springer.
- Gunz, P. y P. Mitteroecker (2013). *Semilandmarks: A method for quantifying curves and surfaces*. *Hystrix, the Italian Journal of Mammalogy*, 24 (1), 103-109.
- Hair, J. F., R. E. Anderson, R. L. Tatham y W. C. Black (1995). *Multivariate data analysis*. 4th Edition New Jersey: Prentice Hall.
- Hammer, Ø., D. Harper y P. Ryan (2001). Past: Paleontological statistics software package for education and data analysis. *Palaeontologia Electronica*, 4 (1), art. 4, 9pp.
- Holcomb, S. M. y L. W. Konigsberg (1995). Statistical study of sexual dimorphism in the human fetal sciatic notch. *American Journal of Physical Anthropology*, 97 (2), 113-125.
- Huseynov, A., C. P. E. Zollkofer, W. Coudyzer, D. Gascho, C. Kellenberger, R. Hinzpeter y M. S. Ponce de León (2016). Developmental evidence for obstetric adaptation of the human female pelvis. *Proceedings of the National Academy of Sciences*, 113 (19), 5227-5232.
- Irurita Olivares, J. e I. Alemán Aguilera (2016). Validation of the sex estimation method elaborated by Schutkowski in the Granada osteological collection of identified infant and young children: analysis of the controversy between the different ways of analyzing and interpreting the results. *International Journal of Legal Medicine*, 130 (6), 1623-1632.
- Jansson, J.-O., S. Ekberg, O. Isaksson, A. Mode y J. A. N. Å. Gustafsson (1985). Imprinting of growth hormone secretion, body growth, and hepatic steroid metabolism by neonatal testosterone. *Endocrinology*, 117 (5), 1881-1889.
- Klingenberg, C. P. (2011). Morphoj: An integrated software package for geometric morphometrics. *Molecular Ecology Resources*, 11 (2), 353-357.
- Luna, L., C. Aranda y J. Suby (2014). Hacia la generación de un protocolo consensuado de relevamiento en bioarqueología. Resultados, avances y discusiones del primer taller nacional de bioarqueología

- y paleopatología. *Intersecciones en Antropología*, 15 (2), 485-489.
- Luna, L. H., C. M. Aranda y A. L. Santos (2017). New method for sex prediction using the human non-adult auricular surface of the ilium in the collection of identified skeletons of the University of Coimbra. *International Journal of Osteoarchaeology*, 27 (5), 898-911 DOI: 10.1002/oa.2604.
- Majó, T. (1996). Réflexions méthodologiques liées à la diagnose sexuelle des squelettes non-adultes. *Bulletins et Mémoires de la Société d'anthropologie de Paris*, 8 (3), 481-490.
- Mays, S. (2013). A discussion of some recent methodological developments in the osteoarchaeology of childhood. *Childhood in the Past*, 6 (1), 4-21.
- Mitteroecker, P., y F. Bookstein (2011). Linear discrimination, ordination, and the visualization of selection gradients in modern morphometrics. *Evolutionary Biology*, 38 (1), 100-114.
- Mokrane, F.-Z., F. Dedouit, S. Gellée, N. Sans, H. Rousseau, D. Rougé y N. Telmon (2013). Sexual dimorphism of the fetal ilium: a 3D geometric morphometric approach with multislice computed tomography. *Journal of Forensic Sciences*, 58 (4), 851-858.
- Moore, K. L. y T. V. N. Persaud (2004). *Embriología clínica* (7a edición). Madrid: Elsevier.
- Pérez, S. I., V. Bernal y P. N. González (2006). Differences between sliding semi-landmark methods in geometric morphometrics, with an application to human craniofacial and dental variation. *Journal of Anatomy*, 208 (6), 769-784.
- R Core Team (2013). *R: A language and environment for statistical computing*. Vienna: R Foundation for Statistical Computing.
- Ridley, M. (1995). Pelvic sexual dimorphism and relative neonatal brain size really are related. *American Journal of Physical Anthropology*, 97 (2), 197-200.
- Rissech, C. y A. Malgosa (2005). Ilium growth study: Applicability in sex and age diagnosis. *Forensic Science International*, 147 (2-3), 165-174.
- Rocha, M. A. (1995). *Les collections ostéologiques humaines identifiées du musée anthropologique de l'université de Coimbra* (vol. 13). Coimbra: Universidade de Coimbra, Instituto de Antropologia.
- Rohlf, F. J. y D. Slice (1990). Extensions of the procrustes method for the optimal superimposition of landmarks. *Systematic Biology*, 39 (1), 40-59.
- Rohlf, J. (2010). <http://life.bio.sunysb.edu/morph/soft-dataacq.html> [consultado el 28 de diciembre de 2017].
- Rosenberg, K. R. y J. M. DeSilva (2017). Evolution of the Human Pelvis. *The Anatomical Record*, 300 (5), 789-797.
- Salceda, S., B. Desántolo, R. García-Mancuso, M. Plischuk, G. Prat y A. Inda (2009). Integración y conservación de la colección osteológica "Profesor Doctor Rómulo Lambre": avances y problemáticas. *Revista Argentina de Antropología Biológica*, 11 (1), 133-141.
- Salceda, S. A., B. Desántolo, R. García-Mancuso, M. Plischuk y A. M. Inda (2012). The 'Prof. Dr. Rómulo Lambre' collection: an argentinian sample of modern skeletons. *HOMO*, 63 (4), 275-281.
- Saunders, S. R. (2008). Juvenile skeletons and growth related studies. En M. A. Katzemberg y S. Saunders (eds.), *Biological anthropology of the human skeleton* (2da edición) 117-147. New Jersey: John Wiley & Sons, Inc.
- Scheuer, L. y S. Black (2000). *Developmental juvenile osteology*. London: Academic Press.
- Schutkowski, H. (1993). Sex determination of infant and juvenile skeletons: I. Morphognostic features. *American Journal of Physical Anthropology*, 90 (2), 199-205.
- Sheets, H. D., K. Covino, J. Panasiewicz y S. Morris (2006). Comparison of geometric morphometric outline methods in the discrimination of age-related differences in feather shape. *Frontiers in Zoology*, 3 (1), 15.
- Slice, D. (2005). Modern morphometrics. En D. Slice (ed.), *Modern morphometrics in physical anthropology* (pp. 1-45). New York: Kluwer.
- Solow, A. R. (1990). A Randomization Test for Misclassification Probability in Discriminant Analysis. *Ecology*, 71 (6), 2379-2382.
- Spradley, M. K. y R. L. Jantz (2011). Sex estimation in forensic anthropology: skull versus postcranial elements. *Journal of Forensic Sciences*, 56 (2), 289-296.
- Steyn, M., E. Pretorius y L. Hutten (2004). Geometric morphometric analysis of the greater sciatic notch in south africans. *HOMO*, 54 (3), 197-206.
- Stoukal, M., Ferembach, D. y Schwindezy, I. (1980). Recommendations for age and sex diagnoses of skeletons. *Journal of Human Evolution*, 9 (7), 517-549.
- Sutter, R. C. (2003). Nonmetric subadult skeletal sexing traits: I. A blind test of the accuracy of eight previously proposed methods using prehistoric known-sex mummies from northern Chile. *Journal of Forensic Sciences*, 48 (5), 1-9.
- Velemínská, J., V. Krajíček, J. Dupej, J. A. Gómez-Valdés, P. Velemínský, A. Šefčáková, J. Pelikán, G. Sánchez-Mejorada y J. Brůžek (2013). Technical note: Geometric morphometrics and sexual dimorphism of the greater sciatic notch in adults from two skeletal collections: the accuracy and reliability of sex classification. *American Journal of Physical Anthropology*, 152 (4), 558-565.
- Verbruggen, S. W. y N. C. Nowlan (2017). Ontogeny of the human pelvis. *The Anatomical Record*, 300 (4), 643-652.
- Vlak, D., M. Roksandic. y M. A. Schillaci (2008). Greater sciatic notch as a sex indicator in juveniles.

- American Journal of Physical Anthropology*, 137 (3), 309-315.
- Volpato, V. (2008). Morphogenèse de l'endostructure osseuse de l'ilion humain. *Comptes Rendus Palevol*, 7 (7), 463-471.
- Warrener, A. G., K. L. Lewton, H. Pontzer y D. E. Lieberman (2015). A wider pelvis does not increase locomotor cost in humans, with implications for the evolution of childbirth. *PLoS ONE*, 10 (3), e0118903.
- Weir, J. P. (2005). Quantifying test-retest reliability using the intraclass correlation coefficient and the SEM. *Journal of Strength and Conditioning Research*, 19 (1), 231-240.
- Wells, J. C. K., J. M. DeSilva y J. T. Stock (2012). The obstetric dilemma: an ancient game of russian roulette, or a variable dilemma sensitive to ecology? *American Journal of Physical Anthropology*, 149 (S55), 40-71.
- White, T. D., M. T. Black y P. A. Folkens (2012). *Human osteology*. San Diego: Academic Press.
- Wilson, L., H. F. V. Cardoso, L. T. Humphrey (2011). On the reliability of a geometric morphometric approach to sex determination: a blind test of six criteria of the juvenile ilium. *Forensic Science International*, 206 (1-3), 35-42.
- Wilson, L., R. Ives, H. F. V. Cardoso y L. T. Humphrey (2015). Shape, size, and maturity trajectories of the human ilium. *American Journal of Physical Anthropology*, 156 (1), 19-34.
- Wilson, L., N. MacLeod y L. T. Humphrey (2008). Morphometric criteria for sexing juvenile human skeletons using the ilium. *Journal of Forensic Sciences*, 53 (2), 269-278.
- Zelditch, M. L., D. L. Swiderski, H. D. Sheets, W. L. Fink (2004). *Geometric Morphometrics for Biologists: A Primer*. Nueva York y Londres: Elsevier Science.