

# Revista Internacional de Antropología y Odontología Forense



## *International Journal of Forensic Anthropology and Odontology*

Asociación Española de Antropología y Odontología Forense

Volumen. 3 | N°1 | Abril 2020



► **DESARTICULACIÓN, CONSUMO  
Y MARCAS EN CADÁVERES  
HUMANOS PRODUCIDAS POR  
CARNÍVOROS:**

**UN ESTUDIO COMPARATIVO  
CON CASOS FORENSES DEL  
CENTRO-OESTE DE ARGENTINA.**

Mansegosa D. A.

Marchiori J. I. | Giannotti P. S.

► **IDENTIFICACIÓN HUMANA POR  
MEDIOS ODONTOLÓGICOS Y LA  
APLICACIÓN BIOQUÍMICA DEL  
DIENTE COMO MUESTRA.**

Adserias-Garriga J | C. Zapico S.

► **LA MUERTE DEL GENERAL PRIM.  
ESTUDIO HISTÓRICO Y  
MÉDICO LEGAL.**

Dorado Fernández E.

Carrillo Rodríguez M. F.

Sánchez Sánchez J. A.

Anadón Baselga M. J.. | Pera Bajo F

Perea Pérez B.

REVISTA INTERNACIONAL DE ANTROPOLOGÍA Y ODONTOLOGÍA FORENSE.  
International Journal of Forensic Anthropology and Odontology.

La Asociación Española de Antropología y Odontología Forense (AEAOF) se fundó en 2006 en Madrid y está registrada en el Registro Nacional de Asociaciones de España con el número 587299. Realiza desde entonces una vez al año una reunión científica y está integrada hasta 2019 por 136 miembros. La actual Junta Directiva esta formada por Fernando Serrulla (Presidente), Inmaculada Alemán (Vicepresidenta de Antropología), Stella Martin (Vicepresidenta de Odontología), Ignasi Galtés (Secretario), Almudena García-Rubio (Tesorera) y María Benito (Vocal). La AEAOF mantiene activa una web ([www.aeaf.com](http://www.aeaf.com)) donde se aloja esta revista y tiene su dirección postal en la Unidad de Antropología Forense. Hospital de Verín 32600 Verín (Ourense).

EDITA:  
Asociación Española de Antropología y Odontología Forense.  
Unidad de Antropología Forense. Hospital de Verín  
32600 Verín (Ourense)

La Revista Internacional de Antropología y Odontología Forense es una revista Open Access (OA) que comparte el Copyright con los autores: cada autor con respecto a su trabajo y el editor con respecto a la revista en sí misma.

La revista se adhiere a los principios y procedimientos dictados por el Committee on Publication Ethics (COPE)  
[www.publicationethics.org](http://www.publicationethics.org)



©Asociación Española de Antropología y Odontología Forense.

ISSN 2603-6797.

Maquetación: Fernando Salgado Iglesias.

---



**Revista Internacional de Antropología y Odontología Forense**  
***International Journal of Forensic Anthropology and Odontology***

La Revista Internacional de Antropología y Odontología Forense, es el órgano de expresión oficial de la Asociación Española de Antropología y Odontología Forense.

**Director de la revista.**

Presidente de la AEAOF

Fernando Serrulla

**Comité Editorial.**

*Editor Jefe*

Miguel Botella

(Universidad de Granada)

*Editores asociados.*

Inmaculada Alemán

(Universidad de Granada)

Stella Martin de las Heras

(Universidad de Granada)

Francisco Etxeberria

(Universidad del País Vasco)

José Antonio Sanchez

(Universidad Complutense de Madrid)

Morris Tindball Binz

(Comité Internacional de la Cruz Roja)

*Redactor Jefe.*

Joan Viciano

(Universidad de Granada España, Universidad de Chieti-Pescara- Italia).

*Secretarios de Redacción.*

Cristina Amaya Ferrer (Instituto de Medicina Legal de Catalunya, Tarragona), Silvia Carnicero (Instituto de Medicina Legal de Cantabria, Santander) Gonçalo Carnim (Instituto Nacional de Medicina Legal de Portugal, Coimbra) Alexandra Muñoz (Universidad Complutense de Madrid) Valeriano Muñoz (Instituto de Medicina Legal de Toledo) Fernando Rodes Lloret (Instituto de Medicina Legal de Alicante) Antía Simón (Instituto Nacional de Medicina Legal de Portugal, Oporto).

### **Consejo Editorial.**

José Pablo Baraybar (Equipo Peruano de Antropología Forense), Alan Briem Stamm (Universidad de Buenos Aires, Argentina), Teresa Cabellos (Instituto Nacional de Toxicología y Ciencias Forenses), Cristina Cattaneo (Presidenta Sociedad Europea de Antropología Forense), Eugenia Cunha (Universidad de Coimbra, Portugal), Luis Fondebrieder (Equipo Argentino de Antropología Forense), Gabriel Fonseca (Sociedad de Odontostomatólogos Forenses Iberoamericanos), Anahí Ginarte (Equipo Argentino de Antropología Forense Argentina), Ana Hospital Rivas (Instituto de Medicina Legal de Catalunya, Girona), Marisol Intriago Leiva (Servicio Médico Legal, Chile, Amparo Jiménez (Instituto Nacional de Toxicología y Ciencias Forenses) Madrid, Norberto López Ramos (Cuerpo Médico Forense, Argentina), Esther Mora (Sociedad de Odontostomatólogos Forenses Iberoamericanos), Georgina Pacheco (Universidad de Costa Rica, Costa Rica), Roberto Parra (Presidente Asociación Latinoamericana de Antropología Forense), Vilma Pinchi (International Organization for Forensic Odonto-Stomatology), Joao Pinheiro (Instituto Nacional de Medicina Legal de Portugal), Angel J Reyes (Escuela de Antropología, Universidad Central de Venezuela), Claudia Rivera (Fundación Antropología Forense de Guatemala), César Sanabria Medina (Instituto Nacional de Medicina Legal y Ciencias Forenses, Colombia), Lorena Valencia Caballero (Universidad Nacional Autónoma de México), Cruz Valero (Instituto Nacional de Toxicología y Ciencias Forenses, Madrid).

### **Comité Científico.**

María Benito (Universidad Complutense de Madrid), Santiago Crespo (Instituto de Medicina Legal de Catalunya), Enrique Dorado (Instituto Anatómico Forense de Madrid), Ignasi Galtés (Instituto de Medicina Legal de Catalunya, Barcelona), Elisa García Prósper (Grupo Paleolab, Valencia), Almudena García-Rubio (Universidad Autónoma de Madrid), Elena Labajo (Universidad Complutense de Madrid), Concha Magaña (Instituto Anatómico Forense de Madrid), Assumpció Malgosa (Universidad Autónoma de Barcelona), Bernardo Perea (Escuela de Medicina Legal de Madrid), Manuel Polo (Instituto de Medicina Legal de Valencia), Luis Ríos (Museo de Ciencias Naturales de Madrid), Mercedes Salado (Equipo Argentino de Antropología Forense), Mercè Subirana (Instituto de Medicina Legal Catalunya, Barcelona) Aurora Valenzuela (Universidad de Granada).

### **Características generales.**

1. Revista en español sobre Antropología y Odontología Forense que acepta artículos también en inglés y portugués y que aspira a reunir las experiencias y los trabajos de investigación de investigadores, profesionales y expertos en Antropología y Odontología Forense del ámbito iberoamericano, así como a convertirse en un foro de encuentro y discusión científica. Se pretende editar inicialmente 1 ó 2 números al año.
2. Revista que se edita sólo de forma *on line*, descargable gratuitamente e incluida en la Plataforma Open Access de Revistas Científicas Españolas y Latinoamericanas del Centro Superior de Investigaciones Científicas. La revista estará alojada en la web de la AEAOF y seguirá el protocolo OAI-PMH (Open Access Initiative-Protocol for Metadata Harvesting) a fin de estar incluida en múltiples bases de datos y catálogos internacionales.
3. Revista editada por la Asociación Española de Antropología y Odontología Forense.
4. El Consejo Editorial tendrá esencialmente funciones consultivas y está abierto a la incorporación de otros profesionales destacados de la Antropología y Odontología Forense del mundo.
5. La Secretaría de Redacción tiene funciones de gestión de la revista.
6. El Comité Científico está formado por destacados miembros de la Antropología y Odontología Forense a nivel mundial y podrán incorporarse más expertos propuestos por el Consejo Editorial.

## Información para los autores

1. Las personas interesadas en remitir un artículo para su publicación deberán registrarse a través de la web de la Asociación Española de Antropología y Odontología Forense (pestaña REVISTA) y seguir las instrucciones que aparecen en el programa para subir los diferentes archivos.
2. Cada trabajo remitido para su publicación será revisado por dos revisores independientes que conocerán el trabajo a publicar de forma totalmente anónima ('peer review'). La decisión de publicación será del Secretario de Redacción correspondiente oída la opinión de los revisores.
3. Los trabajos serán publicados según las recomendaciones del Comité Internacional de Editores de Revistas Médicas, Normas Vancouver (<http://www.icmje.org>). La bibliografía deberá estar referenciada según Normas Vancouver.
4. La revista incluirá las siguientes secciones: EDITORIAL, ORIGINALES, REVISIONES, PRESENTACION DE CASOS, INFORMES DE ANTROPOLOGIA Y ODONTOLOGIA FORENSE, ANTROPOLOGIA Y ODONTOLOGIA FORENSE PRACTICA Y EN IMÁGENES e INFORMACION DE INTERÉS PARA LA ANTROPOLOGIA FORENSE IBEROAMERICANA (Cursos, Congresos, Ofertas de Trabajo, Formación,...). Podrán existir números monográficos.

EDITORIAL: Es un texto que podrá redactar alguien del Consejo Editorial o bien quien éste encargue sobre temas de actualidad o debate.

ORIGINALES: Se considerarán 'Originales' aquellas investigaciones originales en Antropología u Odontología Forense como estudios experimentales, Trabajos Fin de Grado o Master, Resumen de Tesis Doctorales, etc... Tendrán una extensión máxima de unas 20 páginas incluida la bibliografía.

REVISIONES: Se consideran 'Revisiones' aquellos estudios de revisión bibliográfica sobre uno o varios temas de interés. Tendrán una extensión máxima de 20 páginas incluida la bibliografía.

PRESENTACION DE CASOS: Se podrán presentar casos de forma breve con un máximo de 2 páginas de texto (incluida bibliografía) y 3 páginas de fotografías.

INFORMES DE ANTROPOLOGIA Y ODONTOLOGIA FORENSE: En esta sección se podrán presentar directamente informes de casos, aunque los autores se responsabilizarán: 1º) De que el caso esté archivado judicialmente o tenga sentencia firme y 2º) Que en el texto y las fotos se respeten los derechos a la intimidad, al honor y la propia imagen de las víctimas. Los informes enviados a publicar podrán ser limitados en su publicación por razones no científicas atendiendo a las peculiaridades del caso. En estas situaciones el Consejo Editorial comunicara al autor/es los motivos de la limitación. Los informes en principio no tendrán limitación de páginas ni fotografías aunque el Consejo Editorial se reserva negociar con el/los autor/es la extensión.

ANTROPOLOGIA Y ODONTOLOGIA FORENSE EN IMÁGENES: Se trata de una sección en la que se podrán exponer de forma muy resumida y gráfica aspectos de interés en Antropología u Odontología Forense. Tendrán un texto breve (máximo 250 palabras) y las imágenes que se consideren necesarias hasta un máximo de 5 páginas.

NOTICIAS DE INTERES: Se podrá incluir todo tipo de información que pueda tener interés para los lectores en relación con la Antropología y Odontología Forenses.

BIBLIOGRAFIA: En todas las secciones deberá existir un apartado final de bibliografía de acuerdo con las normas Vancouver. Las referencias bibliográficas listadas al final aparecerán todas en el texto ordenadas según orden de aparición y entre corchetes (por ejemplo: [4]) al tamaño de la letra que se escribe.

5. MANUSCRITO: Los autores deberán tener en cuenta lo siguiente: El manuscrito deberá enviarse completo en Word con TITULO (en español en inglés), AUTORES (Apellidos y Nombre, indicando la filiación de cada uno de ellos), RESUMEN con PALABRAS CLAVES (en castellano e inglés), MANUSCRITO con IMÁGENES Y TABLAS situadas en el texto cerca de su referencia y BIBLIOGRAFIA en normas Vancouver. Será necesario enviar las imágenes y figuras por separado con calidad suficiente (no inferior a 200 ppp) así como las tablas que deberán ser incluidas en hojas separadas.



# ÍNDICE

EDITORIAL .....	5
1. DESARTICULACIÓN, CONSUMO Y MARCAS EN CADÁVERES HUMANOS PRODUCIDAS POR CARNÍVOROS: UN ESTUDIO COMPARATIVO CON CASOS FORENSES DEL CENTRO-OESTE DE ARGENTINA. <i>DISLOCATION, CONSUMPTION AND MARKS IN HUMAN BODIES PRODUCED BY CARNIVORES: A COMPARED STUDY WITH FORENSIC CASES OF THE CENTRAL-WEST OF ARGENTINA.</i> Mansegosa D. A., Marchiori J. I. y Giannotti P. S.....	6
2. IDENTIFICACIÓN HUMANA POR MEDIOS ODONTOLÓGICOS Y LA APLICACIÓN BIOQUÍMICA DEL DIENTE COMO MUESTRA. <i>HUMAN IDENTIFICATION BY ODONTOLOGICAL METHODS AND THE BIOCHEMICAL APPLICATION OF THE TOOTH AS A SAMPLE</i> Adserias-Garriga J., C. Zapico S.....	17
3. LA MUERTE DEL GENERAL PRIM. ESTUDIO HISTÓRICO Y MÉDICO LEGAL. <i>PRIM'S DEATH. HISTORICAL AND MEDICO-LEGAL SURVEY.</i> Dorado Fernández E., Carrillo Rodríguez M. F., Sánchez Sánchez J. A., Anadón Baselga M. J., Pera Bajo F., Perea Pérez B. ....	31



## Editorial

### PANDEMIA.

Un nuevo número de la Revista Internacional de Antropología y Odontología Forense sale a flote en medio de la mayor crisis de salud pública jamás conocida en el mundo. A pesar de que el contador de víctimas parece no tener fin la actividad humana sigue en los domicilios de los ciudadanos y también en la mente de los profesionales que -como en este número- aportan su conocimiento y experiencia. Este iba a ser un número dedicado a la Odontología Forense, pero no lo hemos conseguido. En cualquier caso es un número excepcional por los tres brillantes trabajos que publicamos:

El interesante estudio de Joe Adserías y Sara Zapico nos recuerda la ineludible necesidad del trabajo multidisciplinar en el mundo superespecializado en el que vivimos. Aprenderemos las novedosas aportaciones de la biología y la bioquímica en los procesos de identificación humana.

El trabajo de Mansegosa, Marchiori y Giannotti nos trae desde Argentina un detallado trabajo de tafonomía muy interesante en relación a los casos más frecuentemente hallados en el ámbito judicial de la Antropología Forense: los restos óseos humanos diseminados por carnívoros. Nos ayudará a entender e interpretar lesiones y a diferenciar lo que es y no es de interés forense.

Por último del brillante trabajo de Enrique Dorado y colegas, tenemos que decir que nos sentimos honrados de que sea ésta revista la que difunda el necesario debate sobre la autopsia a los restos del General Prim, tras la controvertida y polémica primera autopsia. Este es uno de los objetivos principales de esta revista: servir al debate científico sereno alejados de los enfrentamientos personales que en nada contribuyen al descubrimiento de la verdad material que siempre buscamos.

Gracias a todos por ayudarnos a mantener viva esta revista.

Cuidaros mucho, mucha suerte y que disfrutéis del número.

En Verín (Ourense) a 20 de marzo de 2020.

Fernando Serrulla.

Presidente de la AEOAF.



**ORIGINAL**

# Desarticulación, consumo y marcas en cadáveres humanos producidas por carnívoros: un estudio comparativo con casos forenses del centro-oeste de Argentina.

DISLOCATION, CONSUMPTION AND MARKS IN HUMAN BODIES PRODUCED BY CARNIVORES: A COMPARED STUDY WITH FORENSIC CASES OF THE CENTRAL-WEST OF ARGENTINA.

Mansegosa D. A.<sup>1,2,3</sup>, Marchiori J. I.<sup>2,3</sup> y Giannotti P. S.<sup>1,2,3</sup>

1 Consejo Nacional de Investigaciones Científicas y Técnicas (CONICET).

2 Instituto de Arqueología y Etnología, Facultad de Filosofía y Letras, Universidad Nacional de Cuyo.

3 Cuerpo Médico Forense y Criminalístico, Ministerio Público Fiscal de Mendoza.

**RESUMEN:** En este trabajo se presenta, desde una perspectiva tafonómica, el estudio de cinco casos forenses de cadáveres humanos consumidos por carnívoros, hallados al aire libre en la provincia de Mendoza (Argentina). Para ello se describe la preservación ósea diferencial, la desarticulación, meteorización, marcas y fracturas producidas por los carnívoros y sus implicaciones en la reconstrucción del perfil osteobiográfico, evaluación de la causa de muerte e identificación. Además, se comparan los intervalos postmortem establecidos por los estudios entomológicos con el estimado a partir del grado de desarticulación. Finalmente, se discute la importancia de la participación de personal especializado en el lugar del hecho para una recuperación de la evidencia en estos escenarios tan complejos originados por procesos de dispersión, desarticulación y fragmentación como consecuencia del carroñeo.

**PALABRAS CLAVE:** Tafonomía forense, Carnívoros, Consumo, Intervalo Postmortem, Argentina.

**ABSTRACT:** This paper presents, from a taphonomic perspective, the study of five forensic cases of human bodies scavenging by carnivores, found outdoors in the province of Mendoza (Argentina). For this, bone survival, disarticulation, weathering, marks and fractures produced by carnivores and their implications in the reconstruction of the osteobiographical profile, evaluation of the cause of death and identification are described. In addition, the postmortem intervals established by entomological studies are compared in relation to that estimated from the degree of disarticulation. Finally, is discussed the importance of the participation of specialized personnel in the place of the fact for a recovery of the evidence in these complex situations originated by processes of dispersion, disarticulation and fragmentation as a consequence of scavenging.

**KEY WORDS:** Forensic Taphonomy, Carnivores, Consumption, Postmortem Interval, Argentina.

**CONTACTO:** Dra. Daniela Mansegosa. Facultad de Filosofía y Letras (Ciudad Universitaria, Parque Gral. San Martín s/n, Ciudad de Mendoza (Argentina). CP 5500. E-mail: alitmansegosa@gmail.com

## 1. INTRODUCCIÓN.

La tafonomía es un campo de estudio que comenzó a ser incorporado a la investigación forense a partir de los años 80, con el fin de comprender los agentes y procesos que intervienen después de la muerte de un individuo [1,2]. De todos los factores que inciden en los cadáveres humanos, el carroñeo es uno de los más observados en los cuerpos hallados en superficie (ya sea a la intemperie o en residencias con animales domésticos), contribuyendo a la destrucción de los restos y de las evidencias asociadas en contextos forenses. En este sentido, la evaluación de los patrones de consumo, desarticulación y dispersión de cadáveres, generado por animales carroñeros, resulta de utilidad

durante las tareas de recuperación de los restos en el lugar de hallazgo, así como también en la interpretación de las modificaciones pre, peri y postmortem y de los elementos ausentes [3-8]. Adicionalmente, la consideración de estos factores aporta información para la reconstrucción de los hechos y de escenarios postmortem desconocidos [9].

A nivel mundial son abundantes las investigaciones forenses en esta temática [10, 11, 12]. Relacionadas con modelos de consumo de partes y desarticulación de cadáveres [6,13], con la caracterización de patrones de marcas en huesos y tejido blando con sellos tafonómicos distintivos [6,8,14,15], con la evaluación de la acción de depredadores en entierros poco profundos [16] y con el traslado desde el lugar original



de deposición del cuerpo y la reconcentración de los restos en otros lugares [4], entre otros aspectos. Sin embargo, no existen referencias regionales para este tipo de casos, con la excepción de la investigación de Martin [17] quien, a partir de 5 casos arqueológicos de restos humanos de períodos tardíos en Patagonia Austral, vinculó las disciplinas forense y arqueológica. Dicha investigación dió como resultado un exhaustivo estudio tafonómico de cada uno de los casos para discutir la desarticulación y dispersión, el consumo de tejidos blandos y el patrón de marcas realizadas sobre huesos humanos por parte de los carnívoros (zorros, perros y roedores) [17].

El objetivo de este trabajo es presentar y comparar cinco cadáveres adultos consumidos por carnívoros correspondientes a distintos casos judicializados de la provincia de Mendoza (Argentina) peritados dentro del Área de Antropología Forense del Cuerpo Médico Forense y Criminalístico (Ministerio Público Fiscal de Mendoza) [18]. Para esto se analizan y describen los elementos óseos presentes, la desarticulación y la variación de los patrones de marcas de dientes y fracturas postmortem a nivel del elemento. En todos los casos se discuten los resultados en relación con el intervalo postmortem y el contexto de hallazgo.

## 2. MATERIALES Y MÉTODOS.

Se examinaron los restos óseos de cinco individuos adultos correspondientes a causas judiciales archivadas. Los mismos fueron hallados en tres departamentos (Lavalle, Las Heras y

Luján de Cuyo) ubicados en el norte de la provincia de Mendoza (Argentina). En el momento del hallazgo, se encontraban en superficie y habían sido alterados por carnívoros. Solo uno de ellos fue registrado y levantado por antropólogos forenses (DAM), mientras que el resto de los individuos fueron recuperados por el personal de Policía Científica<sup>1</sup>. Por esta razón, la representación esquelética va a ser más indicador de la técnica de recolección empleada que de la preservación ósea diferencial.

Las tareas de laboratorio comprendieron, en un primer momento, el registro fotográfico completo y la toma de muestras entomológicas y de tejido o hueso para análisis genético. Posteriormente, los restos óseos fueron limpiados y liberados de tejidos blandos cuando estos estaban presentes, así como también de los sedimentos adheridos, cuidando de no generar ningún tipo de marca en la superficie de los mismos. En cada caso, se identificaron los elementos óseos y dentales presentes, se ubicaron en posición anatómica y se efectuaron las determinaciones de sexo y la estimación de la edad al momento de la muerte [19,20]. Para la estimación de la edad se consideró la translucencia apical de la raíz dental [21] y la superficie auricular del ilion [22]. Se calculó la estatura en base a la longitud del fémur [23] y la masa corporal a partir de la cabeza femoral [24]. Se buscaron lesiones pre y perimortem de forma macroscópica y con radioscopia. El intervalo postmortem mínimo (IPM) se pudo estimar sólo en los tres casos que presentaban fauna cadavérica, a partir de análisis entomológico [25,26]. En la tabla 1 se muestran las características de sexo y edad de cada uno, lesiones observadas y contexto del lugar de hallazgo.

	Sexo	Edad estimada (años)	Lesiones perimortem	IPM	Lugar de hallazgo
Caso 1 (C1)	Masculino	25- 45	PAF en cráneo	Desconocido	Peri-urbano
Caso 2 (C2)	Masculino	30- 50	No se observan	Desconocido	Peri-urbano
Caso 3 (C3)	Femenino	15- 30	No se observan	2 meses	Peri-urbano
Caso 4 (C4)	Masculino	18- 20	PAF en cráneo	17 días	Peri-urbano
Caso 5 (C5)	Femenino	25- 40	Trauma en cúbito	1 a 3 meses	Urbano

**Tabla 1.** Composición de la muestra, características de sexo, edad al momento de la muerte, lesiones perimortem observadas, IPM y contexto de hallazgo. Referencia: PAF, trauma por proyectil de arma de fuego.

1 Personal especializado de la policía (del Ministerio de Seguridad de la provincia) y que es convocado a presentarse al lugar del hecho por el Fiscal de turno (del Ministerio Público Fiscal de la provincia) para el registro y la recolección de evidencia o indicios que luego son trasladados a los laboratorios pertinentes (de la misma Policía Científica o del Cuerpo Médico Forense y Criminalístico). Desde abril de 2018, los fiscales están comprometidos por el Ministerio Público Fiscal a solicitar la intervención de antropólogos forenses de la Facultad de Filosofía y Letras (Universidad Nacional de Cuyo) para registrar y levantar los indicios en contextos de hallazgo de cadáveres esqueléticos, parcialmente esqueléticos o carbonizados [20]. Sin embargo, en la práctica no siempre se lleva a cabo esta instrucción por parte de los fiscales y sigue siendo personal de Policía Científica la que interviene, relegando a los antropólogos al análisis estrictamente de laboratorio. Esta situación lentamente se está normalizando.

Previamente a la limpieza, se evaluó y documentó la desarticulación de los elementos recuperados y la presencia de tejidos blandos. Luego, se comparó con la secuencia de cinco estadios de desarticulación generada por cánidos [6,13]. Esta secuencia a su vez permite realizar a los autores una aproximación para proponer IPM en rangos que van de semanas a meses. Así como también permitiría reconstruir la secuencia de desarticulación, donde los elementos más afectados serían los primeros en ser desarticulados. En este sentido, se espera que el orden de mayor a menor intensidad de afectación sea: tórax, miembros superiores, miembros inferiores, columna vertebral y, por último, el cráneo.

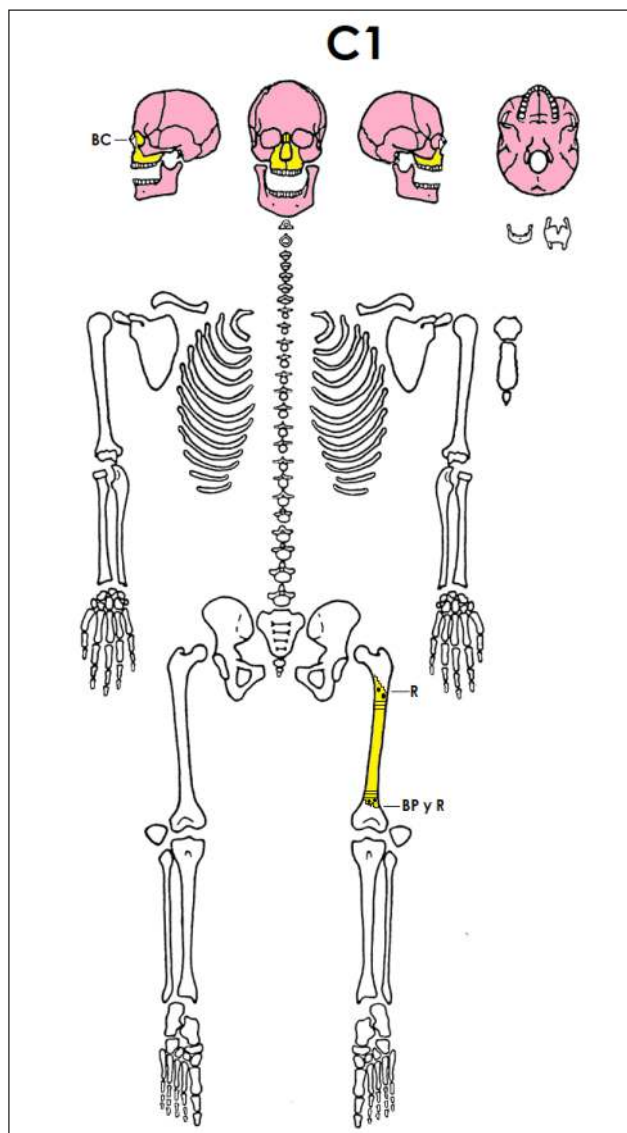
Por otra parte, se realizó un inventario esquelético completo y se documentó el tipo de alteración por cada elemento: A) Grado de completitud, es decir la sección del elemento preservado, teniendo en cuenta una escala creciente: 0 a 25% del hueso (grado 1), 25 al 50% (grado 2), 50 al 75% (grado 3) y 75 al 100% (grado 4); B) estado de meteorización [27]; C) patrón de marcas y consumo producidos por carnívoros indicando el tipo de hueso afectado, la lateralidad y la localización de la afectación [5,6,14], siguiendo la clasificación de Lloveras Roca et al. [28], quienes describen diez tipos de alteraciones en los bordes de los huesos y de las marcas producidas por carnívoros (bordes aplastados, fracturados, crenulados, redondeados y pulidos, depresiones, perforaciones, muescas, arrastres, roído) [28].

### 3. RESULTADOS.

#### 3.1. Resultados por casos.

##### 3.1.1. Caso 1

Corresponde a un individuo masculino con una edad estimada entre 25 y 45 años al momento de la muerte. Los restos óseos recuperados fueron únicamente el cráneo sin mandíbula y la diáfisis del fémur izquierdo (Figura 1).



**Figura 1.** Caso C1. Completitud del individuo, elementos presentes y alteraciones. Referencias: Los elementos coloreados en amarillo son los que presentan señales de carroñeo, los rosados no presentan alteraciones y los blancos están ausentes. BP, borde pulido; BA, borde aplastado; BF, borde fracturado; BC, borde crenulado; R, roído. Las líneas horizontales en la región metafisiaria señalan marcas de arrastre, los círculos en blanco indican perforaciones y los negros depresiones.

La estatura no pudo estimarse debido a la ausencia de estructuras óseas diagnósticas. Presentaba un traumatismo perimortem por arma de fuego en el cráneo (PAF), representado por un orificio de entrada en la región basilar del hueso occipital, y uno de salida en el parietal izquierdo. En cuanto a la meteorización, ambos elementos se encontraban en la etapa 0 descrita por Behrensmeyer [27], es decir que la superficie ósea no presentaba signos de agrietamiento o descamación debido a la exposición a la intemperie. Los

huesos todavía presentaban grasa, algunos escasos ligamentos y tejidos adheridos.

### 3.1.2. Caso 2.

Se trata de un individuo masculino con una edad estimada entre 30 y 50 años. Presentaba el esqueleto casi completo, totalmente desarticulado (Figura 2).

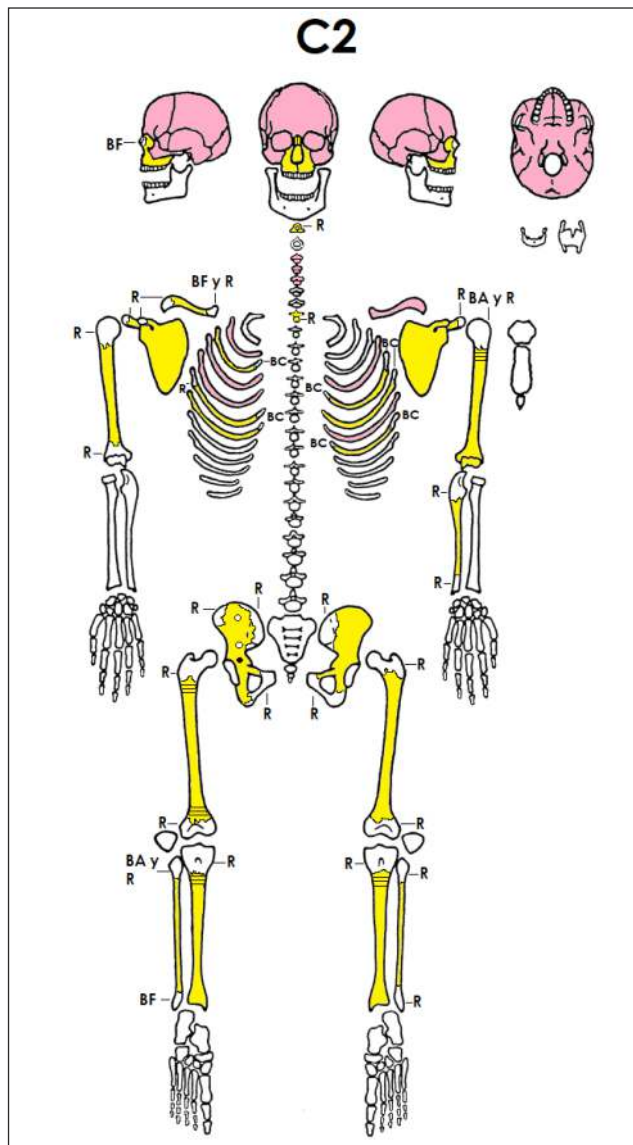


Figura 2. Caso C2. Completitud del individuo, elementos presentes y alteraciones. Referencias: Idem Figura 1.

No se observaron lesiones ni traumatismos perimortem, la estatura no pudo ser calculada debido a la ausencia o mal estado de estructuras diagnósticas y en cuanto a la

ascendencia biológica, fue establecida como de tipo europeo. El esqueleto estaba representado por 32 elementos y fragmentos óseos con una completitud promedio de 75%. Los huesos aún conservaban algunos tejidos blandos (ligamentos) adheridos, tenían grasa ósea, aunque algunos sectores estaban secos y presentaban un color blanquecino, lo que indica una leve meteorización. Los huesos largos de los miembros inferiores tenían restos de sedimento arenoso adherido y marcas de raíces, lo que permite inferir que estuvo enterrado o semienterrado.

### 3.1.3. Caso 3.

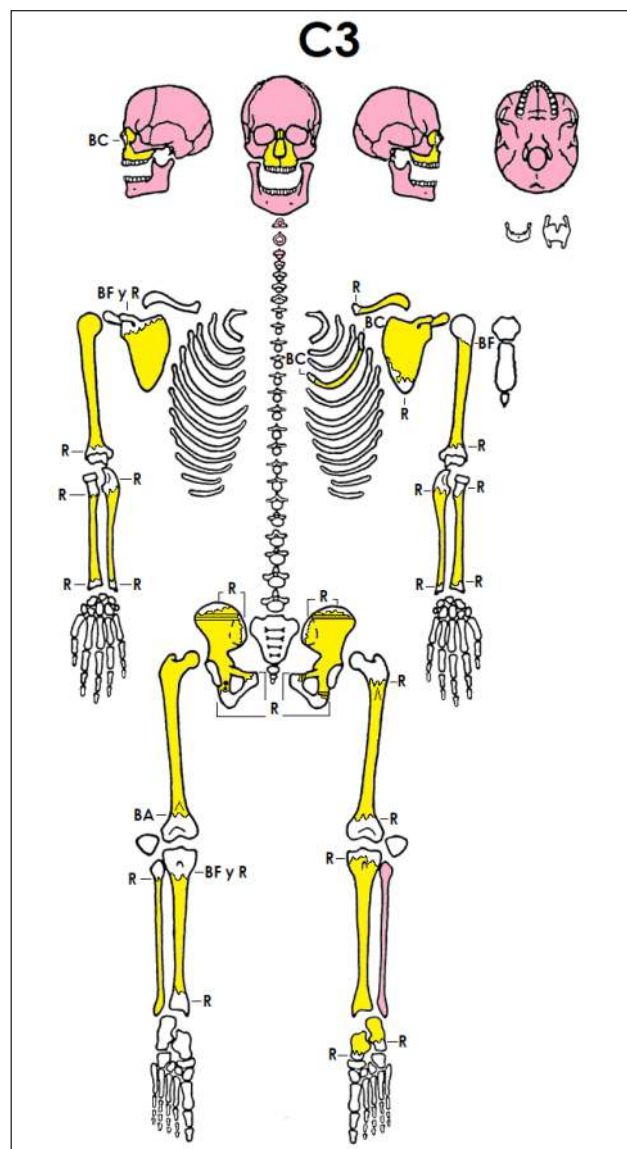


Figura 3. Caso C3. Completitud del individuo, elementos presentes y alteraciones. Referencias: Idem Figura 1.

Consiste en un conjunto de restos óseos hallados en un espacio abierto, periurbano, con vegetación de monte. Los objetos asociados correspondían a la vestimenta del individuo que estaba rasgada y dispersa. Se estableció que se trataba de un individuo de sexo femenino, con una edad estimada entre 15 y 30 años ya que presentaba erupción parcial del tercer molar. Posteriormente, cuando el individuo fue identificado, se confirmó que se trataba de una mujer de 35 años. La estatura calculada fue de  $154 \pm 3$  cm (Figura 3).

Presentaba una anomalía en el frontal definida como metopismo [29]. Sólo 25 elementos y fragmentos óseos fueron recuperados, los cuales tienen una completitud mayor al 75%. Todos los elementos tenían grasa ósea, mientras que algunos restos de tejido blando y ligamentoso. La mayoría de los elementos estaban desarticulados con la excepción de la mandíbula y las primeras dos vértebras cervicales que se encontraban articuladas con el cráneo, así como también, el fémur derecho con el coxal. El cuello quirúrgico del fémur derecho presenta una fractura perimortem que se observó mediante rayos X. La misma fue interpretada como resultado del tironeo producido por los carroñeros. No se observaron patologías ni traumas perimortem asociados con la muerte.

#### 3.1.4. Caso 4.

Se trata de un cuerpo semi-esqueletizado hallado en superficie en un contexto peri-urbano, al aire libre y entre pastizales. Corresponde a un individuo masculino de entre 18 y 20 años de edad, con una estatura de  $173 \pm 4$  cm y con una masa corporal calculada en 77,64 kg promedio (Figura 4).

Presentaba traumatismos perimortem por arma de fuego en el cráneo. Tenía dos orificios de entrada a nivel temporoparietal derecho y un tercer orificio de entrada tangencial en el frontal. Posiblemente, los tres orificios de salida hayan afectado la región temporoparietal izquierda que se encontraba completamente fracturada y no se pudo reconstruir. El cuerpo estaba parcialmente articulado con abundante presencia de tejidos blandos (piel y músculo) a nivel del rostro, brazo derecho, espalda y columna vertebral. Mientras que los miembros inferiores, antebrazos y pelvis estaban desarticulados y libres de tejido con excepción de algunos restos ligamentosos. Todos los huesos presentaban grasa ósea y no estaban meteorizados. La mayoría de los huesos que estaban presentes tenían más del 75% de completitud.

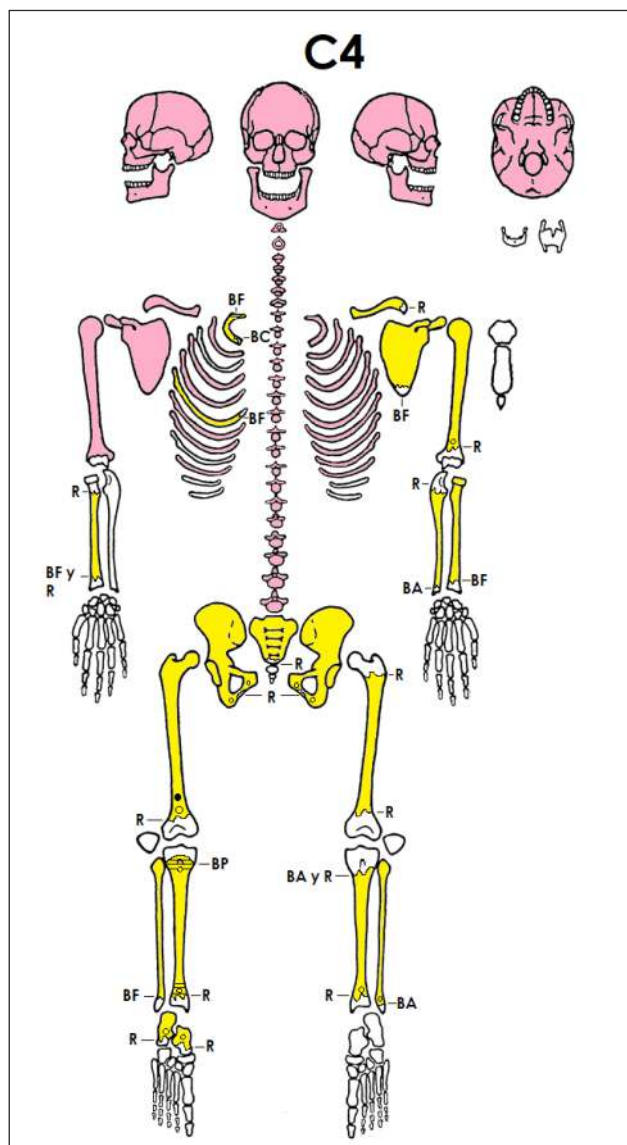


Figura 4. Caso C4. Completitud del individuo, elementos presentes y alteraciones. Referencias: Idem Figura 1.

#### 3.1.5. Caso 5.

Se trata de los restos óseos de una mujer con una edad entre 25 a 40 años. La estatura y la masa corporal no pudieron ser estimadas debido a la ausencia de elementos diagnósticos completos (Figura 5).

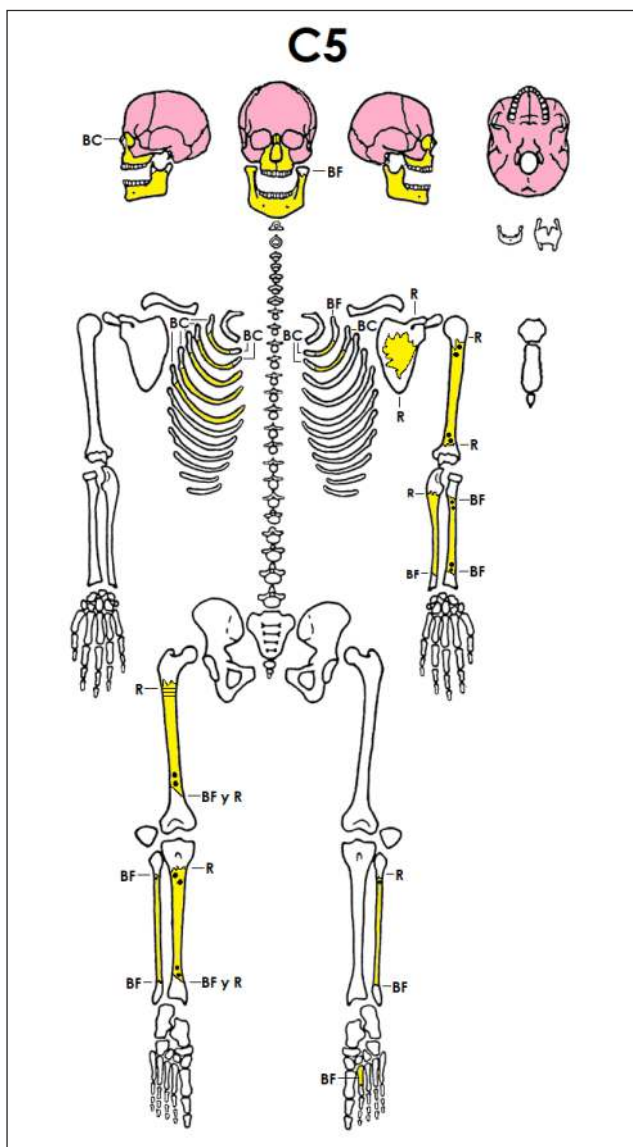


Figura 5. Caso C5. Completitud del individuo, elementos presentes y alteraciones. Referencias: Idem Figura 1.

En ese caso pudo intervenir un antropólogo durante las tareas de levantamiento en el lugar del hallazgo. El cuerpo fue hallado en un lote baldío en un barrio urbano, con abundante vegetación de mediana altura. Si bien la mayoría de los elementos de mayor tamaño se encontraban próximos al lugar de descomposición original (radio de 2 metros) se recuperaron algunos elementos a una distancia considerable. Algunos fragmentos de tibia, cúbito, costilla y fragmento de metatarso o metacarpo fueron hallados entre 10 y 50 metros de distancia, asociados a los lugares de vivienda de los cánidos de la zona. Resulta relevante

mencionar que todos los restos óseos recuperados, así como también la vegetación y sedimentos asociados presentaban un fuerte olor a descomposición, como también los perros de la zona que habían estado alimentándose del cuerpo. Teniendo en cuenta esta situación, es como se decidió rastrillar el lugar con el fin de buscar elementos dispersos. Justamente, el cúbito recuperado presentaba un infiltrado hemático perióstico a nivel de la diáfisis distal, probablemente de origen perimortem asociado a algún tipo de corte o golpe que provocó la rotura de los capilares. Todos los elementos óseos recuperados estaban desarticulados, tenían grasa ósea y algunos pocos restos de ligamentos. La cavidad craneana presentaba líquidos del cerebro en su interior.

### 3.2. Resultados generales

A nivel del esqueleto axial se observó que los cráneos estaban presentes en todos los casos y además presentaban alteraciones, todas ellas concentradas a nivel de los huesos nasales. Los cuales se encontraban roídos, fracturados y crenulados; modificaciones que estaban solas o a veces en combinación. No se observaron marcas ni fracturas postmortem en otras regiones del cráneo que puedan ser asociadas a carnívoros. Las vértebras, por su parte, estaban ausentes en un porcentaje muy alto (75%), mientras que aquellas que pudieron recuperarse estaban dañadas en un bajo porcentaje (7%; 2/30). La pérdida de costillas también fue muy alta (75%), y las que pudieron recuperarse mostraban alteraciones en un 73% (22/30) con bordes crenulados en general y sólo algunos fracturados y aplastados. El 80% de los sacros estaba ausente, por lo que tienen una baja representación, y el único que se conservó no presentaba ningún tipo de alteración (0/1) (Figura 6).

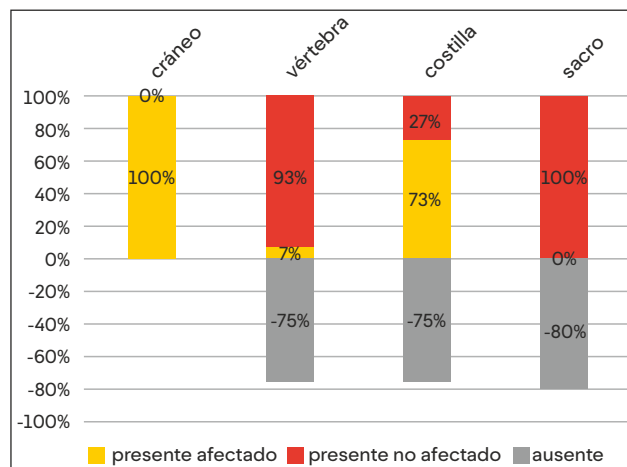


Figura 6. Esqueleto axial. Partes esqueléticas ausentes, presentes afectadas por carnívoros y presentes sin afectación.

Respecto del esqueleto apendicular, las regiones más afectadas fueron las manos (todos los elementos), los pies (todos los elementos), la cintura escapular (las clavículas) y el antebrazo (los radios). Muchos elementos estaban ausentes por el consumo, desarticulación y traslado por parte de los carnívoros, aunque también puede deberse a la falta de conocimiento por parte del personal de la policía para reconocer y recuperar ciertos elementos óseos (Figura 7).

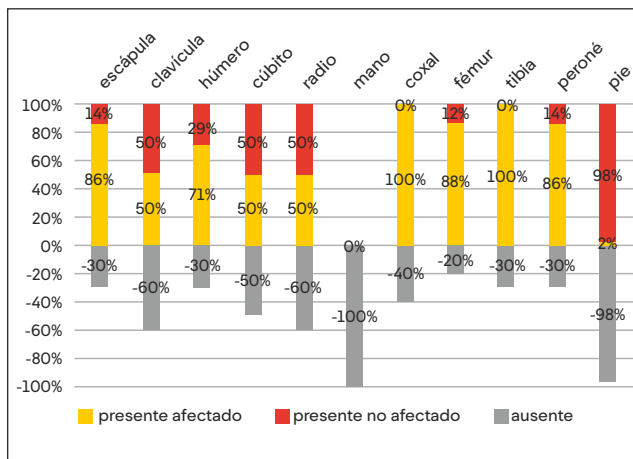


Figura 7. Esqueleto apendicular. Partes esqueléticas ausentes, presentes afectadas por carnívoros y presentes sin afectación.

Entre los elementos recuperados, a nivel de la cintura escapular, el 86% (6/7) de las escápulas presentes estaban roídas, aunque en algunos casos también se observaron fracturas, bordes crenulados y perforaciones, mientras que las clavículas estaban afectadas en un 50% (2/4), en un caso estaba roída y en el otro roída y fracturada. En cuanto a la cintura pélvica, el 100% (6/6) de los coxales estaban afectados con múltiples marcas, en su mayoría estaban roídos y con perforaciones. En algunos casos se detectaron depresiones y marcas de arrastre, así como también bordes aplastados. Los miembros superiores, presentaban el 71% (5/7) de los húmeros afectados, los cuales estaban principalmente roídos, y en escasos casos se detectaron marcas de arrastre, depresiones y fractura con aplastamiento. El 100% (5/5) de los cúbitos estaba afectado por carnívoros con señales de roído en dos casos, mientras que el resto estaba fracturado o con muescas. El 50% (2/4) de los radios estaban afectados con fracturas y un caso roído. Respecto de los huesos de las manos, no se preservó ninguno.

Los miembros inferiores, presentaban el 87% (7/8) de los fémures con señales de roído en su mayoría y en algunos huesos se hallaron marcas de arrastre, depresiones y perforaciones. Es importante destacar que en el fémur derecho del individuo C3 se observó una fractura a nivel del cuello quirúrgico que puede haber sido ocasionada por el tironeo de los carroñeros.

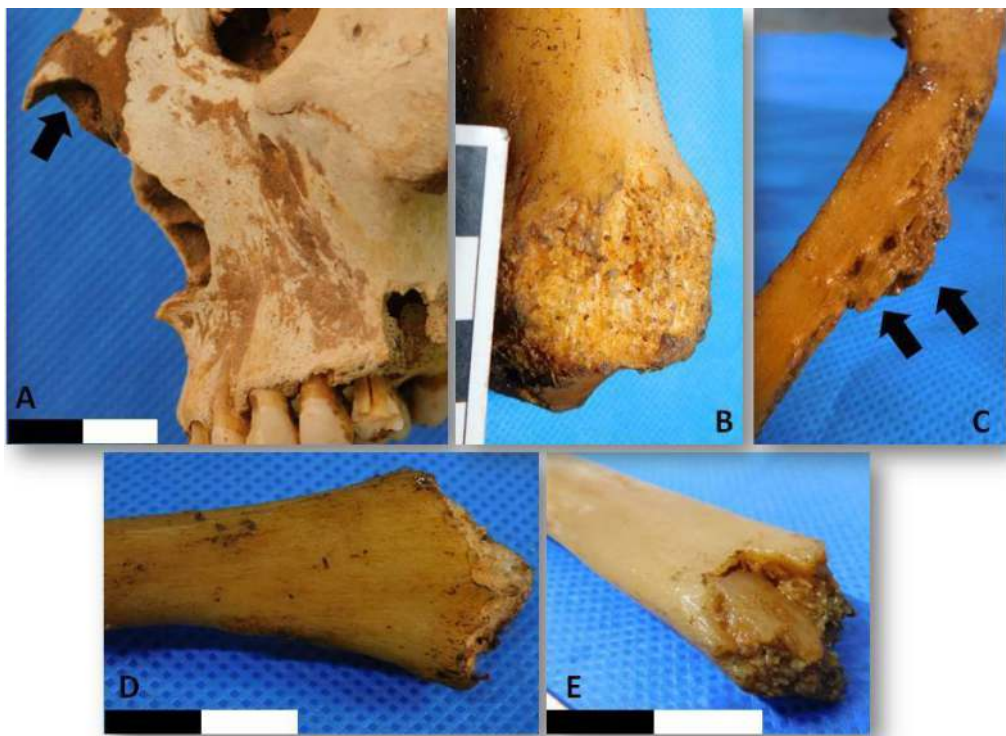

Figura 8. Algunos daños producidos por perros domésticos en los casos estudiados. A) hueso nasal fracturado. B) Epífisis distal de tibia roída. C) Rama isquiopúbica con perforaciones, bordes aplastados y roída. D) Epífisis distal de peroné con perímetro crenulado. E) Epífisis distal de cúbito con borde fracturado y aplastado.

El 100% de las tibias estaban dañadas por los carroñeros, principalmente roídas y con marcas de arrastre y perforaciones, mientras que en un caso se observó una fractura con aplastamiento del borde. El 87% (6/7) de los peronés presentaba alteraciones en su mayoría roídos y con fracturas; algunos mostraban depresiones, muescas, aplastamiento de los bordes. De los huesos de los pies se hallaron 2 calcáneos que estaban afectados (100%) con evidencias de roído, perforaciones y surcos; un astrágalo (100%) que también estaba roído y un metatarso (100%) fracturado.

#### 4. DISCUSIÓN.

En la provincia de Mendoza, se han reportado casos de hallazgos de restos óseos o cadáveres desmembrados en lugares abiertos urbanos y peri-urbanos [30, 31, 32], donde el consumo por parte de carnívoros, principalmente perros, es frecuente. Este fenómeno se observa sobre todo en cuerpos que se hallan en superficie o semi-enterrados. En estos escenarios las dificultades para la investigación forense son múltiples, ya que los carnívoros suelen modificar considerablemente el estado original del cuerpo.

El carroñeo, en los cadáveres analizados en este trabajo, produjo un barrido intenso de las costillas, esternón, manos, pies y antebrazos, logrando consumir y triturar gran parte de los elementos. Los huesos largos de los miembros inferiores presentaron fracturas de las epífisis, crenulado perimetral, perforaciones y marcas de arrastre indicando un procesamiento intenso de los cuerpos, además de la amplia dispersión. Si se tiene en cuenta el sitio de hallazgo en el que fueron encontrados los restos humanos, donde la presencia de perros domésticos es frecuente, y en base al patrón de consumo y marcas registrado, se interpreta que estos animales fueron el principal causante. Considerando los antecedentes en contextos forenses locales, es oportuno señalar que el patrón tafonómico observado, es diferente al encontrado en cuerpos humanos carroñados por zorros de Patagonia, donde además de sobrevivir una mayor cantidad de huesos, no se observan fracturas en huesos largos [17], indicando una menor fuerza en la mordida y menor intensidad de barrido. Esto demuestra, en los casos aquí estudiados, que los perros son los agentes que generan mayor perturbación de la escena del hecho mediante el consumo, desarticulación y transporte.

En relación a este último punto, es relevante considerar la dispersión de los restos óseos a la hora de la inspección en el lugar del hecho. En este sentido, cuando pudo intervenir un antropólogo durante los trabajos de terreno (como en el caso C5), se pudieron hallar y recuperar elementos a grandes distancias (50 metros), los que habían sido trasladados por

perros hasta, en este caso, su lugar habitual de residencia. La literatura disponible reporta casos de dispersión de cadáveres en lugares al aire libre. Los mismos van desde 3 a 15 metros de radio en superficies con pendientes, hasta las evidencias halladas en un barranco, donde alcanzó los 200 metros de radio [33]. En los casos presentados en este trabajo, los terrenos son planos o con muy leve pendiente y vegetación de mediana altura, correspondiente a ambientes áridos de monte, por lo que se estima que éstos no fueron factores importantes que incidieron en la dispersión de los elementos.

Los carnívoros provocaron en el 60% de los esqueletos, la ausencia de regiones anatómicas de manera completa o casi completa en las manos, pies, costillas y vértebras. Como regiones más afectadas siguieron las porciones distales de los miembros superiores, dado que las pérdidas de los cúbitos y radios eran mayores al 50%. Respecto de los miembros inferiores, lo más afectado, fue la parte distal, ya que las tibias y peroné alcanzaban el 30%. Las cinturas estaban considerablemente afectadas, con alto porcentaje de pérdida de las clavículas (60%), así como también de los coxales (40%). De esta manera, en las muestras analizadas se observó que los elementos más afectados son la caja torácica (costillas) seguidos por las epífisis distales de las extremidades (huesos de manos y pies, cúbito, radio, tibias y peroné). Luego, la desarticulación y mayor daño continúa hacia los fémures y húmeros, seguido por las cinturas pélvicas y escapular, y, por último, el cráneo, la columna vertebral y la mandíbula.

Esta graduación de mayor a menor intensidad del daño puede interpretarse de diferentes maneras según los autores. Para Haglund et al. [5], los elementos que muestran mayor daño son los primeros en ser desarticulados, por lo que indicarían la secuencia de desarticulación que, en su caso, fue primero el tórax, seguido por las extremidades superiores, las inferiores, columna vertebral y finalmente el cráneo [5]. Considerando la intensidad de daño en los casos aquí evaluados, podemos suponer que se cumple parcialmente dicha secuencia. Debido a que los niveles de mayor intensidad de carroñeo se registraron en la cavidad torácica y la sección más distal de los miembros superiores (antebrazos y manos) y de los miembros inferiores (pie, tibias y peronés). Sin embargo, el cráneo se ha visto desarticulado antes que las extremidades (C3), así como también los miembros inferiores han sido completamente desarticulados antes que los miembros superiores (C4). Probablemente, esta forma variable de aprovechamiento se deba a la intervención de más de un depredador, ya que ambos cuerpos estaban en un espacio abierto peri-urbano accesible a varios competidores intraespecíficos.

Pokines [4], por su parte, afirma que los elementos óseos que sufren mayor daño son aquellos huesos más pequeños, delgados y porosos que pueden ser más fácilmente fragmentados y consumidos por los carnívoros, lo cual está

relacionado con el tamaño y fragilidad del elemento óseo [4]. En nuestros casos, este supuesto fue corroborado ya que huesos largos de las extremidades presentaban fracturas por aplastamiento, lo que permite inferir que huesos más pequeños y frágiles como los de las manos y las costillas hayan sido triturados y consumidos por los mismos carnívoros, contribuyendo considerablemente a su baja supervivencia.

En cuanto a los elementos que muestran mayor intensidad de carroñeo, Bright [34] los asocia a aquellos que no están tan protegidos con tejidos blandos y, por lo tanto, están más expuestos al daño [34]. Las superficies óseas de elementos correspondientes a la articulación del hombro y la cadera de los casos estudiados se han visto menos afectados que los de la articulación del codo y la rodilla por lo que es posible aplicar esta interpretación en nuestra muestra. Aunque una vez lograda la desarticulación total del esqueleto, es decir, en etapas avanzadas de desarticulación, las epífisis de los huesos largos están roídas y afectadas de manera similar.

No se observó ninguna selección de elementos prioritarios de consumo o con mayor intensidad en relación al mayor

rendimiento energético (grasa) [34]. El barrido de todos los esqueletos analizados fue muy intenso, inclusive en los huesos largos de las extremidades. Esto está evidenciado tanto por las fracturas por aplastamiento de las epífisis y metáfisis como por el roído perimetral, llegando a dejar sólo la sección del cilindro con mayor densitometría, como es el caso C1. Sin embargo, la representación de estos elementos puede ser más informativa de la amplia dispersión, cantidad de animales, re-entierro, baja visibilidad o no reconocimiento de los elementos esqueléticos por parte del personal a cargo de la recolección, que de la supervivencia efectiva del elemento [34,35]. Es importante tener en cuenta que la ausencia de elementos esqueléticos de mayor tamaño como fémur, tibia, húmero puede deberse a problemas de recuperación, ya que fue realizada principalmente por personal de la policía que no tiene conocimientos en el campo de la antropología forense.

Respecto a la comparación del IPM estimado en base a la desarticulación y patrones de consumo [5] y al establecido mediante el estudio entomológico, se observa que sólo dos de los tres casos comparados coinciden (ver Tabla 2).

Caso	IPM (entomológico)	IPM (patrones de consumo)	Coincidencia
C3	2 meses	estadio 2 (2 a 4,5 meses)	Si
C4	17 días	estadio 2 (2 a 4,5 meses)	No
C5	1 a 3 meses	estadio 3 (2 a 11 meses)	Sí

Tabla 2. Comparación de IPM estimado según estudios entomológicos y los patrones de consumo [5].

En el C4, el patrón de desarticulación es anómalo y contrasta con las etapas halladas por Haglund et al. [5], donde la piel y músculos de la cara no habían sido removidos, lo cual puede estar relacionados con la causa de muerte por múltiples disparos con arma de fuego en el cráneo. Es posible que los residuos de pólvora (hallados en el caso C4) dejen algún tipo de olor no atractivo para los canes, lo cual deberá ser evaluado en futuros estudios experimentales con cerdos. En definitiva, el grado de consumo y sus respectivas etapas en los casos de estudio no proporcionan información confiable y precisa para definir el intervalo postmortem (IPM), tal como afirma Pokines [4] y que lo atribuye a múltiples variables como cantidad de carnívoros y tipos de especies que acceden al cadáver, la disponibilidad de recursos en el entorno, el estado del cuerpo, el tamaño de la víctima, la presencia de vestimenta, entre otros [4].

Finalmente, resulta importante destacar que la pérdida de regiones anatómicas y epífisis distales de huesos largos

debido al carroñeo intensivo dificultó las tareas de determinación de sexo, estimación de la edad y mediciones de la longitud para la estimación de la estatura y de la masa corporal [20,36]. En estos casos, la visibilidad de eventuales traumatismos perimortem que pudieron haber sufrido estos individuos se ve considerablemente reducida, tanto por la pérdida de elementos como por la alteración de los mismos ya que la probabilidad de detectar lesiones está directamente relacionada con el número de huesos que sobreviven.

## 5. CONCLUSIÓN.

En este trabajo se presentaron cinco casos forenses de cuerpos humanos hallados en la provincia de Mendoza (Argentina) que fueron carroñados por perros. Tal como se observó a partir de la desarticulación, supervivencia de



elementos, marcas y fracturas provocadas por los carnívoros, los cuerpos sufrieron un barrido intenso. En todos los casos los restos óseos recuperados estaban al aire libre, en sitios urbanos o periurbanos, donde la competencia interespecífica fue un factor que influyó en la gran dispersión de elementos y variabilidad de desarticulación de los esqueletos. La ausencia de coincidencia en las secuencias de desarticulación con los IPM estimados a partir de los estudios entomológicos, fue atribuida a la causa de muerte y a la actuación simultánea de múltiples animales. Lo cual señala las limitaciones al utilizar los patrones de desarticulación y supervivencia de restos óseos para estimar el tiempo de muerte cuando los cuerpos han sido carroñados. En consecuencia, este trabajo constituye un aporte a los registros de casos de cuerpos consumidos y alterados por perros, contribuyendo en un futuro próximo a desarrollar modelos locales considerando las particularidades geográficas y ambientales.

Asimismo, estos resultados advierten sobre la importancia de la participación de los antropólogos y personal especializado para una búsqueda y levantamiento más exhaustivo de los huesos dispersados por este agente tafonómico.

#### AGRADECIMIENTOS.

Al Dr. Javier Salinas Díaz, director del Cuerpo Médico Forense y Criminalístico, Ministerio Público Fiscal. A los evaluadores por sus valiosos comentarios que contribuyeron a mejorar este trabajo. Esta investigación ha sido financiada en parte con fondos de la Secretaría de Investigación, Internacionales y Postgrado de la Universidad Nacional de Cuyo (SIIP, Tipo 4 2019-2021).

#### 6. BIBLIOGRAFÍA.

1. DIRKMAAT D y PASSALACQUA N. 2015. Forensic Taphonomy: Introduction. Part IV. En: A Companion to Forensic Anthropology. Dirkmaat D (Ed.). Wiley Blackwell, pp 473-476.
2. POKINES JT y SYMES S. 2014. Manual of Forensic Taphonomy. CRC Press. Boca Ratón.
3. HILL A. 1980. Early Postmortem Damage to the Remains of some Contemporary East African Mammals. Fossils in the Making. Behrensmeier AK y Hill AP (Eds). University of Chicago Press, Chicago, pp 131-152.
4. POKINES JT. 2014. Faunal dispersal, reconcentration and gnawing damage to bone in terrestrial environments. En: Manual of Forensic Taphonomy. Pokines JT y Symes SA (Eds). CRC Press.

Boca Ratón, pp 201-248.

5. HAGLUND WD, REAY DT y SWINDLER DR. 1989. Canid scavenging/disarticulation sequence of human remains in the Pacific northwest. Journal of Forensic Sciences, 2 (3): 587-606.
6. WILLEY P y SNYDER LM. 1989. Canid Modification of Human Remains: Implications for Time Since-Death Estimations. Journal of Forensic Sciences, 34 (4): 894-901.
7. UBELAKER D y SCAMMELL H. 1992. Bones. En: A Forensic Detective's Casebook. Harper Paperbacks. New York.
8. HAGLUND WD. 1992. Contribution of Rodents to Postmortem Artifacts of Bone and Soft Tissue. Journal of Forensic Sciences, 37 (6): 1459-1465.
9. UBELAKER D. 1997. Taphonomic Applications in Forensic Anthropology. En: Forensic Taphonomy. The Postmortem Fate of Human Remains. Haglund WD y Sorg MH (Eds.). CRC Press, pp 77-90.
10. GALTES I, GALLEGO MA, GIMÉNEZ D, PADILLA V, SUBIRANA M., MARTÍN-FUMADO C y MEDALLO J. 2014. A body, a dog, and a fistful of scats. Forensic Science International, 241: e1-e4.
11. HERNÁNDEZ-CARRASCO M, PISANI J, SCARSO-GIACONI F y FONSECA GM. 2016. Indoor postmortem mutilation by dogs: Confusion, contradictions and needs from the perspective of the forensic veterinarian medicine. Journal of Veterinary Behavior, 15: 56-60.
12. O' BRIEN RC, FORBES SL, MEYER J y DADOUR I. 2010. Forensically significant scavenging guilds in the southwest of Western Australia. Forensic Science International, 198: 85-91.
13. HAGLUND WD. 1997. Dogs and Coyotes: Postmortem Involvement with Human Remains. Forensic Taphonomy. En: The Postmortem Fate of Human Remains. Haglund WD y Sorg MH (Eds.). CRC Press, pp 367-381.
14. HAGLUND WD, REAY DT y SWINDLER DR. 1988. Tooth Mark Artifacts and Survival of Bones in Animal Scavenged Human Skeletons. Journal of Forensic Sciences, 33 (4): 985-997.
15. SINCERBOX S y DIGANGI E. 2017. Forensic Taphonomy and Ecology of North American Scavengers. 1ª Ed. Academic Press.
16. RODRÍGUEZ ID. 1997. Decomposition of Buried and Submerged Bodies. Forensic Taphonomy. The Postmortem Fate of Human Remains. Haglund WD y Sorg MH (Eds.). CRC Press, pp 459-467.
17. MARTIN FM. 2002. Carnívoros y huesos humanos de Fuego-Patagonia. Aportes desde la Tafonomía Forense. Tesis Licenciatura. Buenos Aires. Facultad de Filosofía y Letras, Universidad Nacional de Buenos Aires. Disponible en: <http://repositorio.filo.uba.ar/handle/filodigital/9925>.
18. MANSEGOSA D, GIANNOTTI S, MARCHIORI J y FERNANDES AISA C. 2019. Antropología forense en Mendoza: puesta en marcha del acuerdo institucional entre la Facultad de Filosofía y Letras y el Ministerio Público Fiscal. En: Libro de Resúmenes del

- XX Congreso Nacional de Arqueología Argentina. Laguens A, Bonnin M y Marconetto B (Comp). Universidad Nacional de Córdoba, pp.661-665.
19. BUIKSTRA JE y UBELAKER DH. 1994. Standards for Data Collection from Human Skeletal Remains. Arkansas Archaeological Survey Research Series N° 44, Arcansas.
20. KRENZER U. 2006. Compendio de métodos antropológico forenses para la reconstrucción del perfil osteo-biológico. 1° Ed. Serie de Antropología Forense. Centro de Análisis Forense y Ciencias Aplicadas. Guatemala.
21. LAMENDIN H, BACCINO E, HUMBERT JF, TAVERNIER JC, NOSSINTCHOUK RM y ZERRILLI A. 1992. A simple technique for age estimation in adult corpses: the two criteria dental method. *Journal of Forensic Sciences*, 37: 1373-1379.
22. LOVEJOY CO, MEINDL R, PRYZBECKTR, y MENSFORTH RP. 1985. Chronological metamorphosis of the auricular surface of the ilium: A new method for the determination of adult skeletal age at death. *American Journal of Physical Anthropology*, 68: 15-28.
23. BASS WM. 1995. Human osteology: A laboratory and field manual of the human skeleton. Columbia, Missouri: Missouri Arch. Society, Special Public. No.2.
24. RUFF CB, SCOTT WW y LIU AYC. 1991. Articular and diaphyseal remodeling of the proximal femur with changes in body mass in adults. *American Journal of Physical Anthropology*, 86 (3): 397-413.
25. ABALLAY FH. 2012. Tesis doctoral. Estudios estacionales en composición, colonización y asociación de la entomofauna cadavérica, en relación a los estadios de descomposición en zonas áridas de llanura y de altura. Doctorado en Ciencias Básicas y Aplicadas, Universidad Nacional de Quilmes.
26. ABALLAY FH, JOFRÉ FN y CENTENO ND. 2017. Asociación y estratificación de la entomofauna cadavérica a diferentes profundidades en el suelo como indicadores complementarios en largos intervalos post mortem *Revista del Museo Argentino de Ciencias Naturales*, 19 (2): 225-234.
27. BEHRENSMEYER AK. 1987. Taphonomic and Ecologic Information from Bone Weathering. *Paleobiology*, 4 (2):150-162.
28. LLOVERAS ROCA L, RISSECH BADALLÓ C y ROSADO MÉNDEZ N. 2016. Tafonomía forense. En: *Patología y antropología forense de la muerte: la investigación científico-judicial de la muerte y la tortura, desde las fosas clandestinas, hasta la audiencia pública*. Sanabria-Medina (Ed). Colombia: Forensic Publisher, Bogota D.C., pp453-523.
29. SCHAEFFER M, BLACK S y SCHEUER L. 2009. *Juvenile osteology: a laboratory and field manual*. Academic Press Elsevier, California.
30. LOS ANDES DIARIO. 2018. Empleados municipales hallaron un cráneo humano y restos óseos en un canal de Luján (19/5/2018). Disponible en:  
  
<https://www.losandes.com.ar/article/view?slug=empleados-municipales-hallaron-un-craneo-humano-y-restos-oseos-en-un-canal-de-lujan>
31. LOS ANDES DIARIO. 2019. Encontraron el cadáver de una mujer en un descampado de Guaymallén (6/4/2019). Disponible en: <https://www.losandes.com.ar/article/view?slug=encontraron-un-cadaver-en-un-descampado-de-guaymallen>
32. Los Andes Diario. 2019. Encontraron el cuerpo de una mujer en Las Heras (15/03/2019). Disponible en: <https://www.losandes.com.ar/article/view?slug=encontraron-el-cuerpo-de-una-mujer-en-las-heras>
33. MORAITIS K y SPILIOPOULOU CH. 2010. Forensic implications of carnivore scavenging on human remains recovered from outdoor locations in Greece. *Journal of Forensic and Legal Medicine*, 17: 298-303.
34. BRIGHT NL. 2011. Taphonomic signatures of animal scavenging in northern California: a forensic anthropological analysis. Tesis doctoral. Universidad del Estado de California, Chico.
35. WALTERS L. 1984. Gone to the Dogs: a Study of Bone Attrition at Central Australian Campsite. *Mankind*, 14 (5): 389-400.
36. AUERBACH BM y RUFF CB. 2004. Human Body Mass Estimation: A Comparison of Morphometric and Mechanical Methods. *American Journal of Physical Anthropology*, 125: 331-342.