



Antropología Biológica

Hiperostosis Esquelética Difusa Idiopática en una colección osteológica contemporánea (La Plata, Buenos Aires, Argentina)

Marcos Plischuk* y Ana María Inda**

*CONICET. Cátedra de Citología, Histología y Embriología "A", Facultad de Ciencias Médicas, Universidad Nacional de La Plata, Argentina. E-mail: marcosplischuk@yahoo.com.ar; **CIC. Cátedra de Citología, Histología y Embriología "A", Facultad de Ciencias Médicas, Universidad Nacional de La Plata, Argentina. E-mail: aminda@fcm.unlp.edu.ar

Resumen

La Hiperostosis Esquelética Difusa Idiopática (DISH) es una enfermedad caracterizada por provocar anquilosis entre cuerpos vertebrales, sumada a la osificación masiva de ligamentos y tendones en el resto del sistema esquelético. El objetivo del presente trabajo es establecer la prevalencia de DISH en una colección osteológica documentada contemporánea y discutir rasgos patognomónicos y factores de riesgo asociados. A fin de establecer un diagnóstico se relevó, en 100 individuos adultos, la formación de bloques óseos de al menos tres vértebras fusionadas por la osificación de ligamento vertebral anterior. Se consideró además que no estuvieran comprometidos los espacios intervertebrales y la articulación sacroilíaca. En la zona extra espinal se registraron como evidencia complementaria la presencia de entesopatías. Como resultado del análisis se observaron seis individuos con DISH, sin diferencias significativas entre ambos sexos. El segmento vertebral principalmente afectado fue el torácico, los espacios intervertebrales no se vieron comprometidos en ningún caso y la articulación sacroilíaca tampoco presentó señales de osificación patológica; a la vez que se relevaron numerosas entesopatías. Las prevalencias observadas se deberían a la avanzada edad de los individuos analizados y las características nutricionales de la población de referencia.

Palabras clave: paleopatología; columna vertebral; anquilosis; hiperostosis; colección documentada.

Difuse Idiopathic Skeletal Hyperostosis in a contemporary osteological collection (La Plata, Buenos Aires, Argentina)

Abstract

The Diffuse Idiopathic Skeletal Hyperostosis (DISH) is a disease characterized by vertebral ankylosis, with massive ligaments and tendons ossification in the rest of the skeletal system. The aim of this study is to establish the prevalence of DISH in a well-documented and contemporary osteological collection, and to discuss pathognomonic features and associated risk factors. In order to establish the diagnosis, we registered, in 100 adults, the formation of bone blocks, with at least three fused vertebrae by ossification of the anterior vertebral ligament. It was also considered that were not compromise of the intervertebral spaces and sacroiliac joint. The extra-spinal area was analyzed as additional evidence because of enthesopathies. The results showed six individuals with DISH, with no significant differences between the sexes. The thoracic segment was the most affected, intervertebral spaces were not compromised in any way and the sacroiliac joint did not provide signs of ossification, while numerous enthesopathies were detected. The prevalences observed are due to the advanced age of the individuals analyzed and the nutritional characteristics of the reference population.

Keywords: palaeopathology; spine; ankylosis; hyperostosis; well-documented collection.

La columna vertebral humana está sometida a un amplio espectro de condiciones patológicas, lo que conlleva en ocasiones a cambios tisulares observables en restos óseos. Una de ellas es la denominada Hiperostosis Esquelética Difusa Idiopática, conocida como DISH (debido a su sigla en inglés "Diffuse Idiopathic Skeletal Hyperostosis"). La misma es una enfermedad caracterizada por provocar anquilosis entre cuerpos vertebrales, sumada a la osificación masiva de ligamentos y tendones en el resto del sistema esquelético (Rogers y Waldron 2001).

Forestier y Rotés-Querol fueron quienes la describieron clínicamente por primera vez en 1950, y aunque fue denominada como enfermedad de Forestier-Rotés, espondilosis hiperostósica y espondilitis osificante ligamentosa (Campillo 2001; Ortner 2003; Waldron 2009), fueron Resnick y colaboradores quienes en 1975 le otorgaron su denominación actual.

Dichos autores observaron las osificaciones extraespinales y optaron por el término DISH: difusa porque afecta

Recibido 20-05-2014. Recibido con correcciones 12-12-2014. Aceptado 01-04-2015

Revista del Museo de Antropología 8 (1): 147-156, 2015 / ISSN 1852-060X (impreso) / ISSN 1852-4826 (electrónico)

<http://revistas.unc.edu.ar/index.php/antropologia/index>

IDACOR-CONICET / Facultad de Filosofía y Humanidades – Universidad Nacional de Córdoba - Argentina

varios elementos esqueléticos, idiopática, lo que sugiere el desconocimiento de su etiología, esquelética, puesto que afecta a dicho sistema, e hiperostosis dado que su principal manifestación es el depósito de nuevo tejido óseo (Ponce 2004).

Si bien, como señalamos, su etiología no se encuentra completamente esclarecida, algunas variables han sido propuestas como desencadenantes: predisposición genética, factores hormonales, envejecimiento, obesidad y diabetes (Hájková et al. 1965; Jankauskas 2003; Julkunen et al. 1975; Marques-Grant et al. 2012; Mata et al. 1996; Ozga 2009; Subirana et al. 2004; Waldron 2009).

Debido a la variedad y, en ocasiones, al solapamiento de patologías articulares que afectan la columna vertebral, su diagnóstico a partir de la observación de restos óseos puede convertirse en un proceso complejo y poco preciso. En particular existen otras enfermedades articulares como la espondilitis anquilosante (EA) y diversos tipos de artritis (Resnick y Niwayama 1995; Waldron 2009) que son capaces de generar anquilosis vertebral y generar confusión al momento del diagnóstico diferencial. El objetivo del presente trabajo entonces es establecer la prevalencia de la Hiperostosis Esquelética Difusa Idiopática (DISH) en una colección osteológica documentada y de carácter contemporánea, a la vez que discutir los rasgos patognomónicos y los factores de riesgo asociados a dicha condición patológica.

Material

La muestra analizada está compuesta por 100 individuos pertenecientes a la Colección Osteológica Profesor Doctor Rómulo Lambre, alojada en la Facultad de Ciencias Médicas, Universidad Nacional de La Plata (UNLP). La característica sobresaliente de esta serie es que, además del elevado número de individuos que la componen (más de 400), contiene la información documentada de cada uno de los individuos a partir de las Actas de Defunción del Cementerio Municipal La Plata, institución de donde provienen los restos. En cuanto a la distribución por sexos de la muestra en estudio, corresponden 67 casos al sexo masculino y 33 al sexo femenino. Todos los individuos son de edad adulta, estando comprendidos entre los 22 y los 101 años, con un promedio de edad de 68,6 años. Las fechas de fallecimiento de los individuos abarcan desde el año 1936 hasta el 2001, correspondiendo en 81 casos a la década 1990 - 1999.

Métodos

En primer lugar se realizó un análisis descriptivo (Campillo 2001; Plischuk 2012) del esqueleto en su conjunto de forma macroscópica a ojo desnudo y con lupa 10X, registrando todas las alteraciones patológicas presentes.

Posteriormente, a fin de establecer un diagnóstico de

presunción de DISH, se estableció un criterio de inclusión basado en 3 rasgos principales. En primer lugar se relevó la formación de bloques óseos de al menos tres vértebras fusionadas por la osificación de ligamentos (sindesmofitos) antero-derechos (Arlet y Mazieres 1985; Crubézy y Crubézy-Ibanez 1993; Smith et al. 2013). En segunda instancia se observó que el espacio intervertebral estuviera intacto, es decir, que el anillo fibroso y el núcleo pulposos no se hubiesen osificado, al igual que el ligamento espinal posterior, las apófisis articulares y las caras superior e inferior de los cuerpos vertebrales (Aufderheide y Rodríguez-Martín 1998; Resnick et al. 1975; Rogers et al. 1985; Resnick y Niwayama 1976; Rogers y Waldron 1995; 2001). Por último se registraron como posibles casos de DISH sólo aquellos individuos que no presentaron fusión sacroilíaca simétrica (Ozga 2009; Resnick et al. 1975; Resnick y Niwayama 1976).

Como rasgos complementarios para el diagnóstico se relevaron vértebras adyacentes no fusionadas, pero con presencia de sindesmofitos que parecieran acoplarse entre sí. Este fenómeno denominado recientemente "*puzzle piece kissing*" resulta útil para describir relaciones entre excrescencias óseas en las cuales la fusión ósea hubiese sido muy probable si el individuo hubiese continuado con vida (Ozga 2009).

En la zona extra espinal se registraron como evidencia complementaria osificaciones de tendones, ligamentos y cartílagos (entesopatías), en particular de la tuberosidad deltoidea humeral, tuberosidad bicipital del radio, tuberosidad tricipital en la ulna, cresta ilíaca, tuberosidad isquiática, línea áspera femoral, zona de inserción del cuádriceps en la rótula, tuberosidad tibial, inserción del tendón de Aquiles y fascia plantar del calcáneo (Aufderheide y Rodríguez-Martín 1998; Campillo 2001; Kim et al. 2010; Paja et al. 2010; Ponce 2004; Resnick et al. 1975; Rogers et al. 1987).

Se realizaron pruebas de hipótesis mediante diversos test estadísticos, calculándose el estadístico "z" para establecer diferencias entre proporciones. Todos los análisis fueron realizados con el programa de análisis estadístico SPSS 17.0 con un nivel de significación de 0,05.

Resultados

Se registraron seis casos de DISH, tres en individuos de sexo femenino y la misma cantidad en individuos de sexo masculino. Mediante la comparación de los valores porcentuales estimados tomando en cuenta el N específico de cada submuestra (femenino=3/33 y masculino=3/67) observamos una mayor prevalencia en los primeros, aunque la misma resultó en el límite de la significación estadística ($z = 0,34$; $p = 0,05$). La zona vertebral que resultó de mayor prevalencia fue la torácica, sin que en ningún caso se vea afectado el espacio intervertebral (Figura 1).

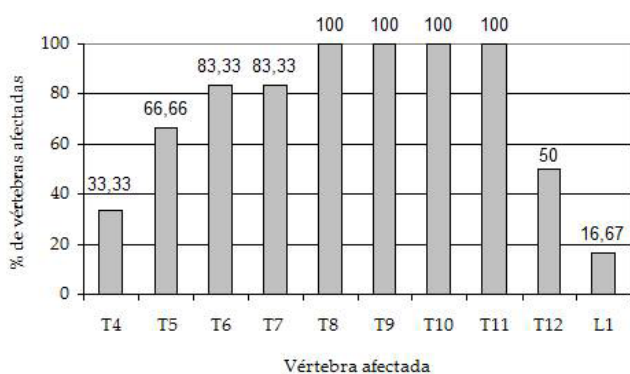


Figura 1: Porcentaje de vértebras anquilosadas en individuos con DISH.

Figure 1: Percentage of vertebrae with ankylosis in individuals with DISH.

La totalidad de los individuos con DISH presentó anquilosis en las vértebras torácicas.

A continuación se detallan los rasgos para cada individuo afectado por DISH:

Caso 1: Individuo de sexo femenino de 88 años de edad. Se relevaron anquilosis vertebrales que comprometieron a las vértebras torácicas T5, T6, T7, T8, T9, T10, T11 y T12 manteniendo intactos los espacios intervertebrales. La osificación del ligamento fue caracterizada como *"en cascada"* o *"cera de vela"*. El lado antero-derecho del ligamento estuvo siempre comprometido, mientras que en los puentes entre T10-T11 y T11-T12 también se vió osificada la zona izquierda del ligamento. Entre L3-L4 se observaron labiaciones en forma de *"puzzle piece kiss"* a ambos lados de los cuerpos vertebrales (Ozga 2009). Asimismo se verificaron marcadas inserciones musculares en diversas piezas esqueléticas (Tabla 1).

Caso 2: Individuo de sexo masculino de 61 años de edad. Se observó una anquilosis vertebral comprometiendo desde vértebra torácica T6 a la T11, en dos bloques, uno de T6-T7 y otro de T8-T11, ambos presentando *"puzzle piece kiss"* antero-derecho entre sí (Ozga 2009) (Figura 2), al igual que entre T11-T12. Entre T10-T11 la anquilosis también se dio por sindesmofitos del lado izquierdo, mientras que en L4 se relevaron sindesmofitos antero-derechos hacia L5. Se observaron bien demarcadas las inserciones musculares de todo el esqueleto (Tabla 1).

Caso 3: Individuo de 78 años de edad de sexo masculino. Se observó fusión por sindesmofitos en forma de *"cera de vela"* desde la vértebra T5 a la T11, sin modificación del espacio intervertebral. Entre T11-T12 la relación fue de tipo *"puzzle piece kiss"* antero-derecho (Ozga 2009), al igual que en las articulaciones desde L1 a L4, aunque en estas últimas esta relación entre cuerpos vertebrales fue puntual y de poca extensión. Las vértebras L4 y L5 se encontraron fusionadas por sindesmofitos izquierdos,

mientras que se observó una fusión incompleta entre L5 y el Sacro. Todas las inserciones musculares evidenciaron marcado desarrollo, principalmente en rótulas y calcáneos (Tabla 1).

Caso 4: Individuo de 80 años de edad de sexo masculino. El mismo presentó anquilosis por sindesmofitos desde la vértebra T4-T11 en tres bloques (T4-T6, T7-T8 y T9-T11), en forma de *"cera de vela"* antero-derecha en su totalidad, mientras que en T9-T11 se observaron además sindesmofitos izquierdos (Figura 3). Entre T11-T12 y T3-T4 se observó relación de tipo *"puzzle piece kiss"* (Ozga 2009) a la vez que un marcado desarrollo de las inserciones musculares en el húmero, tuberosidad tricaptal de ulnas y tuberosidad bicipital de radios (Tabla 1).

Caso 5: Individuo de sexo femenino de 78 años de edad. Se verificaron sindesmofitos anquilosando las vértebras torácicas T8 a T12. En T8 se observaron sindesmofitos superiores hacia T7, pero esta última vértebra no se encontraba presente; en tanto se detectó un vínculo de tipo *"puzzle piece kiss"* (Ozga 2009) entre T12-L1. Las inserciones musculares más notorias fueron las femorales y calcáneas. (Tabla 1).

Caso 6: Individuo de 85 años de edad de sexo femenino. Se registraron anquilosis comprometiendo desde la vértebra T4 a la L1 en dos bloques (T4-T5 y T6-L1) vinculados por *"puzzle piece kiss"* (Ozga 2009). Entre T4-T5 la fusión también ocurre por el desarrollo de osteoartritis en los cuerpos vertebrales. Entre T6-L1 se relevó la presencia de un sindesmofitos anteriores en forma de *"cera de vela"*, sin modificación del espacio intervertebral. Entre L1-L5 se observó un *"puzzle piece kiss"* (Ozga 2009) puntual de escasa superficie de contacto. Las inserciones musculares más notorias fueron las femorales y calcáneas (Tabla 1).

Discusión

Las características de la anquilosis vertebral, la ausencia de modificaciones del espacio intervertebral así como de fusión sacroilíaca, sumado a la presencia de entesopatías en diversas zonas de inserción muscular, nos permiten establecer la presencia de DISH en los seis individuos descritos. Es importante detallar aquí que, dada la similitud en la expresión de ciertas patologías articulares capaces de afectar la columna vertebral, el análisis de cada uno de los rasgos óseos anteriormente mencionados supuso una minuciosa evaluación a fin de descartar otros diagnósticos posibles.

El segmento de la columna principalmente afectado coincide con estudios realizados con anterioridad (Resnick y Niwayama 1976; Jankuskas 2003; Smith et al 2013). Ozga (2009), a partir del análisis de una muestra de individuos fallecidos entre 1850 a 1974 procedentes de

Entesopatías	Caso 1		Caso 2		Caso 3		Caso 4		Caso 5		Caso 6	
	Lado Derecho	Lado Izquierdo	Lado Derecho	Lado Izquierdo	Lado Derecho	Lado Izquierdo	Lado Derecho	Lado Izquierdo	Lado Derecho	Lado Izquierdo	Lado Derecho	Lado Izquierdo
	Tuberosidad deltoidea (Húmero)	1	1	1	1	1	1	1	1	1	1	1
Tuberosidad bicipital (Radio)	1	X	1	1	1	1	1	1	1	1	1	1
Tuberosidad tricipital (Ulna)	1	1	1	1	1	1	1	1	1	1	1	1
Cresta iliaca (Coxal)	1	1	1	1	1	1	1	1	0	0	1	1
Tuberosidad isquiática (Coxal)	1	1	1	1	1	0	1	1	0	0	1	1
Línea áspera (Fémur)	1	1	0	0	1	1	1	1	1	1	1	1
Inserción del cuádriceps (Rótula)	X	1	1	X	1	X	1	X	X	X	X	X
Tuberosidad tibial (Tibia)	1	1	1	0	0	0	1	1	1	1	1	1
Inserción del tendón de Aquiles (Calcáneo)	1	1	1	1	1	1	1	1	1	1	1	1
Aponeurosis plantar (Calcáneo)	1	X	1	0	1	1	1	1	1	1	1	1

Tabla 1: Entesopatías observadas. 1: Presencia de entesopatías. 0: Ausencia de entesopatías. X: Ausencia de la pieza ósea.

Table 1: Enthesopathies detected. 1: Presence of enthesopathies. 0: Absence of enthesopathies. X: Absence of skeletal piece.

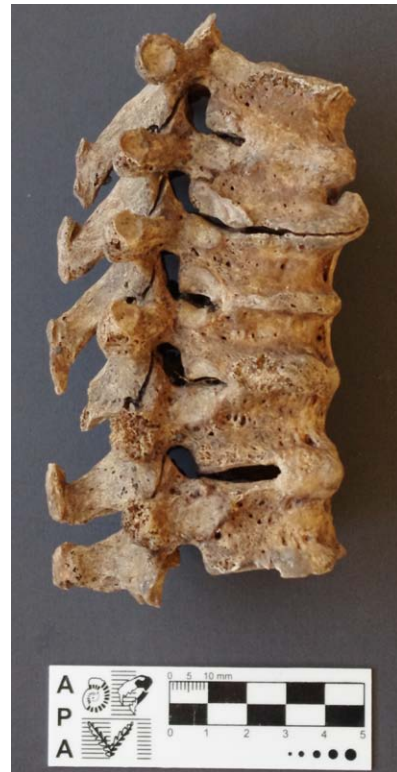

Figura 2: Vértebras anquilosadas por DISH en el individuo 2. Detalle de la unión vertebral por "puzzlepiecekiss".

Figure 2: Vertebrae ankylosed by DISH in Case 2. Details of vertebrae relation by "puzzle piece kiss".

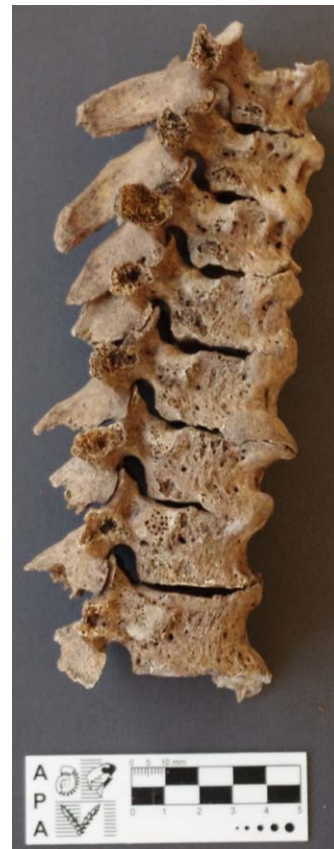

Figura 3: Vértebras anquilosadas por DISH en el individuo 4.

Figure 3: Vertebrae ankylosed by DISH in Case 4.

un cementerio de Milwaukee, detalla que en la totalidad de individuos con DISH se vieron comprometidas las vértebras torácicas, mientras que un 33,3% de los individuos también presentaron rasgos congruentes con esta patología en vértebras lumbares y sólo un 8,3% en vértebras cervicales.

Al momento del diagnóstico diferencial se presenta como un primer desafío la diferenciación de la anquilosis vertebral, el cual también es un rasgo característico de la EA, una espondiloartropatía sero-negativa. Sin embargo, en la DISH, las uniones entre cuerpos vertebrales se producen por puentes óseos, los cuales nacen en la porción media del cuerpo vertebral, haciéndose más prominentes a la altura de los discos intervertebrales. Esta apariencia de "fluido", ondulante, de los sindesmofitos, es la que le otorga vulgarmente la denominación de "cera de vela" (Crubezy y Trinkaus 1992). En la EA, por el contrario, la osificación de los ligamentos anteriores se produce en forma más delgada, pero de manera continua, generando una columna regular de hueso, con la apariencia de "caña de bambú", (Bruitjes 1988; Jankauskas 2003; Suzuki et al. 1993; Waldron 2009) desarrollando mayores cambios en los cuerpos vertebrales, los cuales presentan una sección cuadrangular (Suzuki et al. 1993) y llegando incluso en casos avanzados a conformar un borde anterior del cuerpo vertebral de forma convexa por relleno perióstico (Crubezy y Trinkaus 1992).

La fusión de las vértebras en la DISH evidencia, tanto radiográficamente como en el análisis de los restos óseos, la preservación del espacio intervertebral, aspecto clave para la diferenciación no sólo de la anquilosis por EA, sino de anquilosis causadas por diversas clases de artritis (Jankauskas 2006; Resnick et al. 1975; Smith et al. 2013).

La fusión sacroilíaca bilateral es otro rasgo fundamental para diferenciar la DISH de la EA (Bruitjes 1988; Resnick y Niwayama 1995; Verlaan et al. 2006; Waldron 2009), ya que puede considerarse en estos casos como patognomónico de esta última: la producción anormal de tejido óseo en esta condición comienza en la zona lumbosacra y asciende progresivamente hacia la zona superior de la columna vertebral (Suzuki et al. 1993). En la DISH en cambio, los primeros sindesmofitos aparecen en la zona torácica media para luego ir descendiendo hacia la zona sacra (Waldron 2009), lo cual es coincidente, como ya mencionamos, con los restos analizados en el presente trabajo.

La lateralidad de los sindesmofitos es otro rasgo que revela la presencia de DISH, restringiéndose en la mayoría de los casos a la zona antero-derecha de la columna vertebral. La hipótesis que postulaba que la arteria aorta era la causante de esta disposición fue corroborada por casos en donde el paciente presentaba "situs inversus", condición en la cual el corazón y los grandes vasos tienen una lateralidad invertida. En dichos individuos la aorta

descendía por el lado derecho y el desarrollo de DISH se observaba en el lado izquierdo (Bahrt et al. 1983; Carile et al. 1989). Por último cabe destacar que en la EA se verifican alteraciones articulares a nivel de todas las apófisis vertebrales (Resnick et al. 1975) mientras que en la DISH las alteraciones se limitan a los cuerpos.

Al analizar las entesopatías, la principal dificultad es la de distinguir entre aquellas localizadas, referentes a una a una inserción particular (Shaibani et al. 1993) de aquellas producidas por hiperostosis sistémica del organismo. Para ello se debe prestar especial atención a la existencia de numerosas áreas de inserción afectadas, su bilateralidad y simetría (Crubezy y Trinkaus 1992; Ozga 2009), como claramente se observa en el caso estudiado aquí, lo cual descarta la posibilidad de una entesopatía por sobreutilización del área musculoesquelética en cuestión.

Exceptuando la rótula, los accidentes relevados en búsqueda de entesopatías reflejaron un alto compromiso en presencia de DISH. Algunos de ellos son los que poseen un mayor grado de consenso en cuanto a su relación con la presencia de dicha patología: el punto de inserción de la fascia plantar (espolón) y del tendón de Aquiles del calcáneo (Ozga 2009; Resnick et al. 1975; Utsinger 1985), el olecranon (Crubezy y Trinkhaus 1992; Ozga 2009; Smith et al. 2013; Utsinger 1985) y los coxales, los cuales presentaron un clásico reborde entésico denominado "pelvic whiskering" en la cresta ilíaca (Resnick et al. 1975). En el caso ya mencionado de la rótula, si bien su cara anterior suele presentar excrescencias óseas debido a la inserción del *quadriceps femoris* (Smith et al. 2013; Utsinger 1985), el estado de preservación de la muestra analizada dificultó la observación de dicho rasgo.

A pesar de décadas de estudios, las diferencias en torno a los rasgos a ponderar para el diagnóstico del DISH continúan hasta el presente. Como práctica general, no es recomendable el diagnóstico basado exclusivamente en entesopatías periféricas a la columna vertebral si no están acompañadas por la fusión característica de al menos tres vértebras (Mader, 2008), al menos hasta que se conozca cuáles son las manifestaciones características de la DISH en estadios tempranos. Si bien estos criterios excesivamente rígidos probablemente subestimen las prevalencias reales, también es cierto que la validez de comparaciones interpoblacionales no serían invalidadas, siempre y cuando se sigan los mismos parámetros (Rogers y Waldron 2001).

Sexo y Edad

Además de la observación y descripción detallada de los signos producidos por las modificaciones óseas, la información relativa a las características biológicas del individuo nos permite lograr una mayor precisión en el diagnóstico.

Es interesante observar otra diferencia entre la EA y la DISH: mientras que la primera se manifiesta en la juventud o a comienzos de la adultez, la DISH aparece casi con exclusividad a partir de los 50 años de edad (Forestier y Rotes-Querol 1950; Verlaan et al. 2007). La edad de los individuos con DISH encontrados en la serie estudiada es coincidente con las mayores prevalencias halladas tanto en casos paleopatológicos como clínicamente. Numerosos autores señalan que en edad avanzada este tipo de procesos hiperostóticos (Crubézy y Trinkaus 1992; Forestier y Lagier 1971; Forestier y Rotes-Querol 1950; Jankauskas 2003; Julkunen et al. 1971; 1975; Shaibani et al. 1993; Weinfeld et al. 1997), incluso Smith y colaboradores (2013) detallan para una población precolombina en Tennessee una prevalencia de 1 o 2 % para menores de 50 años, entre 4 y 6 % para mayores de 60 y un aumento constante a partir de ese rango etáreo.

Dadas las características demográficas de la muestra analizada no fue posible establecer en forma precisa la dinámica de la patología en individuos adultos jóvenes, aunque el hecho que sostendría la relación entre edad y desarrollo de DISH es que más del 80% de los individuos afectados superan el promedio de edad de la muestra.

Existe una recurrencia en cuanto a la expresión dimórfica de esta patología, relevándose en la bibliografía mayores prevalencias en individuos de sexo masculino, con una relación comprendida entre 2:1 hasta 7:1, sin embargo las diferencias atribuibles al dimorfismo sexual decrecen a medida que aumenta la edad de los individuos (Jankauskas 2003; Julkunen et al. 1971; Rogers 1982; Rogers y Waldron 2001; Smith et al. 2013; Waldron 1985; Weinfeld et al. 1997). El promedio de edad de la muestra analizada es de 68,6 años, por lo que los procesos de envejecimiento habrían tenido el tiempo suficiente como para afectar a la mayor parte de los individuos en más de un área articular, homogeneizando en este aspecto la serie esquelética. Dicho fenómeno también fue observado en otras condiciones patológicas como osteoartritis (Plischuk y Salceda 2011a), hernias discales (Plischuk y Salceda 2011b) y osteoporosis (Plischuk et al. 2014) para la misma muestra de individuos.

Prevalencias

La DISH es una condición observada en diversos animales tanto extintos (dinosaurios, tigres dientes de sable, mastodontes) (Rothschild 1987; 1988), como actuales (caballos, gorilas, cetáceos) (Rothschild 1988); así como en otros representantes del género Homo como Neandertales (Crubézy y Trinkhaus 1992) y en diversos períodos de la historia de nuestra especie (Arriaza et al. 1993; Ozga 2009; Waldron 1985).

Ya para el siglo XX uno de los primeros estudios clínicos con una muestra estadísticamente numerosa fue el realizado por Bloom (1984) en donde se examinaron

1254 individuos mediante radiografías y se establecieron prevalencias de 22,4% para el sexo masculino y 13,4 para el femenino. Weinfeld y colaboradores (1997), analizaron dos poblaciones urbanas, concluyendo en una prevalencia de 25% en hombres y 15% en mujeres, en ambos casos todos mayores de 50 años de edad, mientras que en Corea la prevalencias fueron mucho menores, alcanzando sólo un 2,9 % (Kim et al. 2004).

Se aprecia entonces una amplia dispersión temporo-espacial de la patología (Rogers et al. 1985), lo cual haría suponer una base genética común para la especie aunque con diferencias en su frecuencia, hallándose en menor medida en poblaciones africanas, asiáticas y americanas nativas (Cassim et al. 1990; Kim et al. 2004; Utsinger 1985; Verlan et al 2007; Weinfeld et al. 1997; Westerveld 2011).

Etiología

Diversas hipótesis se han elaborado para explicar el fenómeno nosológico de la DISH, proponiéndose como causas primarias traumas, ocupación, fluorosis, enfermedades infecciosas; autoinmunes (HLA B27, HLA B5 HLA A11), neuroartropatías e hipervitaminosis A (Para una revisión exhaustiva ver Ozga 2009). Sin embargo, desde hace décadas la relación entre clase social, dieta y modo de vida, obesidad y diabetes ha sido propuesta como el principal factor desencadenante de esta patología (Jankauskas 2003).

Uno de los primeros trabajos que vincularon a la DISH con el padecimiento de diabetes fue el realizado por Julkunen y colaboradores (1971), los cuales establecieron que el 19,1% de hombres y 28,6% de mujeres con DISH presentaban además dicha patología endócrina. La base fisiológica que subyace en esta conexión estaría dada en la hiperinsulemia generada en la diabetes tipo II, ya que los niveles de glucosa no descienden y por ende el páncreas sigue produciendo insulina. Esta última, a su vez, induce el crecimiento óseo al iniciar una respuesta celular mediante la unión al receptor de un factor de crecimiento anabólico de las células osteoprogenitoras alojadas en los ligamentos vertebrales (Akune et al. 2001; Jankauskas 2003; Kawaguchi et al. 2006; Wyatt y Ferrance 2006; Zarco Montejo 2008).

Dado que estos desordenes pueden estar relacionados con una ingesta rica en calorías, algunos autores han sostenido que en épocas pasadas existiría la relación ya mencionada entre clases socioeconómicas altas y DISH (Jankauskas 2003). Tony Waldron es uno de los investigadores que ha presentado esta hipótesis con mayor consistencia, caracterizando a la DISH como una nueva enfermedad ocupacional. En primer lugar observó una alta prevalencia de la patología en monjes y personas de relevancia dentro de templos religiosos británicos a partir de la Edad Media (Waldron 1985). Al mismo

tiempo, y a partir de fuentes históricas, reconoce la vida sedentaria de estos individuos y su amplia dieta, basada en la disponibilidad de alimentos como pescado, aves de corral y de caza, vino y cerveza, estimando en más de 6000 calorías de ingesta por día (Bishop, 1983). A partir de esta relación es que Waldron propone un "...*monastic way of life...*", el cual los habría predisuesto a sufrir de obesidad, diabetes y, finalmente, DISH. En este sentido en 2007 una prevalencia de 40% fue estimada para los esqueletos hallados en Pandhof Abbey, Holanda (Verlaan et al. 2007), relacionando esta alta frecuencia a la clase social alta a la cual pertenecían los individuos (Verlaan et al. 2007). Estudios posteriores han sostenido el apoyo a esta hipótesis (Bruintjes 1987; de la Rúa y Orúe 1992; Janssen y Maat 1999; Julkunen et al. 1971; Reale et al. 1999; Rogers y Waldron 2001), siendo el más relevante el desarrollado por Jankauskas, (2003) a partir de restos esqueléticos pertenecientes a tres períodos de la historia de Lituania (Edad de Hierro, Medioevo e Histórico). En el mismo relacionan la condición patológica con etapas históricas, estatus social, edad (Cassim et al. 1990), sexo (Ortner 2003), y obesidad de los individuos (relacionado a diabetes tipo II) (Arriaza et al. 1993) todas variables propuestas como factores de riesgo. Si bien no hallaron diferencias entre los períodos sí las encontraron en el status social, observándose una prevalencia mayor en las zonas urbanas, circunstancia que según el autor también estaría asociada a diferencias en hábitos nutricionales (Jankauskas 2003).

Sin embargo, otros autores (Arriaza et al. 1993; Cassim et al., 1990; Crubézy y Trinkhaus 1992; Mays 2006; Ozga 2009; Resnick et al. 1975; Sencan et al. 2005) sostienen que es al menos discutible que la relación entre obesidad y DISH sea lo suficientemente fuerte como para proponerla como un factor de riesgo primario, a la vez que enuncian la falta de evidencia estadísticamente significativa al respecto (Mays 2006; Ozga 2009).

Al momento podemos sostener que existen pocas razones para negar una asociación entre la aparición de DISH y el estado nutricional, lo que no significa que adscribamos a cada individuo con dicha patología a una clase social determinada (Waldron 2009). La posibilidad de una predisposición genética (Ozga 2009) debe ser un llamado de atención al momento de realizar inferencias acerca de la jerarquía social de una población pasada (Giuffra 2009; Smith et al. 2013; Weisz et al. 2011). Lo que podemos afirmar es que la obesidad, y más precisamente la diabetes tipo II es un factor de riesgo preponderante en el desarrollo de esta patología (Rogers y Waldron 2001). En relación a los resultados obtenidos en nuestro trabajo, las prevalencias observadas estarían vinculadas no sólo a la avanzada edad de los individuos analizados, sino también a las características de las condiciones nutricionales de la población de referencia, enmarcada en una transición epidemiológica caracterizada por un descenso en las enfermedades infecciosas y un aumento de patologías

degenerativas y de aquellas ligadas a la obesidad como las cardiovasculares y, en el caso que nos ocupa, la diabetes tipo II (Omram 1971; Plischuk 2012; Westerveld 2011).

Análisis como el presente son importantes para contribuir en el futuro diagnóstico diferencial de DISH a partir de restos esqueléticos, e incluso para la revisión de diagnósticos realizados durante gran parte del siglos pasado, momento en el que esta condición no había sido debidamente establecida como entidad nosológica independiente (Rogers et al. 1985). Por último creemos que vale la pena resaltar una vez más la importancia de una buena preservación del esqueleto, y de la integración de colecciones documentadas, las cuales posibilitan un análisis completo y preciso que complementa el proceder diagnóstico al aportar datos como la edad de muerte y el sexo del individuo a la vez que permite apreciar los procesos sistémicos de cualquier enfermedad que comprometa al sistema esquelético.

La Plata, 20 de Mayo de 2014

Agradecimientos

Esta investigación se realizó gracias al aporte del CONICET (Beca Postdoctoral).

Bibliografía

- Akune, T., N. Ogata, A. Seichi, I. Ohnishi, K. Nakamura y H. Kawaguchi. 2001. Insulin secretory response is positively associated with the extent of ossification of the posterior longitudinal ligament of the spine. *Journal of Bone and Joint Surgery*, 83-A:1537–1544.
- Aufderheide, A. y C. Rodríguez Martín. 1998. *The Cambridge Encyclopedia of Human Paleopathology*, 478 p., Cambridge University Press, Cambridge.
- Arlet, J. y B. Mazières. 1985. Hyperostotic disease. *La Revue de Médecine Interne*. 6:553-564.
- Arriaza, B. 1993. Seronegative spondyloarthropathies and diffuse skeletal hyperostosis in ancient northern Chile. *American Journal of Physical Anthropology*, 91:263-278.
- Bahrt, K. D. Nashel y G. Haber. 1983. Diffuse idiopathic skeletal hyperostosis in a patient with situs inversus. *Arthritis & Rheumatism*, 26(6):811-812.
- Bishop M. 1983. *The pelican book of the middle ages*. 319 p., Harmondsworth: Penguin Books, Oxford
- Bloom, R. 1984. The prevalence of Ankylosing Hyperostosis in a Jerusalem population with description of a method of grading the extent of the disease. *Scandinavian Journal of Rheumatology*, 13:181-189.
- Bruintjes, T. 1987. Diffuse idiopathic skeletal hyperostosis

- (DISH). A 10th century AD case from the St. Servaas church at Maastricht. *Bones, Treasuries of Human in Time and Space*, 1: 23-28.
- Campillo, D. 2001. *Introducción a la Paleopatología*. 591 p., Edicions Bellaterra S.L., Barcelona.
- Cassim, B., G. Mody y D. Rubin. 1990. The prevalence of Diffuse Idiopathic Skeletal Hyperostosis in African Blacks. *British Journal of Rheumatology* 29:131-132.
- Carile, L., F. Verdone, A. Aiello y G. Buongusto. 1989. Diffuse idiopathic skeletal hyperostosis and situs viscerum inversus. *The Journal of Rheumatology* 16(8):1120-1122.
- Crubézy, E. y E. Crubézy-Ibañez. 1993. Evaluation of diagnostic criteria for diffuse idiopathic skeletal hyperostosis in a series of skeletons. *Epidemiological implications. Revue du Rhumatisme* 60(9):489-493.
- Crubézy, E. y E. Trinkaus. 1992. Shanidar 1: A case of hyperostotic disease (DISH) in the middle Paleolithic. *American Journal of Physical Anthropology* 89(4):411-420.
- De la Rúa, C. y J. Orúe. 1992. Health conditions in a monastic community of the Basque country (16th and 17th centuries). *Journal of Paleopathology* 4: 193-200
- Forestier, J. y J. Rotes-Querol. 1950. Senile ankylosing hyperostosis of the spine. *Annals of the Rheumatic Diseases* 9:321-330.
- Forestier, J. y R. Lagier. 1971. Ankylosing hyperostosis of the spine. *Clinical Orthopaedics and Related Research* 74:65-83.
- Giuffra, V., S. Giusiani, A. Fornaciari, N. Villari, A. Vitiello y G. Fornaciari. 2010. Diffuse idiopathic skeletal hyperostosis in the Medici, Grand Dukes of Florence (XVI century). *European Spine Journal* 19(Suppl 2):103-107
- Hájková, Z., A. Streda y F. Škrha. 1965. Hyperostotic spondylosis and diabetes mellitus. *Annals of Rheumatic Diseases* 24:536-543.
- Jankauskas, R. 2003. The incidence of Diffuse Idiopathic Skeletal Hyperostosis and social status correlations in Lithuanian skeletal materials. *International Journal of Osteoarchaeology* 13(5):289-293.
- Janssen, H. y G. Matt. 1999. Canons buried in the 'Stifskapel' of the Saint Servaas Basilica at Maastricht AD 1070-1521. A paleopathological study. *Leiden: Barge's Anthropologica* 5:1-40.
- Julkunen, H., O. Heinonen y K. Pyörälä. 1971. Hyperostosis of the spine in an adult population. Its relationship to hyperglycaemia and obesity. *Annals of Rheumatic diseases*, 30(6):605-612.
- Julkunen, H., O. Heinonen, P. Knekt y J. Maatela. 1975. The epidemiology of hyperostosis of the spine together with its symptoms and related mortality in a general population. *Scandinavian Journal of Rheumatology*, 4:23-27.
- Kawaguchi, N., H. Akune y T. Ogata. K. Takeshita y K. Nakamura. 2006. Contribution of metabolic conditions to ossification of the posterior longitudinal ligament of the spine. Yonenobu, K., K. Nakamura e Y. Toyama. *Ossification of the Posterior Longitudinal Ligament*. 2nd. Edition. Springer, Tokyo.
- Kim, S., B. Choi, C. Kim, S. Chung, J. Choe, K. Joo, S. Bae, D. Yoo y J. Jun. 2004. The prevalence of diffuse idiopathic skeletal hyperostosis in Korea. *Journal of Rheumatology* 31:2032-2035.
- Kim, M., I. Lee, Y. Kim, C. Oh, J. Park, M. Shin y D. Shin. 2010. Diffuse idiopathic skeletal hyperostosis cases found in Joseon Dynasty Human Sample Collection of Korea. *International Journal of Osteoarchaeology* 22(2):1099-1212.
- Mader, R. 2008. Editorials: Diffuse Idiopathic Skeletal Hyperostosis: Time for a change. *The Journal of Rheumatology*, 35(3):377-379.
- Márquez-Grant, N., A. Casas, L. Franco, M. Merino, V. Muñoz, D. Turbón. 2012. Un posible caso de hiperostosis esquelética difusa idiopática (DISH) de época tardorromana en la península Ibérica. Turbón, D., L. Fañanás, C. Rissech y A. Rosa. *Biodiversidad Humana y Evolución*, Cap. 3, 349-351 p., Universitat de Barcelona, Barcelona.
- Mata, S., P. Fortin, M. Fitzcharles, M. Starr, C. Watts, B. Gore, E. Rosenberg, R. Chen y J. Esdaile. 1996. A controlled study of diffuse idiopathic skeletal hyperostosis. Clinical features and functional status. *Medicine* 76:104-117.
- Mays, S. 2006. The osteology of monasticism in medieval England. Gowland, R. y C. Knüsel, *The Social Archaeology of Funerary Remains* Cap.12, 1979-1989, Oxbow Books, Oxford.
- Omram, A. 1971. The epidemiological transition: A theory of the epidemiology of population change. *The Milbank Quarterly*, 83(4):731-757.
- Ortner, D. 2003. *Identification of pathological conditions in human skeletal remains*. 645 p., Academic Press, Amsterdam.
- Ozga, A. 2009. "Diffuse Idiopathic Hyperostosis in a late nineteenth early twentieth century Almshouse Cemetery".

- Sciences and Humanities, Ball State University, Muncie, Indiana, U.S.A., 151 p. Master thesis. Ball State University.
- Paja, L., E. Molnár, B. Ósz, L. Tiszlavicz, A. Palkó, H. Coqueugniot, O. Dutour y G. Pálfi. 2010. Diffuse idiopathic skeletal hyperostosis appearance and diagnostics in Hungarian osteoarcheological materials. *Acta Biologica Szegediensis*, 54(2):75-81,
- Plischuk, M. 2012. Detección y diagnóstico de patologías en restos óseos humanos: aproximación epidemiológica a una muestra documentada. Facultad de Ciencias Naturales y Museo, Universidad Nacional de La Plata, La Plata, Argentina., 280 p. Tesis Doctoral. Universidad Nacional de La Plata.
- Plischuk, M., A. Inda y A. Errecalde. 2014. Modificaciones de la estructura ósea del fémur proximal. Análisis de una muestra esquelética. *Revista Argentina de Radiología*, 78(1):42-48.
- Plischuk, M. y S. Salceda. 2011a. Evidencia esquelética de osteoartritis en una muestra contemporánea. *Revista Española de Antropología Física*, 32:43-49.
- Plischuk, M. y S. Salceda. 2011b. Hernias discales en una serie esquelética contemporánea (La Plata, Argentina). *Actas de la IV Reunión de la Asociación de Paleopatología en Sudamérica*, p. 61, Lima.
- Ponce, P. 2004. "A study of Diffuse Idiopathic Skeletal Hyperostosis (DISH) in a medieval hospital from Chichester, Sussex". School of Archaeology, Geographical and Environmental Sciences Department of Archaeological Sciences, University of Bradford, Bradford, U.K. Master of Science in Human Osteology and Palaeopathology. University of Bradford.
- Reale, B., D. Marchi y S Borgognini. 1999. A case of diffuse idiopathic skeletal hyperostosis (DISH) from a medieval necropolis in southern Italy. *International Journal of Osteoarchaeology*, 9:369-373.
- Resnick, D. S. Shaul y J. Robins. 1975. Diffuse idiopathic skeletal hyperostosis (DISH): Forestier's disease with extraspinal manifestations. *Radiology*, 115:513-524.
- Resnick, D. y G. Niwayama. 1976. Radiographic and Pathologic Feature of Spinal Involvement in Diffuse Idiopathic Skeletal Hyperostosis (DISH). *Radiology* 119: 559-568.
- Resnick, D. y G. Niwayama. 1995. Diffuse idiopathic skeletal hyperostosis (DISH): Ankylosing hyperostosis of Forestier and Rotes-Querol. Resnick, D. *Diagnosis of bone and joint disorders*, p. 1463-1495., Saunders Company, Philadelphia.
- Rogers, J. 1982 Diffuse idiopathic skeletal hyperostosis in ancient populations. Eve Cockburn, *Papers on Paleopathology presented at the Fourth European Members Meeting of the Paleopathology Association*, p. 11, Middelburg-Antwerpen.
- Rogers, J., I. Watt y P. Dieppe. 1985. Palaeopathology of spinal osteophytosis, vertebral ankylosing spondylitis, and vertebral hyperostosis. *Annals of Rheumatic Diseases*, 44: 113-120.
- Rogers, J., T. Waldron, P. Dieppe e I. Watt. 1987. Arthropathies in Palaeopathology: The basis of classification according to most probable cause. *Journal of Archaeological Science*, 14:179-193.
- Rogers, J. y T. Waldron. 1995. *A field Guide to Joint Disease in Archaeology*. John Wiley & Sons Ltd, Chichester, West Sussex.
- Rogers, J. y T. Waldron. 2001. DISH and the monastic way of life. *International Journal of Osteoarchaeology*, 11(5):357-365.
- Rothschild, M. 1987. Diffuse Idiopathic Skeletal Hyperostosis as reflected in the paleontologic record: Dinosaurs and early mammals. *Seminars in Arthritis and Rheumatism*, 17(2): 119-125.
- Rothschild, B. 1988. Diffuse Idiopathic Skeletal Hyperostosis. *Comprehensive Therapy*, 14(2):65-69.
- Sencan, D., H. Elden, V. Nacitarhan, M. Sencan y E. Kaptanoglu. 2005. The prevalence of Diffuse Idiopathic Skeletal Hyperostosis in patients with diabetes mellitus. *Rheumatology International*, 25(7):518-521.
- Shaibani, A., R. Workman y B. Rothschild. 1993. The significance of enthesopathy as a skeletal phenomenon. *Clinical and Experimental Rheumatology*, 11:399-403.
- Smith, M., J. Dorsz y T. Betsinger. 2013. Diffuse idiopathic skeletal hyperostosis (DISH) in pre-Columbian North America: Evidence from the eastern Tennessee River Valley. *International Journal of Paleopathology*, 3:11-18.
- Subirana, M., A. Cuquerella y L. Planchart. 2004. Restos óseos con hiperostosis difusa esquelética idiopática o hiperostosis anquilosante vertebral. Deducciones medico forenses. *Sisenes Jornades Catalanes d'actualització en Medicina Forense*, 157-168, Generalitat de Catalunya, Barcelona.
- Suzuki, T., H. Fujita, N. Shuichiro, O. Kondo y K. Adachi. 1993. A study of skeletal remains with diffuse idiopathic skeletal hyperostosis (DISH) from the Edo period, Japan. *Anthropological Science*, 101(3):273-290.
- Utsinger, P. 1985. Diffuse Idiopathic Skeletal Hyperostosis.

Clinics in the Rheumatic Diseases, 11:325-351.

Verlaan, J., F. Oner y G. Maat. 2007. Diffuse idiopathic skeletal hyperostosis in ancient clergymen. *European Spine Journal*, 16:1129-1135.

Waldron, T. 1985. DISH at Merton Priory: evidence for a "new" occupational disease? *British Medical Journal*, 291:1762-1763.

Waldron, T. 2009. *Palaeopathology*. 280 p. Cambridge University Press, Cambridge.

Weinfeld, R., P. Olson, D. Maki y H. Griffiths. 1997. The prevalence of diffuse idiopathic skeletal hyperostosis (DISH) in two large American Midwest metropolitan hospital populations. *Skeletal Radiology*, 26:222-225.

Weisz, G. 2009. Comment on: The 'gout' of the Medici, Grand Dukes of Florence: a palaeopathological study. *Rheumatology*. 48(8):1014-1015.

Westerveld, L. 2011. "Diffuse idiopathic skeletal hyperostosis (DISH). The impact of spinal ankylosis on trauma patients". Universiteit Utrecht, 136 p. Doctor Thesis. Universiteit Utrecht

Wyatt, L. y R. Ferrance. 2006. The musculoskeletal effects of diabetes mellitus. *The Journal of the Canadian Chiropractic Association*, 50(1):43-50.

Zarco Montejo, P. 2008. Hiperostosis Anquilosante. Blanco García, J., *Manual SER de las Enfermedades Reumáticas*, Cap. 56, p. 421-425, Editorial Médica Panamericana, Madrid.