MANUAL DE REPRODUCCIÓN DE ANIMALES DE PRODUCCIÓN Y DE COMPAÑÍA



CAPITULO 21

ENFERMEDADES REPRODUCTIVAS DE LA HEMBRA CANINA

Romina Gisele Praderio

La hembra canina, necesita encontrarse en óptimas condiciones de salud y gozar de bienestar animal para poder reproducirse (óptima condición corporal, exenta de factores estresantes y óptimo estado sanitario). En este capítulo trataremos las afecciones de los órganos reproductivos de la hembra canina, haciendo hincapié en las de mayor relevancia en la clínica reproductiva.

Desórdenes del Ovario

Síndrome de Ovario Remanente

Esta entidad se produce cuando restos de ovario han quedado en la bolsa ovárica luego de la cirugía o células ováricas se implantan en tejidos adyacentes. El tejido ovárico residual sigue funcional en el organismo, por lo que, luego de la castración quirúrgica, estos pacientes muestran signología de una hembra que cicla (Johnston y col., 2001; Feldman y Nelson, 2007; Sontas y col., 2007). Pueden tener signos externos de celo variables (edema vulvar leve, moderada o importante, con o sin descarga vaginal), atraer al macho pero no aceptar la monta, ó a veces, aceptar el servicio.

El ovario derecho, por poseer una posición más craneal que el izquierdo, es el que se encuentra remanente con mayor asiduidad, ya que es anatómicamente el más difícil de abordar.

Así mismo, aunque infrecuente, se ha comunicado que esta entidad se ha dado en pacientes que presentaban un ovario accesorio, tejido ovárico ectópico (Johnston y col., 2001).

Signos clínicos

Las perras con síndrome de ovario remanente pueden mostrar signología de proestro-estro, tales como edema vulvar, secreción vulvar serosanguinolenta, atracción al macho, aceptación de la monta y pseudopreñez (Johnston y col., 2001; Feldman y Nelson, 2007).

Diagnóstico

Se aproxima el diagnóstico en base a la anamnesis (en la cual debemos confirmar que la perra no haya recibido administración exógena de estrógenos), examen físico, citología vaginal, mediciones de hormonas séricas. El diagnóstico definitivo se alcanza con la laparotomía exploratoria para localizar el ovario remanente, extraerlo y realizar el estudio histopatológico.

Tratamiento

Debe realizarse una laparotomía exploratoria durante el estro o diestro para remover el tejido ovárico remanente. Se recomienda que la misma sea realizada por un cirujano con experiencia y en las etapas del ciclo estral citadas ya que los folículos ováricos (estro) o cuerpos lúteos (diestro) facilitarán la visualización del tejido. El sitio en el que se encuentra frecuentemente es el

ligamento ovárico (Johnston y col., 2001; Feldman y Nelson, 2007). Una vez removido, el tejido debe enviarse al laboratorio de histopatología para su estudio.

Quistes foliculares

Los quistes foliculares son estructuras ováricas que contienen un líquido seroso y se encuentran limitadas por una pared (Foto 1 y 2). Los mismos se desarrollan como consecuencia de un folículo ovárico que no llega a ovular, sigue en crecimiento y produciendo estrógenos. Las altas concentraciones de estrógenos séricos, se asocian a la ocurrencia de estro persistente, con los signos clínicos asociados a la estrogenemia presente. Es así que, la presencia de quistes foliculares predispone al desarrollo de ciertas entidades como hiperplasia endometrial quística-piómetra, anemia arregenerativa, coagulopatías, etc.

Los quistes pueden ser únicos o múltiples y estar presente en uno o ambos ovarios. Los quistes bilaterales son menos frecuentes que los unilaterales, estudios previos muestran una incidencia del 32 % de quistes ováricos bilaterales (Johnston y col., 2001; Fontbonne, 2011). En un estudio realizado por Dow se observó que la incidencia de los quistes foliculares fue mayor en hembras nulíparas en comparación con las multíparas (Dow, 1960).

Se considera quiste folicular cuando el diámetro de la estructura es mayor a un folículo preovulatorio y perdura en el tiempo por más de 30 días (Johnston y col., 2001, Feldman y Nelson, 2007). Se observó que el diámetro de los quistes oscilaba entre 1 a 5 cm, siendo los de 5 cm los menos frecuentes y, presentes en ovarios con quistes múltiples. En ovarios con quistes únicos el diámetro varió de 1 a 1,5 cm (Dow, 1960; Feldman, 2007). En un estudio reciente se observó que la mayoría de los quistes poseían un tamaño menor o igual a 0,5 cm (Knauf y col., 2014).

Signos clínicos

Los signos clínicos de perras con quistes foliculares activos son similares a los manifestados durante proestro y estro (edema vulvar, descarga vaginal serosanguinolenta, entre otros) asociados a estro persistente. Así mismo la paciente puede presentar signos asociados a los efectos adversos de los estrógenos (HEQ-Piómetra, hipoplasia o aplasia medular y sus consecuencias, dermatopatías estrogénicas) (Johnston y col., 2001; Knauf y col., 2014).

Diagnóstico

El diagnóstico se aproxima mediante la anamnesis, signos clínicos y citología vaginal en la que se observa un alto porcentaje de células superficiales (80 a 90 %). En la ecografía abdominal puede observarse una o más estructuras quísticas anecoicas en al menos uno de los ovarios.

Tratamiento

El tratamiento de elección es la ovariohisterectomía. Sin embargo, en aquellas hembras con fines reproductivos, se puede realizar un tratamiento médico con hCG.

El objetivo de la terapia con gonadotropinas es inducir la ovulación y/o luteinizar los quistes foliculares. Para evaluar la efectividad del tratamiento pueden realizarse mediciones séricas de progesterona postratamiento. La misma debería ascender si el quiste se luteinizó (Feldman y Nelson, 2007). Es conveniente utilizar prostaglandinas para producir la luteólisis del quiste 30 días postratamiento para reducir los efectos de la progesterona sobre el útero.

Tumores Ováricos

Los tumores ováricos son de baja incidencia en la perra, y ocurren generalmente a edades avanzadas, excepto el teratoma, el cual se presenta a una edad promedio de 4 años.

En el ovario de la perra podemos encontrar tumores epiteliales, de cordones sexuales y de las células germinales. Entre los tumores de los cordones sexuales los de mayor ocurrencia son el tumor de células de la granulosa, mientras que de los tumores de células germinales los más comunes son los disgerminomas y teratomas (Nielsen y col., 1976; Feldman y Nelson, 2007; Rota y col., 2013).

Signos clínicos

Los signos pueden variar dependiendo del tipo de tumor. Algunos son productores de hormonas, como el tumor de células de la granulosa que produce estrógenos, por lo que la hembra puede demostrar signología estrogénica (proestro-estro persistente, dermatopatías, etc). Así mismo, puede conducir al desarrollo de HEQ-Piómetra por lo que muchas veces es un hallazgo durante la OVH. Este tumor se presenta como una masa unilateral de tamaño variable, el cual oscila entre 0,4 y 10cm de diámetro. Con menor frecuencia se ha observado la presentación bilateral. Entre los signos clínicos podemos observar distensión abdominal y ascitis (Spoor y col., 2014). Además, por la acción estrogénica, las hembras pueden manifestar alteraciones hematopoyéticas. Los tumores de células germinales (teratoma y disgerminoma) pueden presentar distensión abdominal (Jergens y col., 1987). A diferencia de los tumores descriptos previamente no se los ha asociado a ascitis. También pueden ser asintomáticos (Johnston y col., 2001; Feldman y Nelson, 2007).

Diagnóstico

El diagnóstico se aproxima mediante la anamnesis, signos clínicos, examen físico y realización de estudios complementarios de diagnóstico por imágenes. El mismo se confirma con la realización de una biopsia excisional y el estudio histopatológico del tumor. Durante el examen clínico podemos encontrar una masa palpable en la zona ovárica realizando la maniobra de palpación abdominal. Luego del hallazgo de la masa, debe indicarse una radiografía/ecografía para aproximarnos al diagnóstico, en las cuales podemos observar una masa caudal al riñón.

Tratamiento

Extirpación de la masa tumoral y el útero si el cuadro clínico lo requiere (Foto 3 y 4).

Desórdenes del útero canino

Complejo Hiperplasia endometrial quística-Piómetra

El Complejo Hiperplasia Endometrial Quística- Piómetra es una afección hormonodependiente que afecta con más frecuencia a hembras sexualmente maduras, de edad media a avanzada (generalmente mayores a 6 años) y/o a hembras jóvenes que han sido tratadas con progestágenos con el fin de evitar ciclos estrales y preñeces no deseada.

La Hiperplasia Endometrial Quística (HEQ) es una entidad caracterizada por cambios en el endometrio relacionados principalmente con la acción de la progesterona (P4), pero también por la acción de los estrógenos sobre el útero lo que conduce al desarrollo de hiperplasia endometrial quística (HEQ) (Silva-

Molano y Loaiza-Echeverri; 2007). Una vez instaurada la HEQ si ocurre invasión y multiplicación bacteriana desarrolla una piometra. Esta es una de las afecciones reproductivas más importantes en la hembra canina, tanto por su prevalencia como por su morbilidad y mortandad. Constituye un problema que no solo compromete la capacidad reproductiva de la hembra sino que pone en riesgo su vida, llevando muchas veces al deceso de la paciente.

Etiopatogenia

La P4 promueve el crecimiento y la secreción de las glándulas endometriales y a la vez suprime la actividad miometrial, por lo cual se acumula secreción glandular en el útero, lo que genera un ambiente propicio para la proliferación bacteriana (De Bosschere, 2001; Johnston y col., 2001; Feldman y Nelson, 2007). Los estrógenos (E2) estimulan la síntesis de receptores de P4 en las células endometriales, acrecentando de este modo la acción de P4 sobre el útero, y a la vez producen la apertura del cérvix, lo cual facilita el ascenso de las bacterias que forman parte de la flora vaginal al útero (Dow, 1959; Silva-Molano y Loaiza-Echeverri, 2007). Así mismo, los estrógenos promueven el aumento de la vascularidad en el endometrio y la llegada de polimorfonucleares al mismo (Johnston y col., 2001).

En respuesta al estímulo hormonal, el endometrio canino sufre un engrosamiento debido al proceso de hiperplasia e hipertrofia de las glándulas endometriales, las que comienzan a secretar y liberar su contenido. Conjuntamente ocurre edema en el estroma y, muchas veces, infiltrado de células de la inflamación. Este proceso lleva a la ocurrencia de hidrómetra o mucómetra (designación dependiente del grado de hidratación de la mucina) cuando el contenido es estéril, ó al desarrollo de una piómetra luego de una infección bacteriana. Esta última, es la consecuencia más frecuente de la HEQ. El diagnóstico de HEQ posee cierto grado de dificultad ya que las hembras no presentan signos clínicos a excepción de los reproductivos (subfertilidad o infertilidad). Sin embargo cuando la piómetra está instaurada el paciente

presenta variados signos clínicos asociados a la enfermedad. Un diagnóstico rápido que permita instaurar un tratamiento efectivo y precoz aumenta la sobrevida del paciente.

El momento del ciclo estral en que se desarrolla la piómetra es la fase luteal, ya que en ella la P4 se encuentra aumentada por un período largo de tiempo (9 a 12 semanas luego de la ovulación), momento en el cual la concentración de esta hormona es muy alta, llegando a superar muchas veces valores de 40 ng/ml. En las hembras en anestro, la P4, se encuentra basal, siendo sus valores menores a 0,5 ng/ml. Durante el proestro, su concentración sigue siendo baja, P4: < 1 ng/ml, y comienza a aumentar nuevamente al inicio del estro, donde sus valores son mayores a 2 ng/ml (Feldman y Nelson, 2007). Estudios realizados por Heiene demostraron que las concentraciones plasmáticas de P4 de la fase luteal fueron similares en hembras con piómetra y en hembras sanas (Heiene y col., 2004).

Esta entidad se puede presentar a cuello abierto o a cuello cerrado, dependiendo de la etapa del ciclo estral en la que se manifiesta, ya que durante la fase lútea el cérvix se encuentra cerrado, por lo cual la secreción no va a ser visible; aunque también puede desarrollarse en la fase lútea pero manifestarse luego, cuando ya el diestro terminó y las concentraciones plasmáticas de P4 son basales, por lo cual se produce la apertura del cérvix y el contenido uterino se hace evidente. La piómetra a cuello cerrado es más grave, y muchas veces se diagnostica tardíamente debido a que el propietario no observa la descarga vulvar y puede tardar en llevar a la perra a consulta. En la piómetra a cuello cerrado el contenido uterino puede ser de gran cuantía asociándose a ruptura del órgano con peritonitis subsecuente, lo que es mucho más grave para la paciente y de peor pronóstico.

La flora bacteriana que interviene en la infección uterina es comúnmente la aislada de la flora vaginal normal. Los microorganismos avanzan hacia el útero a través del cérvix en las etapas del ciclo estral en los que este se encuentra abierto. Así mismo, se han observado otras bacterias que podrían acceder al útero en forma descendente. Sin embargo, las bacterias de la flora vaginal son

las consideradas la fuente de contaminación más factible (Feldman y Nelson, 2007).

En la perra sin cambios endometriales, las bacterias ascienden al útero en proestro y estro, ya que en estas etapas el cérvix se encuentra abierto, pero no se produce la infección, ya que el sistema inmune de la paciente controla y elimina la colonización; por lo cual se demuestra que el desarrollo de la entidad no solo está adjudicado a la contaminación bacteriana, sino que intervienen otros factores predisponentes relacionados con la administración exógena de estrógenos y/o progesterona, y la repetida exposición de altos niveles de progesterona en cada diestro lo cual predispone a HEQ.

La bacteria más frecuentemente aislada de los cultivos de hembras con piómetra es la E. coli, aunque también se han aislado otras como estafilococos, estreptococos, Klebsiella, Pseudomonas, Proteus, Hemophilus, Pasteurella, Serratia, entre otras. Los mismos microorganismos se han encontrado en la flora vaginal de hembras caninas sanas (Feldman y Nelson, 2007; Enginler y col., 2014).

La E. coli es una bacteria gramnegativa, que presenta una endotoxina en su membrana, químicamente estable y activa, la cual se libera cuando la bacteria muere, provocando de este modo una endotoxemia, ocurriendo signología clínica asociada (shock séptico) cuando los niveles séricos de la endotoxina exceden los 0,05 ng/ml (Feldman y Nelson, 2007).

Signos clínicos

Como se mencionó anteriormente la piómetra puede ser a cuello abierto o cerrado. La signología varía dependiendo de su presentación y evolución. Una hembra con piómetra a cuello abierto puede presentar una leve descarga vulvar, en ausencia de signos sistémicos, y a medida que avanza el cuadro acentuarse la signología, pudiéndose observar una secreción vulvar copiosa, la cual puede ser sanguinolenta (Foto 5) o mucopurulenta (Foto 6) y fácilmente detectable, sumado a signos sistémicos como letargia, depresión, anorexia,

polidipsia, poliuria, vómitos y diarrea en cuadros avanzados (Johnston y col., 2001; Feldman y Nelson, 2007; Pretzer, 2008). En contraste, las hembras con piómetra a cuello cerrado no presentan secreción vulvar, sin embargo, generalmente manifiestan signos clínicos más severos al momento de la consulta debido que la enfermedad es menos evidente para el propietario. Los signos clínicos sistémicos comprenden depresión, letargia, anorexia, polidipsia, poliuria, pérdida de peso, vómitos y diarrea, seguidos por signos de septicemia y toxemia (Johnston y col., 2001; Johnson, 2005), llevando a un estado de deshidratación severa conocido como síndrome de respuesta inflamatoria sistémica (SIRS), el mismo ocurre en 6 de cada 10 perras (Fransson y col., 2007). El deceso del animal ocurre si no se instaura un tratamiento rápido y eficaz en el momento adecuado.

Al examen físico podemos encontrar un paciente alerta y de actitud normal con una leve descarga vulvar en los casos de una piómetra a cuello abierto que recién inicia, o un paciente deprimido, con dolor a la palpación abdominal en casos de piómetra a cuello abierto más avanzada y algunas veces, distensión abdominal si la descarga vulvar no permite el completo vaciado uterino. A la palpación abdominal puede palparse el útero agrandado a través del abdomen. En los casos de piómetra a cuello cerrado puede observarse decaimiento, algunos pacientes manifiestan dolor a la palpación abdominal y en algunos casos (si hay puntos de necrosis uterina y/o peritonitis) abdomen en tabla, lo cual impide la palpación abdominal. La temperatura rectal se encuentra dentro de los parámetros normales, pudiendo estar elevada si ocurre bacteriemia o septiciemia. Así mismo, el paciente puede estar hipotérmico si presenta shock séptico registrándose tiempo de llenado capilar aumentado, pulso débil y taquicardia (Johnston y col., 2001; Pretzer, 2008).

Diagnóstico

La anamnesis, los signos clínicos y los hallazgos al examen físico permiten arribar a un diagnóstico presuntivo, el hemograma mostrará una leucocitosis

neutrofílica con desvío a la izquierda y presencia de neutrófilos tóxicos, hallazgos que permiten aproximar el diagnóstico. Estudios de bioquímica sérica (urea y creatinina) permitirán evaluar la funcionalidad renal del paciente la cual puede encontrarse comprometida. Finalmente se arriba al diagnóstico definitivo mediante un estudio ultrasonográfico. En caso de la HEQ sin colecta uterina se aproxima el diagnóstico mediante ultrasonografía (Bigliardi y col., 2004) arribándose a diagnóstico definitivo mediante biopsia uterina (Johnson, 2005).

La paciente llega a consulta en diestro o luego de haber recibido tratamiento estrogénico o progestágeno. Al examen físico, la descarga vaginal cuando está presente es de ayuda diagnóstica, al igual que cuando percibimos el aumento del tamaño uterino a la palpación abdominal. Sin embargo, debemos recurrir a los métodos complementarios de diagnóstico por imagen para confirmar nuestra sospecha. Tanto la radiografía como la ultrasonografía van a evidenciar un útero aumentado de tamaño, pero el método diagnóstico de elección es la ecografía, ya que permite diferenciar la HEQ-piómetra de otras causas de agrandamiento uterino, como por ejemplo preñez, que con la radiografía no se puede confirmar si el tejido fetal todavía no está calcificado (Johnston y col., 2001). Debe tenerse en cuenta que la descarga uterina purulenta no es suficiente para descartar una preñez, ya que puede ocurrir infección en uno de los cuernos mientras el contralateral está gestando (Silva-Molano y Loaiza-Echeverri; 2007). Todo lo expuesto muestra la importancia de la ecografía en la aproximación diagnóstica.

En una paciente con piómetra la radiografía permite evidenciar una estructura tubular cuyo diámetro puede ser mayor tamaño que el de las asas intestinales, ubicada en abdomen caudoventral y que puede desplazar a los órganos abdominales. Así mismo, pueden observarse imágenes de peritonitis secundaria a una ruptura uterina. La ecografía permite determinar el tamaño del útero, espesor de la pared uterina, y la presencia de líquido dentro del lumen, además de descartar una preñez a partir el día 18-21 de la ovulación.

Tratamiento

La ovariohisterectomía (OVH) es el tratamiento de elección para todas aquellas pacientes que no tienen un fin reproductivo, ya que al extraer el órgano afectado se evitan recidivas (Foto 7, 8 y 9). Está indicada la estabilización del paciente antes de realizar la OVH para obtener óptimos resultados. Es de suma importancia iniciar una terapia antibiótica y analgésica rápidamente sumada a la terapia de sostén. Una perra con piómetra requiere hospitalización y fluidoterapia endovenosa. El objetivo de la fluidoterapia es corregir el desequilibrio hidroelectrolítico, mantener una perfusión tisular adecuada y mejorar la función renal ya que hay que evitar o disminuir la azootemia, la cual está asociada con signos clínicos severos (Johnson, 2005; Verstegen y col., 2008). Debe implementarse una antibióticoterapia relacionada con los microorganismos que se encuentran habitualmente implicados en esta enfermedad antes, durante y después de la OVH. La antibióticoterapia continúa por vía oral durante 7 a 10 días luego de la OVH (Feldman y Nelson, 2007). El pronóstico va a depender del estado de salud de la paciente en el momento de la cirugía y del manejo posoperatorio.

Como se dijo anteriormente, debe considerarse el tratamiento quirúrgico como primer opción en todas las pacientes que no sean utilizadas como reproductoras, pero para aquellas hembras con un fin reproductivo existen tratamientos médicos opcionales que nos permiten tratar esta afección y a la vez mantener la condición reproductiva de la hembra canina. Estos tratamientos podrán aplicarse siempre y cuando la condición clínica de la paciente lo permita.

La terapia médica incluye prostaglandinas naturales (PGF2α), prostaglandinas sintéticas (cloprostenol), antiprogestinas (aglepristone), agonistas dopaminérgicos (cabergolina, bromocriptina) y combinaciones de ellas. A continuación se describirán los mecanismos de acción, efectos, ventajas y desventajas de cada una.

PGF2α y análogos sintéticos: La PGF2α (prostaglandina natural) y sus análogos sintéticos producen contracción del miometrio lo cual permite la

expulsión del exudado desde el útero y a la vez provoca una disminución en la concentración de progesterona (P4) circulante por dos mecanismos de acción: 1) produce vasoconstricción local, reducción del flujo sanguíneo hacia el cuerpo lúteo y degeneración celular lo que conlleva la lisis del mismo; 2) se une a receptores específicos, interfiriendo con la esteroidogénesis y reduciendo la producción de P4. Por otra parte, su administración se asocia a relajación del cérvix. Estas acciones dependen de la dosis, ruta, frecuencia y momento del ciclo estral en el que se administran (Nelson y col., 1982; Feldman y Nelson, 2007).

Los efectos secundarios de PGF2α son inquietud, ambulación, hipersalivación, jadeo, vómitos, dolor abdominal, taquicardia, fiebre, defecación y descarga uterina. La PGF2α posee metabolismo pulmonar, por lo cual los efectos de la misma son transitorios y desaparecen dentro de la hora posadministración (Silva-Molano y Loaiza-Echeverri, 2007). Esta droga no debe ser administrada a pacientes con problemas cardiorespiratorios (Feldman y Nelson, 2007) ni tampoco en razas braquicéfalas ya que pueden provocar el deceso del animal.

El uso de prostaglandinas está indicado para el manejo de piómetra a cuello abierto utilizándose dosis ascendente, una vez al día. Además se debe instaurar la antibioticoterapia correspondiente desde el inicio del tratamiento hasta 14 días después de finalizado el mismo.

El cloprostenol es un análogo sintético de la PGF2α que puede utilizarse con el mismo propósito que ésta. Las PG sintéticas ejercen un efecto mayor en el organismo que las PG de origen natural por lo cual se utilizan a dosis menores para disminuir los efectos colaterales (Feldman y Nelson, 2007), a la vez disminuyen las contracciones miometriales resultando en una lenta evacuación uterina (Verstegen y col., 2008). En la actualidad, las PG naturales no se encuentran disponibles en el mercado por lo que las PG sintéticas son las que se utilizan frecuentemente solas o en combinación con otras drogas descriptas a continuación.

Agonistas dopaminérgicos: Los agonistas dopaminérgicos son utilizados por causar disminución de la prolactina circulante. La prolactina es la hormona

luteotrófica más importante en la perra. Los agonistas dopaminérgicos como cabergolina o bromocriptina poseen actividad antiprolactínica por lo cual al disminuir el soporte luteo producen una disminución en la concentración plasmática de P4 si se administran a partir del día 25 posovulación, momento en el cual el cuerpo luteo deja de ser autónomo. Se han utilizado estas drogas en combinación con PG, tanto natural como sintética (England y col., 2007). Además, esta combinación mejora el tratamiento con PG ya que permite reducir la dosis de la misma, disminuyendo sus efectos adversos y haciendo el tratamiento más seguro.

Aglepristone: El aglepristone es un antagonista de los receptores de P4 que se utiliza con el fin de bloquear los mencionados receptores. Este fármaco es muy efectivo en el período inicial del diestro en el que el CL es refractario a la lisis, por lo cual el uso de prostaglandinas no está indicado. Hay protocolos que lo combinan con cloprostenol. El cloprostenol se incluye en el protocolo luego de la apertura del cervix, con el fin de sumar acción contráctil en el miometrio. El aglepristone, es una droga muy segura y efectiva y puede ser utilizada tanto en piómetra a cuello abierto como cerrado ya que produce la apertura del cérvix (Fieni, 2006; Verstegen y col., 2008).

Luego de un tratamiento médico siempre es posible la recurrencia de esta afección y se recomienda servir a la hembra en el ciclo siguiente al tratamiento y no dejar pasar los ciclos sin monta.

Endometritis o Metritis posparto

Es una enfermedad del posparto en la cual se produce inflamación del endometrio y miometrio a causa de una infección bacteriana y suele manifestarse luego de algunos factores predisponentes como falta de limpieza durante la ayuda del parto, distocia, retención placentaria y/o fetal, tejido uterino desvitalizado, entre otras (Kutzler, 2010).

A diferencia de la piometra, la endometritis posparto se desarrolla en el periodo posparto, donde las concentraciones de progesterona son bajas,

siendo la causa determinante la contaminación bacteriana del útero en puerperio (Johnston y col., 2001).

Signos clínicos

Los signos clínicos de una paciente que cursa endometritis posparto son hipertermia y descarga vulvar marrón rojiza de olor fétido en el puerperio temprano (entre 1 y 7 dias posparto). Otros signos acompañantes son depresión, anorexia, mala o nula atención de los cachorros y disminución o cese de la producción láctea (Johnston y col., 2001; Feldman y Nelson, 2007). En caso de metritis severa pueden aparecer deshidratación severa, septicemia y/o endotoxemia.

Diagnóstico

El diagnóstico se realiza mediante la anamnesis, signos clínicos, examen físico, métodos de diagnóstico por imágenes, citología vaginal, hemograma y bioquímica sérica.

Al examen clínico podemos encontrar una paciente normal con o sin dolor a la palpación abdominal y agrandamiento uterino y, en casos más severos signos de shock séptico. El hemograma puede demostrar leucocitosis neutrofílica con desvío a la izquierda, o en casos muy avanzados leucopenia. Los valores de la bioquímica sanguínea pueden verse alterados dependiendo del grado de deshidratación. En la citología vaginal suele observarse abundante cantidad de neutrófilos, acompañado de eritrocitos, mucus, detrito, bacterias, y algunas veces células endometriales (Feldman y Nelson, 2007).

Tratamiento

La terapéutica de endometritis posparto consiste principalmente en la antibióticoterapia correspondiente y en casos avanzados con deshidratación y signología de shock se debe realizar fluidoterapia endovenosa adecuada con las necesidades del animal para estabilizar al paciente. En algunos casos, luego de la estabilización hemodinámica, puede ser necesaria la cirugía para remoción de tejido fetal y/o placentario o tejido uterino desvitalizado (Johnston y col., 2001) y en los casos de hembras en los que no se desee un fin reproductivo la ovariohisterectomía podría ser la mejor opción a fin de evitar posteriores preñeces (Kutzler, 2010).

Hidrómetra/Mucómetra/Hemómetra

Se denomina hidrómetra y mucómetra al acúmulo de fluido estéril en el útero (el término difiere por el grado de hidratación de la mucina, como se dijo anteriormente).

Al examen clínico podemos encontrar aumento de tamaño del útero a la palpación abdominal. Los métodos complementarios de diagnósticos como ecografía o radiografía permiten observar el agrandamiento uterino permitiendo la ultrasonografía descartar una preñez. Una citología y cultivo del líquido intrauterino permiten aproximar el diagnóstico (Johnston y col., 2001). Asi mismo, en el útero puede haber colecta de sangre, definido como hemómetra. La misma, no es muy frecuente y se ha observado en perras luego de episodios de torsión uterina o en casos intoxicación con productos warfarínicos (Johnston y col., 2001).

En el caso de la hidrómetra o mucómetra el tratamiento de elección es la OVH en hembras que no se utilizan como reproductoras a fin de evitar posteriores problemas de salud así como preñeces no deseadas. En el caso de hembras reproductoras la terapéutica médicamentosa con prostaglandinas, antiprogestinas (aglepristone), agonistas dopaminérgicos y combinaciones de

estas drogas pueden ser una alternativa. Para el caso de la hemómetra el tratamiento depende de la causa primaria, ya que si es por torsión uterina el tratamiento es inevitablemente quirúrgico mientras que si hay intoxicación con warfarínicos primero debe tratarse la misma y luego decidir si se conservará el útero o no.

Anormalidades congénitas

Se han detectado alteraciones en el desarrollo del útero o ausencia de desarrollo del mismo como por ejemplo, aplasia unilateral, fusión parcial y cuernos asimétricos en su longitud, pero estas alteraciones no son frecuentes. La aplasia de ovario asociada, puede o no estar presente (Johnston y col., 2001).

Desórdenes de la vagina

Hiperplasia Vaginal

Etiopatogenia

Se produce a causa de una respuesta exagerada de la mucosa vaginal a los estrógenos. Como consecuencia de esta estimulación hormonal, se produce gran edema en la mucosa vaginal, lo que lleva a eversión de la mucosa vaginal (Foto 10). Se da generalmente en perras jóvenes, de talla grande y razas braquicéfalas (Post y col., 1991).

Signos clínicos

Los signos aparecen durante proestro o estro, sin embargo se han observado también en diestro. La perra llega a consulta por la preocupación del propietario al observar una masa protruida en la zona vulvar. En menor medida los signos son lamido de la zona genital, dificultad para una micción normal y dificultad para copular.

Diagnóstico

El diagnóstico se realiza mediante la inspección clínica al visualizar el tejido protruido en la vulva y examen citológico vaginal para evidenciar la acción estrogénica sobre el epitelio. Debe diferenciarse de tumores vaginales y pólipos.

Tratamiento

El tratamiento depende de la gravedad de los signos clínicos que presente la hembra. La mucosa evertida debe mantenerse limpia y humectada, lavándola 2 o 3 veces con agua fría, secándola con un paño absorbente y recubriéndola con vaselina líquida. Si ha ocurrido necrosis de parte de la mucosa vaginal la misma debe removerse quirúrgicamente. Cuando las concentraciones de estrógeno descienden disminuye el edema de la mucosa vaginal y el tejido retorna a su tamaño normal, mientras tanto, debe mantenerse el tejido lubricado y en buenas condiciones de higiene. Para evitar recidivas, debe procederse a la ovariohisterectomía, ya que en cada ciclo volverá a ocurrir el gran edema de la mucosa vaginal. En hembras reproductoras debe evaluarse la fertilidad ya que puede estar comprometida (Feldman y Nelson, 2007; Stornelli y col., 2009).

Vaginitis

Etiología

La vaginitis es un proceso inflamatorio de la vagina, relacionado con afecciones no solo genitales sino también urinarias. La misma puede presentarse en hembras de cualquier edad y raza, en cualquier etapa del ciclo reproductivo (Johnston y col., 2001; Johnson, 2005).

En hembras adultas, la vaginitis se encuentra asociada a infecciones bacterianas producidas generalmente por coliformes, estreptococos o estáfilococos, o víricas como herpes virus (Johnston y col., 2001), irritación física o química, estimulación androgénica, neoplasias o anormalidades anatómicas.

En las hembras prepúberes puede ocurrir vaginitis con cierta frecuencia, la cual remite al alcanzar la perra la pubertad. Esta entidad es llamada vaginitis juvenil o infantil.

Signos clínicos

Las perras con vaginitis presentan frecuentemente secreción vulvar mucosa, mucopurulenta o purulenta, pudiendo presentar lamido vulvar, dermatitis perivulvar, polaquiuria, tenesmo y atracción a los machos (Johnson, 2005; Feldman y Nelson, 2007; Purswell, 2007). El último signo se encuentra asociado a cualquier entidad que presente descarga vulvar.

Diagnóstico

Podemos arribar al diagnóstico mediante la anamnesis, signos clínicos y examen físico. La confirmación diagnóstica se realiza mediante citología

vaginal y vaginoscopía (Johnson, 1991; Johnson, 2005; Feldman y Nelson, 2007). En la citología vaginal se observan células de la inflamación. Con la vaginoscopía podemos evaluar la inflamación de la mucosa, presencia de neoformaciones y, anormalidades anatómicas o presencia de cuerpos extraños que podrían haber sido la causa predisponente de vaginitis.

Tratamiento

En los casos de la vaginitis juvenil no está indicada la aplicación de antibióticos sistémicos o tópicos, combinados con baños en la zona perineal. La vaginitis infantil resuelve sin terapia médica. Los casos de vaginitis en perras adultas generalmente se asocian a una causa predisponente (ej: infección urinaria, neoplasia vaginal, etc) la cual debe ser eliminada para que resuelva la vaginitis. Es así que por ejemplo, la sola administración de antibióticos sin la remoción de la neoplasia no resolverá la vaginitis presente.

Neoplasias Vaginales

En la vagina podemos encontrar tumores benignos y malignos. Dentro de los tumores benignos se incluyen fibromas, leiomiomas (Foto 11), pólipos y lipomas; y dentro de los malignos leiomiosarcomas, mastocitomas y carcinomas de células transicionales (Feldman y Nelson, 2007). Estos tumores son infrecuentes en la perra, y se observan en pacientes gerontes.

El TVT (tumor venéreo transmisible) es un tumor frecuentemente encontrado en perras enteras, pos-púberes. También puede encontrarse este tumor en hembras castradas que presentan síndrome de ovario remanente.

Signos clínicos

La neoformación puede observase protruyendo o no por vulva con o sin descarga vulvar acompañante y lamido de la zona vulvar. Dependiendo del compromiso de la masa puede observarse como signos asociados estranguria, tenesmo, disuria e incontinencia urinaria o fecal.

Diagnóstico

La aproximación diagnóstica se realiza mediante la anamnesis y signos clínicos. El diagnóstico se aproxima mediante un estudio citológico y se confirma mediante biopsia de la neoformación (Johnston y col., 2001; Feldman y Nelson, 2007).

Tratamiento

El tratamiento de elección es la remoción quirúrgica de la masa, aunque deben evaluarse la condición general del paciente, el compromiso de la zona afectada, la malignidad de la masa, entre otros, antes de optar por la resolución quirúrgica (Soderberg, 1986; Manothaiudom y Johnston, 1991; Johnston y col., 2001).

Bibliografía

Bigliardi, E.; Parmigiani, E.; Cavirani, S.; Luppi, A.; Bonati, A.; Corradi, A. (2004). “Ultrasonography and Cystic Hyperplasia–Pyometra Complex in the Bitch”. *Reprod Dom Anim 39,* pp. 136-140.

De Bosschere, H.; Ducatelle, R.; Vermeirsch, H.; Van Den Broeck, W.; Coryn, M. (2001). “Cystic endometrial hyperplasia-pyometra complex in the bitch: Should the two entities be disconnected?”. *Theriogenology 55,* pp. 1509-1519.

Dow, C. (1959). “The cystic hyperplasia-pyometra complex in the bitch”. *J Comp Path 69,* pp. 237-250.

Dow, C. (1960). “Ovarian abnormalities in the bitch”. *J Comp Path 70,* pp. 59-69.

Enginler, S.O.; Ates, A.; Diren Sigirci, B.; Sontas, B.H.; Sonmez, K.; Karacam, E.; Ekici, H.; Evkuran Dal, G.; Gurel, A. (2014). “Measurement of C-reactive protein and Prostaglandin F2alfa Metabolite Concentrations in Differentiation of Canine Pyometra and Cystic Endometrial Hyperplasia/Mucometra”. *Reprod Dom Anim 49,* pp. 641-647.

England, G.C.; Freeman, S.L.; Russo, M. (2007). “Treatment of spontaneous pyometra in 22 bitches with a combination of cabergoline and cloprostenol”. *Vet Rec 160,* pp. 293–6.

Feldman, E.C.; Nelson, R.W. (2007). *Endocrinología y Reproducción canina y felina.* (3ra ed.). Buenos Aires, Argentina: Inter-Médica.

Fieni, F. (2006). “Clinical evaluation of the use of aglepristone, with or without cloprostenol, to treat cystic endometrial hyperplasiapyometra complex in bitches”. *Theriogenology 66,* pp. 1550–6.

Fontbonne, A. (2011). “Infertility in bitches and queens: recent advances”. *Rev Bras Reprod Anim 35* (2), pp. 202-209.

Fransson, B.A.; Lagerstedt, A.S.; Bergström, A.; Hagman, R.; Park, J.S.; Chew, B.P.; Evans, M.A.; Ragle, C.A. (2007). “C-reactive protein, tumor necrosis factor a, and interleukin-6in dogs with pyometra and SIRS”. *J Vet Emerg Crit Care 17,* pp. 373–81.

Heiene, R.; Van Vonderen, I.K.; Moe, L.; Molmen, G.S.; Larsen, N.H.; Kooistra, H.S. (2004). “Vasopressin secretion in response to osmotic stimulation and effects of desmopressin on urinary concentrating capacity in dogs with pyometra”. *AJVR 65* (4), pp. 404-408.

Jergens, A.E.; Knapp, D.W.; Shaw, D.P. (1987). “Ovarian teratoma in a bitch”. *J Am Vet Med Assoc 191* (1), pp. 81-3.

Johnson, C.A. (1991). “Diagnosis and treatment of chronic vaginitis in the bitch”. *Vet Clin North Am Small Anim Pract 21* (3), pp. 523-31.

Johnson, C.A. (2005). “Enfermedades Reproductivas”. *En: Nelson, R.W., Couto, C.G. Medicina Interna de Animales Pequeños.* (3ra ed.). Buenos Aires, Argentina: Inter-Médica.

Johnston, S.D.; Root Kustritz, M.V.; Olson, P.N.S. (2001). *Canine and feline theriogenology.* (1st ed.). Philadelphia: W.B. Saunders Company.

Knauf, Y.; Bostedt, H.; Failing, K.; Knauf, S.; Wehrend, A. (2014). “Gross Pathology and Endocrinology of Ovarian Cysts in Bitches”. *Reprod Dom Anim 49,* pp. 463-468.

Kutzler, M.A. (2010). Alteraciones del posparto en perros. *En: Kirk Terapéutica Veterinaria Actual* XIV. pp.999-1002. (14ed). España: Elsevier.

Manothaiudom, K.; Johnston, S.D. (1991). “Clinical approach to vaginal/vestibular masses in the bitch”. *Vet Clin North Am Small Anim Pract 21*(3), pp. 509-21.

Nelson, R.W.; Feldman, E.C.; Stabenfeldt, G.H. (1982). “Treatment of canine pyometra and endometritis with prostaglandin F2 alpha”. *J Am Vet Med Assoc 181* (9), pp. 899-903.

Nielsen, S.W.; Misdorp, W.; McEntee K. (1976). “Tumours of the ovary”. *Bull World Health Organ 53,* pp. 203-215.

Post, K.; Van Haaften, B.; Okkens, A.C. (1991). “Vaginal hyperplasia in the bitch: Literature review and commentary”. *Can Vet J 32,* pp. 35-37.

Pretzer, S.D. (2008). “Clinical presentation of canine pyometra and mucometra: A review”. *Theriogenology 70,* pp. 359-363.

Purswell, B.J. (2007). “Trastornos vaginales”. *En Ettinger S.J. y Feldman E.C. Tratado de Medicina Interna Veterinaria. Enfermedades del perro y el gato.* pp. 1686-1690. (6ta ed.). Madrid, España: Elsevier.

Rota, A.; Tursi, M.; Zabarino, S.; Appino, S. (2013). “Monophasic Teratoma of the Ovarian Remnant in a Bitch”. *Reprod Dom Anim 48,* pp. 26-28.

Silva-Molano, R.F.; Loaiza-Echeverri, A.M. (2007). “Piómetra en animales pequeños”. *Vet Zootec 1* (2), pp. 71-86.

Soderberg, S.F. (1986) “Vaginal disorders”. *Vet Clin North Am Small Anim Pract 16* (3), pp. 543-59.

Sontas, B.H.; Gurbulak, K.; Ekici, H. (2007). “Ovarian remnant syndrome in the bitch: a literature review”. *Arch Med Vet 39* (2), pp. 99-104.

Spoor, M.S.; Flesner, B.K.; Trzil, J.E.; Whitney, M.S.; Shaw, D.P.; Selting, K.A. (2014). “What is your diagnosis? Intra-abdominal mass in a female spayed dog”. *Vet Clin Pathol 43* (1), pp. 109-110.

Stornelli, M.A.; Stornelli, M.C.; García Mitacek, M.C.; Savignone, C.A.; Nuñez Favre, R.; Bonaura, M.C.; Tittarelli, C.M. (2009).“Cambios uterinos asociados a hiperplasia vaginal en perras”. *X Jornadas de Divulgación Técnico Científicas.* (pp. 229-230). Facultad de Ciencias Veterinarias–Universidad Nacional de Rosario.

Verstegen, J.; Dhaliwal, G.; Verstegen-Onclin, K. (2008). “Mucometra, cystic endometrial hyperplasia, and pyometra in the bitch: Advances in treatment and assessment of future reproductive success”. *Theriogenology 70,* pp. 364-374.

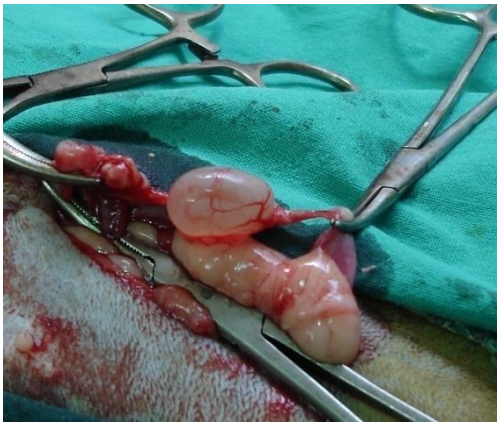

Foto 1: Quiste folicular en una perra con síndrome de ovario remanente.

Foto 2: Quiste folicular extirpado.

Foto 3: Tumor ovárico en perra visto a través de la bolsa ovárica.

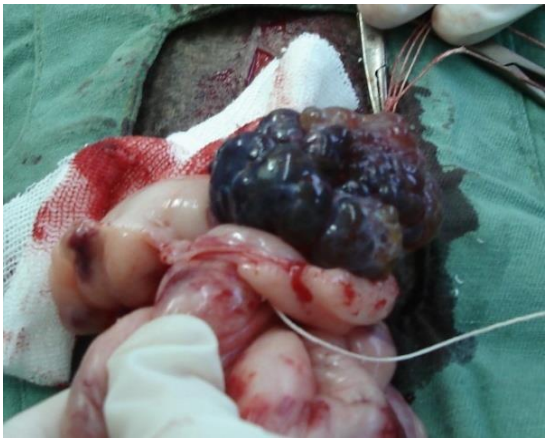

Foto 4: Tumor ovárico en perra, sin bolsa ovárica.

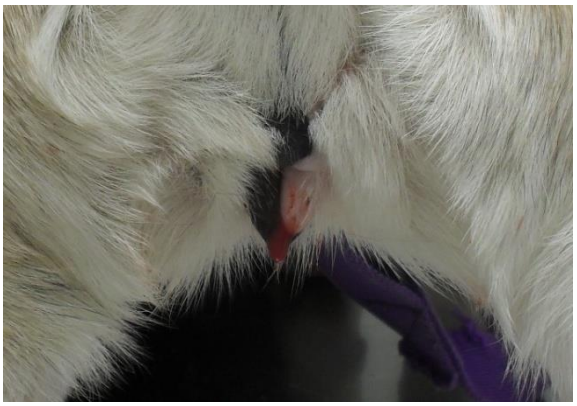

Foto 5: Descarga vulvar sanguinolenta.

Foto 6: Descarga vulvar mucopurulenta.

Foto 7: Útero de perra con piómetra.

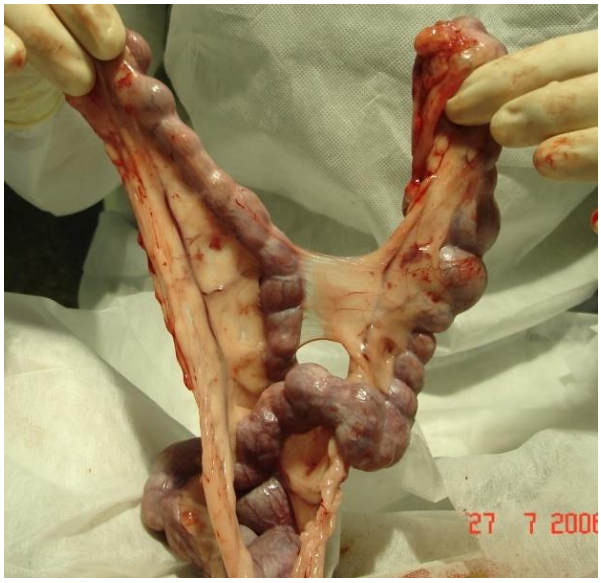

Foto 8: Útero de perra con piómetra.

Foto 9: Útero de perra con piometra.

Foto 10: Hiperplasia vaginal canina.

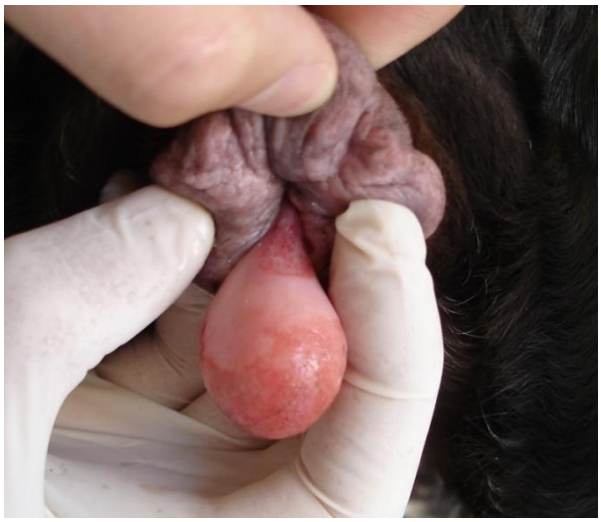

Foto 11: Leiomioma vaginal en perra.