



# Estudio coproparasitológico de mamíferos silvestres en cautiverio con destino a relocación en Santa Cruz, Bolivia

Lucio Fabián Beltrán-Saavedra<sup>1</sup>, Pablo Martín Beldomenico<sup>2</sup>, José Luis Gonzales<sup>3</sup>

<sup>1</sup> Facultad de Ciencias Veterinarias, Universidad Técnica Privada Cosmos, Cochabamba, Bolivia.

<sup>2</sup> Facultad de Ciencias Veterinarias, Universidad Nacional del Litoral, Santa Fe, Argentina.

<sup>3</sup> Laboratorio de Investigación y Diagnóstico Veterinario, Santa Cruz, Bolivia.

fabeltrans@yahoo.com

(Recibido: 20 enero, 2008; aprobado: 1 abril, 2008)

**RESUMEN:** El objetivo de la presente investigación fue el de aportar datos nuevos sobre endoparásitos de mamíferos silvestres mantenidos en cautiverio en instalaciones de la *Fundación Vida Silvestre Bolivia*, Santa Cruz (Bolivia). En los meses de septiembre de 2003 a marzo de 2004 se colectaron 21 “pools” fecales seriados, que fueron refrigerados a 4°C en termos. Se utilizaron los métodos de flotación de Willis con cloruro de sodio y de sedimentación modificada Niah. Los resultados del análisis demostraron que 57,1% (12/21) de los “pools” seriados eran positivos a por lo menos un agente endoparasitario distribuyéndose en: Orden Carnívora con *Cystoisospora felis*, *Ancylostoma* spp., *Strongyloides* spp., *Alaria* spp., *Spirometra* spp.; Orden Primate con *Isoospora* sp., *Ascaris* sp., *Strongyloides* spp.; Orden Perissodactyla con Orden Ascaridida; Orden Artiodactyla con *Physocephalus* spp. Al observarse diferentes estructuras endoparasitarias de posible origen doméstico y de posible origen antropozoonótico y el desconocimiento del perfil epidemiológico en ecosistemas, conlleva elevados riesgos epidemiológicos para realizar actividades de manejo directo de fauna por relocación, sugiriendo obtener mayor información endoparasitaria en mamíferos silvestres en cautiverio y libertad para no causar daños a la salud de los ecosistemas. Se recomienda mejorar la sanidad y manejo en sitios destinados al manejo de animales silvestres provenientes de, y con destino al medio silvestre.

**Palabras clave:** felinos, monos, parásitos gastrointestinales, *Strongyloides*, zoonosis.

## A copro-parasitological study of wild mammals in captivity for relocation purposes in Santa Cruz, Bolivia

**ABSTRACT:** The aim of the present study was to contribute new data on the endoparasites of wild mammals held in captivity in the facilities of the *Fundación Vida Silvestre Bolivia*, Santa Cruz (Bolivia). Twenty-one fecal serial-numbered “pools” were collected and refrigerated at 4°C in a thermos between September 2003 and March 2004. The samples were analyzed using the Willis flotation method with sodium chloride, and Niah modified sedimentation method. The results showed that 57.1% (12/21) of the pooled samples were positive for at least one endoparasitic agent, distributed as follows: Order Carnivora with *Cystoisospora felis*, *Ancylostoma* spp., *Strongyloides* spp., *Alaria* spp., *Spirometra* spp.; Order Primate with *Isoospora* sp., *Ascaris* sp., *Strongyloides* spp.; Order Perissodactyla with Order Ascaridida; Order Artiodactyla with *Physocephalus* spp. When observing different endoparasitic structures of possible domestic origin and anthroozoonotic origin, and the lack of knowledge of the epidemiological profile in local ecosystems implies that there may be a substantial epidemiological risk in managing wild fauna during relocation. It is suggested that there is a need for more endoparasite information concerning wild free and captive mammals in order to avoid damaging healthy ecosystems. The improvement of sanitation and management conditions is recommended in housing wild animals originating from, and destined to return to a wild environment.

**Key words:** felines, monkeys, gastrointestinal parasites, *Strongyloides*, zoonosis

## Introducción

A partir del deterioro ambiental se han instrumentado una serie de medidas que intentan mantener, recuperar o aumentar poblaciones silvestres, y entre las técnicas de manejo directo de poblaciones animales se encuentran los programas de introducción, reintroducción, translocación (Suzán-Azpiri et al., 2000) y suplementación que se engloban en forma general dentro el término relocación (Fischer & Lindenmayer, 2000).

El éxito en los programas de conservación depende del conocimiento de la zona a repoblar y de la adecuación del lugar, del conocimiento de los cambios biológicos, fisiológicos y conductuales de la especie a manejar, así como del conocimiento del perfil epidemiológico de las poblaciones que se manejen. De otra forma se corre riesgo de generar impactos negativos en las poblaciones relocadas y en las poblaciones locales (Suzán-Azpiri et al., 2000) con elevados riesgos epidemiológicos por posible translocación de patógenos no pertenecientes al ecosistema receptor junto con la translocación de animales (Cunningham, 1996).

En Bolivia existen iniciativas particulares e institucionales en el rescate de animales silvestres provenientes de donación de particulares y decomiso a traficantes ilegales de fauna, con el fin de liberar estos animales en medios naturales, pero desconociéndose los riesgos potenciales de estas actividades para la conservación ambiental.

Los animales silvestres rescatados son mantenidos en cautiverio, situación que conlleva a un constante estrés, donde primarán sus capacidades adaptativas produciéndoles diversos grados de sufrimiento al no encontrarse en su hábitat natural (Gimpel & Bonacic, 2006). Mantenerlos en condiciones saludables incluye realizar un buen control de diferentes enfermedades que los afectan, en especial las enfermedades parasitarias, que son comunes por hacinamiento, el estrecho contacto al que son sometidos los animales de una misma especie y de diferentes especies silvestres y en ciertos casos con especies domésticas.

Bolivia alberga una importante variedad de fauna silvestre, considerándose uno de los 17 países megadiversos, que son las naciones que mantienen dentro sus fronteras más de dos terceras partes de la riqueza biológica del planeta, según indican Mittermeier et al. (2000) (*apud* BirdLife International-Conservation International, 2005).

En el departamento de Santa Cruz se realizó un estudio en el Zoológico Municipal de la ciudad de Santa Cruz de la Sierra, en el cual evaluaron la presencia de nematodos por cultivo de larvas en mamíferos silvestres en cautiverio (Rojas, 1992); otros estudios en el Chaco boliviano, reportaron una importante variedad de huevos de helmintos y protozoarios hallados en heces de mamíferos silvestres en libertad (Cuéllar & Noss, 2003; Fiorello et al., 2004); en Khastor (Potosí) se encontraron huevos de dos helmintos en heces de una gata pampeña (*Leopardus colocolo*) de vida libre (Beltrán-Saavedra et al., en prensa) y más recientemente en el Parque Nacional Noel Kempff Mercado (Santa Cruz) se reportó huevos de helmintos y protozoarios en caninos borochis (*Chrysocyon brachyurus*) de vida libre (Deem et al., 2008).

En países como Argentina, Belice, Brasil, Colombia, Costa Rica, Estados Unidos de Norteamérica, Guayana Francesa, México, Paraguay y Perú, existen varios reportes de endoparásitos en mamíferos silvestres en cautiverio y en libertad, con una extensa descripción de géneros y especies identificados mediante métodos de diagnóstico coproparasitológico (Horna & Tantaleán, 1983; Corn et al., 1985; Patton et al., 1986; Shoop et al., 1989; Gozalo et al., 1990; Durette et al., 1997; Castro et al., 1999; Lucas et al., 1999; Vicente et al., 2000; Durette et al., 2001; Figueiroa et al., 2001; Arrojo, 2002; Prieto et al., 2002; Beldomenico et al., 2003; Michaud et al., 2003; Pence et al., 2003; Beldomenico et al., 2005; Chinchilla et al., 2005; Tantaleán & Michaud, 2005; Foster et al., 2006; Chinchilla et al., 2007; Bernal, 2008), sin embargo los estudios realizados en Bolivia aún son muy escasos.

La presente investigación tiene como objetivo aportar datos nuevos en Bolivia sobre endoparásitos de mamíferos silvestres en cautiverio, incluyendo riesgos zoonóticos.

## Materiales y Métodos

### *Sitio de estudio*

Durante esta investigación, la *Fundación Vida Silvestre Bolivia* (FVSB) mantuvo animales silvestres cautivos en dos propiedades: el “área de acopio”, ciudad de Santa Cruz de la Sierra, y en la estancia “Benasal” de 800 Hectáreas (17°27’59,69”S; 63° 9’5,41”O), provincia Warnes. Este estudio fue realizado en los meses de diciembre de 2003 y marzo de 2004.

### *Animales muestreados*

Dentro el “área de acopio” se estudiaron: cinco ocelotes (*Leopardus pardalis*), un puma (*Puma concolor*), dos coatíes (*Nasua nasua*), dos zorros cangrejeros (*Cerdocyon thous*), dos monos aulladores pardos (*Alouatta fusca*), un mono aullador colorado (*Alouatta seniculus*), un mono nocturno (*Aotus azarae boliviensis*), además de ocho monos capuchinos (*Cebus apella*). A diferencia de los anteriores, estos últimos se alojaban en un ambiente común. Los animales estuvieron albergados en un perímetro de 80 m<sup>2</sup> en ambientes que tuvieron medidas variables desde 1 m<sup>2</sup> hasta 4 m<sup>2</sup> con suelos de tierra y vegetación, dependiendo del tamaño y cantidad de los individuos. Antes de iniciarse esta investigación dos ocelotes fueron desparasitados con ivermectina (0,2 mg/kg) vía subcutánea para controlar ectoparasitosis por sarna, y los tres monos aulladores fueron desparasitados con metronidazol (15 mg/kg) por vía oral, para controlar endoparasitosis severas por *Giardia* spp. y con pirantel pamoato (10 mg/kg) por vía oral para controlar nematodos tipo *Ascaris* observados en las heces (datos no publicados). En diciembre de 2003 se recolectaron aproximadamente 10 a 30 g de cada una de las muestras fecales frescas de los monos capuchinos alojados en el ambiente

común, presentando cinco de ellos pelaje hirsuto y emaciación corporal; de los dos coatíes que se encontraban desnutridos; de monos aulladores, el mono nocturno y el mono araña, donde el mono aullador colorado presentaba diarrea, pelaje hirsuto y emaciación corporal; del puma, los ocelotes y los zorros cangrejeros.

Dentro la estancia “Benasal” se estudiaron: un tapir (*Tapirus terrestris*) que se movilizaba en un perímetro de 8 hectáreas con suelo de tierra y vegetación, dentro este perímetro en un corral común de 3 m<sup>2</sup> también permanecían seis pecaríes (*Tayassu tajacu*) y en una jaula común de 2 X 5 m se alojaban tres jaguares (*Panthera onca*). No se observaron signos clínicos de endoparasitosis en estos mamíferos. En marzo de 2004 se recolectaron aproximadamente 10 a 30 g de muestras fecales frescas de los jaguares, de los pecaríes y del tapir.

Se desconoce la procedencia natural original de los mamíferos estudiados, ya que todos ellos fueron rescatados de mercados locales y donados por personas particulares, sin registros de fechas de ingreso a la FVSB.

### *Muestras y análisis parasitológicos*

Las muestras fecales de los animales estudiados, fueron frescas y recogidas durante tres días consecutivos. Se constituyeron en “pools” seriados por individuo para 19 mamíferos excepto en monos capuchinos (*Cebus apella*) (n = 8) y chanchos pecaríes (*Tayassu tajacu*) (n = 6) que se constituyeron cada uno en “pools” seriados grupales por estar alojados en ambientes comunes. Se obtuvieron en total 21 “pools” seriados, que fueron refrigerados a 4°C en termos para su análisis coproparasitológico (Ueno y Gutiérrez, 1983; Soulsby, 1987; Foreyt, 2001) en el Laboratorio de Investigación y Diagnóstico Veterinario (LIDIVET) de la ciudad de Santa Cruz de la Sierra.

Se utilizaron los métodos coproparasitológicos de flotación de Willis con solución sobresaturada de cloruro de sodio para huevos de helmintos

y protozoos de menor peso específico; y el de sedimentación modificada Niah para huevos de mayor peso específico (Ueno & Gutiérrez, 1983). Las estructuras endoparasitarias halladas fueron medidas aplicando la técnica de micrometría descrita por Ueno & Gutiérrez (1983). La presencia de endoparásitos hallados en los individuos estudiados, se obtuvo considerando el número de muestras seriadas positivas a estructuras endoparasitarias ÷ número total de muestras seriadas examinadas, basándonos en los criterios de Margolis et al. (1982) y Bush et al. (1997).

## Resultados y Discusión

Los resultados generales del análisis parasitológico demostraron que 57,1% (12/21) de los “pools” seriados eran positivos a por lo menos un agente

endoparasitario. En el “área de acopio”, de los 16 “pools” seriados analizados, en ocho se observaron infecciones simples o mixtas y ocho fueron negativas a endoparásitos (Tabla 1) y en la estancia “Benasal”, de los cinco “pools” seriados analizados, en cuatro se observaron infestaciones simples y uno fue negativo a endoparásitos (Tabla 2). La presencia de *Strongyloides* spp. como principal endoparásito en primates del “área de acopio” y varios endoparásitos en los diferentes taxones de mamíferos silvestres estudiados en ambas localizaciones, indican que existió una importante presencia de endoparásitos donde algunos animales tenían anorexia, pérdida de peso y diarreas que coincide con los signos clínicos indicativos de parasitosis que describe Soulsby (1987), pero la mayoría de los animales posiblemente mantenían parasitiasis al no evidenciarse estos u otros signos clínicos.

**Tabla 1.** Resultados coproparasitológicos de mamíferos silvestres estudiados en el “área de acopio”, FVSB, Santa Cruz, Bolivia.

ENDOPARÁSITOS	Carnívora				P (%)	Primate					P (%)
	<i>Puma concolor</i> (n=1)	<i>Leopardus pardalis</i> (n=5)	<i>Nasua nasua</i> (n=2)	<i>Cercopithecus thomasi</i> (n=2)		<i>Alouatta fusca</i> (n=2)	<i>Alouatta seniculus</i> (n=1)	<i>A. azarae boliviensis</i> (n=1)	<i>Ateles chamek</i> (n=1)	* <i>Cebus apella</i> (n=1)	
<i>Cystoisospora felis</i>	1	1	0	0	2/10 (20%)	-	-	-	-	-	-
<i>Isospora</i> sp.	-	-	-	-	-	0	0	0	1	0	1/6 (16,7%)
<i>Strongyloides</i> spp.	1	0	0	0	1/10 (10%)	1	0	0	1	1	3/6 (50%)
<i>Ancylostoma</i> spp.	1	0	0	2	3/10 (30%)	-	-	-	-	-	-
<i>Ascaris</i> sp.	-	-	-	-	-	1	1	0	0	0	2/6 (33,3%)
<i>Spirometra</i> spp.	1	0	0	0	1/10 (10%)	-	-	-	-	-	-
<i>Alaria</i> spp.	0	0	0	1	1/10 (10%)	-	-	-	-	-	-

P= Presencia.

n= Número de “pools” seriados analizados.

\*= Pool seriado de ocho individuos de diferentes sexos y edades.

**Tabla 2.** Resultados coproparasitológicos de mamíferos silvestres estudiados en la estancia “Benasal”, FVSB, Santa Cruz, Bolivia.

ENDOPARÁSITOS	Carnívora	P (%)	Perissodactyla	P (%)	Artiodactyla	P (%)
	<i>Panthera onca</i> (n=3)		<i>Tapirus terrestris</i> (n=1)		* <i>Tayassu tajacu</i> (n=1)	
Orden Ascaridida	-	-	1	1/1 (100)	-	-
<i>Physocephalus</i> spp.	-	-	-	-	1	1/1 (100)
<i>Spirometra</i> spp.	2	2/3 (66,7)	-	-	-	-

P= Presencia.

n= Número de “pools” seriados analizados.

\*= Pool seriado de seis individuos de diferentes sexos y edades.

Dentro el Orden Carnívora, en el individuo *Puma concolor* se observaron huevos de nematodos del género *Strongyloides* (Figura 1A y Tabla 3) de distribución cosmopolita (Pallares et al., 1990).

El hallazgo de huevos del género *Ancylostoma* (Figura 1B y Tabla 3), en los dos individuos *Cerdocyon thous* fue reportado en caninos silvestres en cautiverio por otros autores en Brasil (Figueiroa et al., 2001), en zorros y borochis de vida libre en el Chaco boliviano y en el Parque Nacional Noel Kempff Mercado (Fiorello et al., 2004; Deem et al., 2008). Mientras que en el felino *Puma concolor*, los huevos de *Ancylostoma* spp. (Tabla 3) se reportaron en esta especie felina de vida libre en Florida (Foster et al., 2006) y en el Chaco boliviano (Cuéllar & Noss, 2003), en *Oncifelis geoffroyi* (*Leopardus geoffroyi*) de vida libre en Argentina (Beldomenico et al., 2005) y en *Leopardus pardalis* de vida libre en Texas (Pence et al., 2003).

En el individuo *Puma concolor* y dos individuos *Panthera onca*, se observaron huevos operculados correspondientes al cestodo *Spirometra* spp. (Figura 1C y Tabla 3) hallado este género en felinos y caninos de vida libre en el Chaco boliviano (Cuéllar & Noss, 2003; Fiorello et al., 2004) y en felinos en cautiverio de Brasil (Castro et al., 1999) y Perú (Tantaleán & Michaud, 2005) y en individuos *Puma concolor* de vida libre en Florida (Foster et al., 2006). Es probable que los felinos estudiados en este trabajo hayan

adquirido el parásito en vida libre como también en cautiverio por existir condiciones ecológicas para completar el ciclo biológico en los ambientes donde eran mantenidos.

En un individuo *Cerdocyon thous* se encontró huevos de *Alaria* spp. (Figura 1D y Tabla 3), trematodos de hallazgo frecuente en caninos silvestres y menos frecuente en cánidos domésticos (Soulsby, 1987; Shoop et al., 1989). También fue reportado en felinos de vida libre en Florida (Pence et al., 2003; Foster et al., 2006). Este endoparásito tiene un ciclo de vida complejo al requerir como hospederos intermediarios a anfibios u hospederos paraténicos como roedores, aves, reptiles y humanos (Soulsby, 1987). El individuo pudo infestarse en vida libre, o el individuo pudo infectarse en cautiverio ya que existió la posibilidad del ingreso de hospederos intermediarios y paraténicos para completar el ciclo biológico.

Los ooquistes inmaduros de coccidios (Figura 1E y Tabla 3) observados en el individuo *Puma concolor* y en un individuo *Leopardus pardalis*, son compatibles con *Cystoisosporafelis*, reportada en felinos silvestres en cautiverio de Brasil (Castro et al., 1999; Figueiroa et al., 2001) y de vida libre en el Chaco boliviano y Centroamérica (Patton et al., 1986; Cuéllar & Noss, 2003).

Dentro el Orden Primate, dos individuos *Alouatta fusca* y *Alouatta seniculus* presentaron huevos de

**Tabla 3.** Medidas (en micras) de huevos y ooquistes inmaduros de endoparásitos en mamíferos silvestres de la FVSB, Santa Cruz, Bolivia.

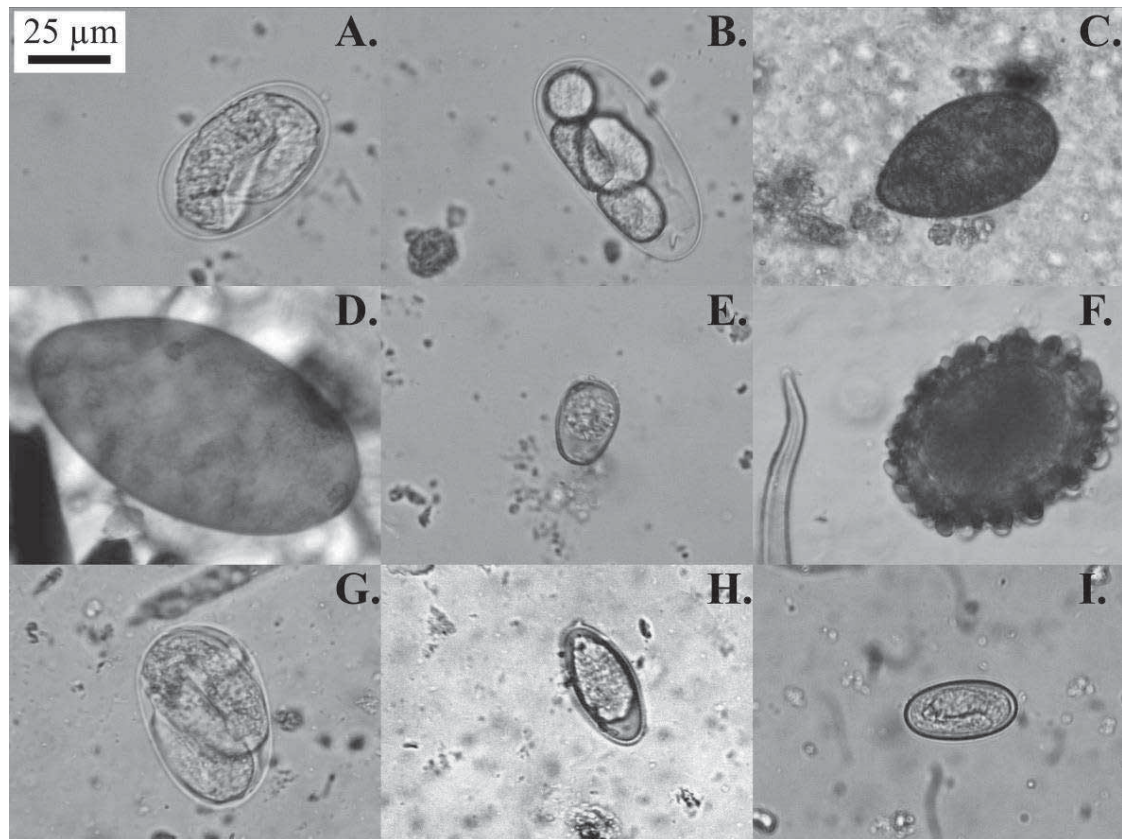
ENDOPARÁSITOS	Medidas		Órdenes de mamíferos estudiados
	Largo±DS	Ancho±DS	
<b>Protozoos</b>			
<i>Cystoisospora felis</i>	30,0	16,66	Carnívora
<i>Isospora</i> sp.	36,0	20,0	Primate
<b>Nematodos</b>			
<i>Strongyloides</i> spp.	60,0	35,0	Carnívora
<i>Strongyloides</i> spp.	52,8±4,8	37,11±5,47	Primate
<i>Ancylostoma</i> spp.	54,98	34,16	Carnívora
<i>Ascaris</i> sp.	66,87±0,4	56,09±12,51	Primate
<i>Physocephalus</i> spp.	35,0	16,66	Artiodactyla
Orden Ascaridida	50,0	32,0	Perissodactyla
<b>Cestodos</b>			
<i>Spirometra</i> spp.	61,64±4,08	34,57±1,6	Carnívora
<b>Trematodos</b>			
<i>Alaria</i> spp.	120,0	58,31	Carnívora

DS= Desviación estándar, fue aplicada donde se obtuvo a partir de tres huevos medidos.

nematodos *Ascaris* sp. (Figura 1F y Tabla 3), un mes después de ser tratados con antiprotozoos y antihelmínticos y reportados negativos a un examen coproparasitológico, indicando a su cuidador como muy probable fuente de contaminación antropozoonótica, al haber presentado éste ascaridosis previamente y requerir atención médica. Según esta observación es posible que el *Ascaris* sp. reportado corresponda a *A. lumbricoides*. Un caso similar ocurrido en Costa Rica indicó que un individuo *Alouatta palliata* de vida libre se infectó con este nematodo, sugiriendo contacto con heces humanas por la proximidad a plantaciones de mango (Stuart et al., 1990) y reportado en individuos *Lagothrix lagotricha* en cautiverio de Perú (Michaud et al., 2003). Este endoparásito fue estudiado en un hábitat compartido entre humanos y gorilas (*Gorilla gorilla beringei*) donde los primeros resultaron portarlo mayoritariamente (89%) y los segundos no lo presentaron (0%) (Ashford et al., 1990). También se observó ocasionalmente en suinos,

reconociéndose a los humanos como reservorios cosmopolitas (Pallares et al., 1990; Acha & Szyfre, 2003). Considerando que *A. lumbricoides* es un endoparásito de ciclo biológico directo, presente en lugares con condiciones deficientes en saneamiento ambiental y estándares bajos de higiene personal (Acha & Szyfre, 2003), como se observó en los ambientes donde se alojaron estos primates.

En los individuos *Alouatta fusca*, *Ateles chamek* y el grupo de *Cebus apella*, se observó huevos larvados de *Strongyloides* spp. (Figura 1G y Tabla 3) reportados en primates neotropicales en cautiverio (Figueiroa et al., 2001; Arrojo, 2002) y en libertad (Soulsby, 1987; Gozalo et al., 1990; Chinchilla et al., 2005; Chinchilla et al., 2007). Es importante señalar que este género endoparasitario es de fácil transmisión entre individuos alojados en ambientes con higiene deficiente (Mul et al., 2007).



**Figura 1.** Huevos y ooquistes inmaduros de endoparásitos hallados por coproparasitología en mamíferos silvestres de la FVSB, Santa Cruz, Bolivia: *Strongyloides* spp. (A), *Ancylostoma* spp. (B), *Spirometra* spp. (C), *Alaria* spp. (D), *Cystoisospora felis* (E), *Ascaris* sp. (F), *Strongyloides* spp. (G), *Isoospora* sp. (H), *Physocephalus* spp. (I). Microfotografías a 400 aumentos.

En el individuo *Ateles chamek* fueron observados ooquistes inmaduros de coccidios (Figura 1H y Tabla 3), compatibles con *Isoospora* sp., reportado el género en primates del nuevo y viejo mundo (Lindsay et al., 1997; Bonilla-Moheno, 2002 *apud* Stoner et al., 2005).

En el grupo de individuos *Tayassu tajacu* del Orden Artiodactyla se observó huevos del nematodo *Physocephalus* spp. (Figura 1I y Tabla 3) y el género está presente en suidos silvestres y domésticos con distribución mundial (Corn et al., 1985; Soulsby, 1987).

En el Orden Perissodactyla, el individuo *Tapirus terrestris* presentó un huevo correspondiente a nematodos del Orden Ascaridida (Tabla 3), no reportado en estos mamíferos por otros autores.

Los hallazgos de huevos de nematodos *Strongyloides* spp. en el felino *Puma concolor* y

primates *Alouatta fusca*, *Ateles chamek* y *Cebus apella*; *Ancylostoma* spp. en caninos *Cerdocyon thous*; *Ascaris* spp. en primates *Alouatta fusca* y *Alouatta seniculus*; huevos de cestodos *Spirometra* spp. en los félidos *Puma concolor* y *Panthera onca*; y huevos de trematodos *Alaria* spp. en un canino *Cerdocyon thous*, representan alertas epidemiológicas zoonóticas (Soulsby, 1987; Acha & Szyfref, 2003) con importancia en la salud pública de Bolivia.

### Conclusiones

Al observarse diferentes estructuras endoparasitarias en los mamíferos silvestres estudiados, considerando la posibilidad de que sean de origen doméstico como *Strongyloides* spp., *Ancylostoma* spp. y de posible origen antropozoonótico como fue *Ascaris* sp., y el desconocimiento del perfil epidemiológico

en ecosistemas, conlleva elevados riesgos epidemiológicos para realizar actividades de manejo directo de fauna por relocación. Los resultados coproparasitológicos sugieren obtener mayor información endoparasitaria en mamíferos silvestres en cautiverio y de vida libre para realizar actividades de relocación, para no causar daños a la salud de los ecosistemas. Se recomienda mejorar la sanidad y manejo en sitios destinados al manejo de animales silvestres provenientes de, y con destino al medio silvestre, para mantener un buen estado de salud y bienestar animal, como también precautelar la salud humana.

### Agradecimientos

A la *Fundación Vida Silvestre Bolivia*, al Laboratorio de Investigación y Diagnóstico Veterinario y a la Universidad Técnica Privada Cosmos por los apoyos institucionales. Al Dr. Manuel Tantaleán por la importante ayuda para identificar *Spirometra* spp.

### Referencias Bibliográficas

- Acha, P.N.; Szyfres, B. **Zoonosis y enfermedades transmisibles comunes al hombre y los animales**. Vol. III. 3.ed. Publicaciones Científicas y Técnicas N° 580. OPS-OMS. Washington D.C. USA, 2003. p. 246-284.
- Arrojo, L. Parásitos de animales silvestres en cautiverio en Lima, Perú. **Revista Peruana de Biología**, v.9, n.2, p.118-120, 2002.
- Ashford, R.W.; Reid, G.D.; Butynski T.M. The intestinal faunas of man and mountain gorillas in a shared habitat. **Annals of Tropical Medicine and Parasitology**, v.84, n.4, p.337-340, 1990.
- Beldomenico, P.M.; Kinsella, J.M.; Uhart, M.M. et al. Helminths of geoffroy's cat, *Oncifelis geoffroyi* (Carnivora, felidae) from the Monte desert, central Argentina. **Acta Parasitológica**, v.50, n.3, p.263-266, 2005.
- Beldomenico, P.M.; Uhart, M.; Bono, M. F. et al. Internal parasites of free-ranging guanacos from Patagonia. **Veterinary parasitology**, v.118, n.1-2, p.71-77, 2003.
- Beltrán-Saavedra, L.F.; Nallar, R.; Villalba, M.L. et al. Inmovilización química, evaluación hematológica y coproparasitología de *Leopardus colocolo* en Khastor, Potosí, Bolivia. **Revista de Investigaciones Veterinarias del Perú**, En prensa.
- Bernal, L.A. **Restricción química, hematología y hallazgos parasitarios del proyecto Ecología y Conservación de la Danta de Montaña en los Andes Centrales de Colombia**. Bogotá, Colombia: Universidad de Ciencias Aplicadas y Ambientales, 2008. Tesis (Licenciatura en Medicina Veterinaria y Zootecnia).
- Birdlife International, Conservation International – BI CI. **Áreas importantes para la conservación de las aves en los Andes tropicales: sitios prioritarios para la conservación de la biodiversidad**. Serie de conservación de BirdLife N° 14. Quito, Ecuador, 2005. p.769.
- Bush, A.O.; Lafferty, K.D.; Lotz, J.M. et al. Parasitology meets ecology on its own terms: Margolis et al. revisited. **The Journal of parasitology**, v.83, n.4, p.575-583, 1997.
- Castro, J.M.; Pena, H.E.; Silva, J.C. et al. Ocorrências de parasitosis em felídeos de Zoológicas do Estado de Minas Gerais - Brasil. In: XI Seminario Brasileiro de Parasitología Veterinaria, 1999, Brasil. **Memoria del seminario**. Brasil; 1999. p.181.
- Chinchilla, M.; Guerrero, O.; Gutiérrez-Espeleta G.A. et al. Parásitos intestinales en monos congo *Alouatta palliata* (Primates: Cebidae) de Costa Rica. **Revista de Biología Tropical**, v.53, n.3-4, p.437-445, 2005.
- Chinchilla, M.; Guerrero, O.; Gutiérrez-Espeleta G.A. et al. Parásitos en monos carablanca *Cebus capucinus* (Primates: Cebidae) de Costa Rica. **Parasitología Latinoamericana**, v.62, p.170-175, 2007.
- Corn, J.L.; Pencer, D.B.; Warren, R.J. Factors affecting the helminth community structure of adult collared peccaries in southern Texas. **Journal of Wildlife Diseases**, v.21, n.3, p.254-263, 1985.



- Cuéllar, E.; Noss, A. **Mamíferos del Chaco y de la Chiquitanía de Santa Cruz, Bolivia**. 1.ed. Santa Cruz, Bolivia: Editorial FAN - Wildlife Conservation Society, Parque Nacional Kaayá del Gran Chaco, 2003. p.202.
- Cunningham, A.A. Disease risks of wildlife translocations. **Conservation biology**, v.10, n.2, p.349-353, 1996.
- Deem, S.L.; Bronson, E.; Angulo, S. et al. Monitoreo sanitario del borocho (*Chrysocyon brachyurus*) en el Parque Nacional Noel Kempff Mercado, Bolivia. **Revista Boliviana de Ecología y Conservación Ambiental**, n.22, p.41-50, 2008.
- Durette, M.C.; Chabaud, A.G.; Sutton, C.A. *Tapironema coronatum* n. gen., n. sp. (*Trichostrongyloidea-Cooperiidae-Obeliscoidinae*), a parasite of *Holochilus brasiliensis* and *Tapirus terrestris*. **Parasite-Journal de la Societe Francaise de Parasitologie**, v.4, n.3, p.227-232, 1997. Resumen.
- Durette, M.C.; Fribourg, L.A.; Voung, P.N. *Molineus torulosus* (*Nematoda, Trichostrongylina, Molineoidea*) a parasite of Neotropical primates: new morphological and histological data. **Parasite-Journal de la Societe Francaise de Parasitologie**, v.8, n.1, p.53-60, 2001. Resumen.
- Figueiroa, M.; Bianquede de Oliveira, J.; Dowell, M. et al. Perfil coproparasitológico de mamíferos silvestres en cautiverio en el estado de Pernambuco, Brasil. **Parasitología al Día**, v.25, n.3-4, 2001.
- Fiorello, C.V.; Wade, S.E.; Maffei, L. et al. Parasite fauna of free-ranging small canids and felids in the bolivian Chaco. p.134-150. In: Fiorello, C.V. Disease ecology of wild and domestic carnivores in Bolivia. New York, USA: Columbia University, 2004. 214p. Tesis (Doctorado en Filosofía).
- Fischer, J.; Lindenmayer, D.B. An assesment of the published results of animal relocations. **Biology Conservation**, v.96, p.1-11, 2000.
- Foreyt, W.J. **Veterinary Parasitology: Reference Manual**. 1.ed. Iowa, USA: Black-well Publishing Professional, 2001. 235p.
- Foster, G.W.; Cunningham, M.W.; Kinsella, J.M. et al. Gastrointestinal helminths of free-ranging Florida panthers (*Puma concolor coryi*) and the efficacy of the current anthelmintic treatment protocol. **Journal of Wildlife Diseases**, v.42, n.2, p.402-406, 2006.
- Gimpel, J.; Bonacic, C. **Manejo sostenible de la vicuña bajo estándares de bienestar animal**. p.113-132. In: Vilá, B. (Ed.). Investigación, conservación y manejo sostenible de vicuñas. Buenos Aires, Argentina: Proyecto MACS, 2006.
- Gozalo, A.; Aquino, R.; Montoya, E. **Prevalencia de parásitos gastrointestinales en *Aotus nancymai* capturados en la Amazonía peruana**. p.585-588. In: Castro, N. (Ed.). La primatología en Perú - Investigaciones primatológicas (1973-1985). Perú: Proyecto Peruano de Primatología "Manuel Sommo", 1990.
- Horna, M.; Tantaleán, M. Parásitos de primates peruanos: Helminthos del "mono fraile" y del "pichico barba blanca". **Boletín de Lima Perú**, v.27, n.5, p.54-58, 1983.
- Lindsay, D.S.; Dubey, J.P.; Blagburn, B.L. Biology of *Isospora* spp. from humans, nonhuman primates, and domestic animals. **Clinical Microbiology Reviews**, v.10, n.1, p.19-34, 1997.
- Lucas, A.S.; Ruas, J.L.; Farias, N.A. et al. Fauna Endoparasitaria de Cánidos Silvestres de Região Sul Do RS. In: XI Seminario Brasileiro de Parasitología Veterinaria, 1999, Brasil. **Memoria del seminario**. Brasil; 1999. p.182.
- Margolis, L.; Esch, G.W.; Holmes, J.C. et al. The use of ecological terms in parasitology (report of an ad hoc committe of the American Society of Parasitologists). **Journal of Parasitology**, v.68, n.1, p.131-133, 1982.
- Michaud, C.; Tantaleán, M.; Ique, C. et al. A survey for helminth parasites in feral New World non-human primate populations and its comparison with parasitological data from man in the region. **Journal of Medical Primatology**, v.32, n.6, p.341-345, 2003.
- Mul, I.F.; Paembonan, W.; Singleton, I. et al. Intestinal parasites of free-ranging,

- semicaptive, and captive *Pongo abelli* in Sumatra, Indonesia. **International Journal of Primatology**, v.28, n.2, p.407-420, 2007.
- Pallares, R.M.; Enríquez, J.; Rebollo, C. et al. **Nematodos de los Vertebrados del Paraguay y Otros Parásitos del Nuevo Mundo**. 1.ed. Asunción, Paraguay: Editorial EFACIM. Universidad Nacional de Asunción, 1990. 689p.
- Patton, S.; Rabinowitz, A.; Randolph S. et al. A coprological survey of parasites of wild neotropical felidae. **Journal of Parasitology**, v.72, n.4, p.517-520, 1986. Resumen.
- Pence, D.B.; Tewes, M.E.; Laack, L.L. Helminths of the ocelot from southern Texas. **Journal of Wildlife Diseases**, v.39, n.3, p.683-689, 2003.
- Prieto, O.H.; Santa-Cruz, A.M.; Scheibler, N. et al. Incidence and external morphology of the nematode *Trypanoxyuris (hapaloxuyuris) callithricis*, isolated from black and gold howler monkeys (*Alouatta caraya*) in Corrientes, Argentina. **Laboratory Primate Newsletter**, v.41, n.3, 2002.
- Rojas, M.E. **Carga parasitaria e identificación de larvas de nematodos gastrointestinales en mamíferos salvajes del Zoológico Municipal de Santa Cruz, Bolivia**. Santa Cruz, Bolivia: Universidad Autónoma Gabriel Rene Moreno, 1992. Tesis (Licenciatura en Medicina Veterinaria y Zootecnia).
- Shoop, W.L.; Salazar, M.A.; Vega, C.S. et al. *Alaria nasuae* (Trematoda: Diplostomidae) from domestic dogs. **Journal of Parasitology**, v.75, n.2, p.325-327, 1989.
- Soulsby, E.J. **Parasitología y Enfermedades Parasitarias de los Animales Domésticos**. 7.ed. México: Editorial México-Interamericana, 1987. 823p.
- Stoner, K.E.; González, A.M.; Maldonado, S. Infecciones de parásitos intestinales de primates: Implicaciones para la conservación. **Universidad y Ciencia**, Número especial II. 2005: 61-72.
- Stuart, M.D.; Greenspan, L.L.; Glander, K.E. et al. A coprological survey of parasites of wild mantled howling monkeys, *Alouatta palliata palliata*. **Journal of Wildlife Diseases**, v.26, n.4, p.547-549, 1990.
- Suzán-Azpiri, G.; Galindo, F.; Ceballos, G. La Importancia del Estudio de Enfermedades en la Conservación de Fauna Silvestre. **Veterinaria México**, v.31, n.3, p.223-230, 2000.
- Tantaleán, M.; Michaud, C. Huéspedes definitivos de *Spirometra mansonoides* (Cestoda, Diphyllbothriidae) en el Perú. **Revista Peruana de Biología**, v.12, n.1, p.153-157, 2005.
- Ueno, H.; Gutiérrez, V.C. **Manual Para Diagnóstico Das Helmitoses De Rumiantes**. 1.ed. Brasil: Editado en la Faculdade de Medicina Veterinaria, Universidade Federal do Rio Grande do Sul Porto Alegre, R. S., 1983. 176p.
- Vicente, J.J.; Muniz-Pereira, L.C.; Noronha, D. et al. Description of males of *Parabronema pecariae* Ivaschkin, 1969 (Nematoda, Habronematoidea) Parasitizing peccaries (mammalia, Tayassuidae) in Brazil. **Memorias-Instituto Oswaldo Cruz**, v.95, n.6, p.849-851, 2000.