

## ARTÍCULO ORIGINAL

# El laboratorio bioquímico en los desórdenes óseos esclerosantes: Creatinquinasa y osteopetrosis.

Mauro, Florencia Luciana<sup>1</sup>; Pugliese, Lucas José<sup>1</sup>; Brance, María Lorena<sup>2</sup>; Guelman, Rodolfo<sup>3</sup>; Plantalech, Luisa<sup>3</sup>; Di Carlo, María Beatriz<sup>4\*</sup>

<sup>1</sup> Departamento de Bioquímica Clínica, Facultad de Farmacia y Bioquímica, Hospital de Clínicas José de San Martín, Universidad de Buenos Aires (UBA), Ciudad Autónoma de Buenos Aires, Argentina.

<sup>2</sup> Facultad de Ciencias Médicas, Universidad Nacional de Rosario (UNR), CONICET, Centro de Reumatología- Rosario, Santa Fe, Argentina.

<sup>3</sup> Departamento de Endocrinología, Metabolismo y Medicina Nuclear, Hospital Italiano de Buenos Aires (HIBA), Ciudad Autónoma de Buenos Aires, Argentina.

<sup>4</sup> Laboratorio Gastroenterología y Enzimología Clínica (GEyEC), Departamento de Bioquímica Clínica e INFIBIOC, Facultad de Farmacia y Bioquímica, Universidad de Buenos Aires (UBA), Ciudad Autónoma de Buenos Aires, Argentina.

**Contacto:** Di Carlo, María Beatriz; dicarlo@ffyb.uba.ar

## Resumen

Introducción: la osteopetrosis (enfermedad de huesos de mármol) es un raro tipo de displasia ósea esclerosante caracterizada por una alteración en el funcionamiento / morfología del osteoclasto, lo que conduce a un defecto en la resorción ósea. El diagnóstico está basado principalmente en los hallazgos radiográficos. La isoenzima BB de la creatinquinasa (CK-BB) es sintetizada por los osteoclastos y se encuentra casi siempre aumentada en esta patología. Su determinación sérica podría ser útil para el estudio e identificación de la osteopetrosis. Objetivos: alertar frente a resultados discordantes de Creatinquinasa-MB (inmunoinhibición), por la interferencia producida por CKBB osteoclastica en osteopetrosis e incorporar técnicas de mediana complejidad, que permiten reconocer a CKBB, en el estudio de esta rara patología. Materiales y Métodos: suero de cuatro pacientes adultos, con diagnóstico de osteopetrosis, en el que se determinó: actividad de Creatinquinasa y Aspartato-aminotransferasa (IFCC), Lactato-deshidrogenasa (DGKC) y Creatinquinasa-MB (inmunoinhibición), en autoanalizado COBAS6000-Roche; e isoenzimas de Creatinquinasa (electroforesis). Resultados: Se obtuvieron actividades en relación al rango de referencia, superiores de Creatinquinasa (3/4 pacientes) y Aspartato-aminotransferasa (1/4 pacientes); Lactato-deshidrogenasa normales (todos los pacientes); Creatinquinasa-MB (inmunoinhibición) superiores a Creatinquinasa-total (3/4 pacientes). Se constató la presencia de Creatinquinasa-BB (electroforesis), en los mismos pacientes con resultados discordantes de Creatinquinasa-MB. Conclusiones: En los pacientes con clínica e imágenes radiográficas que orientan al diagnóstico de osteopetrosis, los resultados aberrantes obtenidos de CKMB, se deben a la Creatinquinasa-BB de aporte óseo, considerada una limitación metodológica. La presencia Creatinquinasa-BB en la electroforesis apoya el diagnóstico, excluyendo a otras enfermedades esclerosantes óseas, brindando una herramienta bioquímica de fácil implementación para el estudio de osteopetrosis.

**Palabras claves:** Osteopetrosis, Huesos de mármol, Creatinquinasa, isoenzimas, Creatinquinasa-BB, Osteoclasto, Marcador bioquímico, Diagnóstico diferencial.

## Abstract

Introduction: Osteopetrosis (marble bone disease) is a rare type of sclerosing bone disorder, characterized by an altered functionality / morphology of the osteoclasts, which generates a defective bone resorption. The diagnosis is based mainly on radiographic findings. In most cases of osteopetrosis, the BB isoenzyme of creatine kinase (CK-BB), which is synthesized by osteoclasts, is increased. Thus, its serum determination may be useful for the study and identification of osteopetrosis. Objectives: To alert against discordant results of Creatine kinase-MB (immunoinhibition), due to the interference produced by osteoclastic CK-BB in osteopetrosis, and to incorporate techniques of medium complexity, which allow recognizing CK-BB, in the study of this rare pathology. Materials and Methods: Sera from four adult patients with diagnosis of osteopetrosis were used to determine: activity of: Creatine kinase and Aspartate-aminotrasferase (AST) (IFCC), Lactate-dehydrogenase (DGKC) and Creatine kinase-MB

ISSN 1515-6761 Ed. Impresa  
 ISSN 2250-5903 Ed. CD-ROM  
 Código Bibliográfico: RByPC  
 Fecha de recepción:  
 12/09/2017  
 Fecha de aceptación:  
 4/10/2017

(immunoinhibition), in an autoanalyzer (COBAS 6000-Roche); and CK isoenzymes (electrophoresis). Results: CK activities (three out of four patients) and AST (one out of four patients) were obtained in relation to the reference range; normal LDH (all patients); CK-MB (immunoinhibition) higher than total CK (three out of four patients). The presence of CK-BB (electrophoresis) was verified in the patients with discordant results of CK-MB. Conclusion: In patients with clinical and radiographic images that guide the diagnosis of osteopetrosis, the aberrant results obtained from CK-MB are due to the CK-BB contributed by the bones, which interferes as a methodological limitation. The presence of CK-BB in electrophoresis supports the diagnosis, excluding other sclerosing osseous diseases, providing a biochemical tool of easy implementation for the study of osteopetrosis.

**Key Words:** Osteopetrosis, Bones marble disease, Creatine kinase, isoenzymes, Creatine kinase-BB, Osteoclasts, Biochemical tool, differential diagnosis.

## Introducción

La osteopetrosis (OPT) o enfermedad de los huesos de mármol, se presenta como un grupo heterogéneo de trastornos esqueléticos metabólicos. Es un raro tipo de displasia ósea esclerosante, caracterizada por una alteración en el funcionamiento / morfología del osteoclasto, lo cual conduce a una deficiente resorción ósea. Es conocida también como la enfermedad de los huesos de mármol, debido a que los mismos se encuentran altamente calcificados y tienen mayor fragilidad<sup>1</sup>. Hay sustitución del hueso trabecular por hueso compacto, que radiográficamente se denota con una densidad ósea aumentada<sup>2</sup>.

Es una enfermedad de etiología hereditaria, que se presenta de manera autosómica recesiva o dominante. Sin embargo, algunos autores indican que puede ser adquirida por el uso de bifosfonatos<sup>3</sup>. Las manifestaciones clínicas varían desde formas asintomáticas, que se diagnostican con el examen radiológico de rutina, a formas severas que se manifiestan en todo el esqueleto desde el nacimiento, pudiendo ser fatales<sup>1</sup>. Se calcula que la prevalencia general de OPT es de 1 caso por 100.000-500.000 habitantes. De acuerdo con los patrones hereditarios, la prevalencia estimada para autosómicos recesivos es de 1:200.000, y para autosómicos dominantes de 1:20.000<sup>3-5</sup>.

La forma recesiva o maligna, asociada a un defecto en el cromosoma 11q13, se presenta durante la infancia, y puede llegar a ser fatal. Durante el curso de la enfermedad los pacientes pueden presentar osteoesclerosis, fracturas, talla corta, neuropatías compresivas (ceguera y sordera), falla hematológica, infecciones, retardo psicomotor, macrocefalia, obstrucción nasal y otras. El principal riesgo de vida de estos pacientes es la pancitopenia, como consecuencia del reemplazo de médula ósea por matriz ósea altamente calcificada, dando lugar al riesgo de infecciones, hemorragias y anemia<sup>5,6</sup>. Por otra parte, existen formas intermedias, menos severas, que se expresan también durante la niñez.

En cuanto a la forma dominante o benigna, también conocida como enfermedad de Albers-Shonberg (asociada a un defecto en el cromosoma 1p21), se presenta en la adultez. A diferencia de la forma recesiva, la sintomatología clínica de los pacientes se centra principalmente en las fracturas a repetición que presentan, y se la subclasifica en dos tipos: 1 y 2, que se diferencian principalmente por el patrón radiológi-

co del esqueleto axial. Además, la OPT (tipo 1) se caracteriza por presentar osteoclastos pequeños y en menor cantidad, a diferencia de la OPT (tipo 2) que presenta un gran número de osteoclastos de gran tamaño en la matriz ósea. El subtipo 2 es aquel que presenta mayor riesgo de fracturas y por lo tanto, el más reconocido clínicamente<sup>7</sup>.

El mecanismo fisiopatológico de la enfermedad, en la cual se encuentra disminuida la resorción ósea, estaría vinculado con una o más mutaciones. Los osteoclastos en condiciones normales liberan H<sup>+</sup> a través de la función de la ATPasa vacuolar (V-ATPasa), permitiendo así que enzimas sensibles a los ácidos degraden la matriz. La deficiencia o mutación en la V-ATPasa en osteoclastos, se observa en distintos tipos de OPT<sup>17,18,19</sup>. Por lo tanto, dado que la OPT se debe a una mutación en una subunidad de la bomba de protones (TCIRG1) o en los canales de cloro (CLCN7), se encuentra impedida la liberación del HCl, indispensable para la adecuada resorción ósea.

Varios autores han demostrado la producción de CK-BB por parte de los osteoclastos y, según los mismos, la alteración de estas células en la OPT podría ser el resultado de la elevación de la CK-BB en suero. Los osteoclastos son células extraordinariamente dinámicas, capaces de extraer la matriz calcificada del hueso (degradación ósea)<sup>8</sup>. Además, la CK-BB, cuya expresión se incrementa considerablemente durante la osteoclastogénesis, regula el suministro dinámico de ATP en osteoclasto maduro, interviniendo en la formación y mantenimiento del anillo de filamento de actina y las actividades de la V-ATPasa y RhoA. Durante la resorción ósea dicha capacidad puede encontrarse excedida, explicando los altos niveles de CK-BB, enfatizando la importancia de la adecuación temporal y espacial en la disponibilidad de energía<sup>18-20</sup>. Así, la actividad alterada de los osteoclastos impide el normal proceso de remodelación ósea, dañando seriamente la estructura de la matriz<sup>9,10</sup>.

En cuanto a la parte bioquímica específicamente, es oportuno mencionar ciertas consideraciones de la enzima creatinquinasa o CK, implicada en esta rara patología. Es una transferasa conocida con el nombre de ATP: creatine N-phosphotransferase [EC 2.7.3.2]. Está presente en todos los tipos musculares (esquelético, miocárdico), en el cerebro y tejido neuronal. Cataliza la conversión del fosfato de creatina en creatina y trifosfato de adenosina (ATP), principalmente para proporcionar una fuente de energía para los músculos

activos<sup>11</sup>. Es una proteína dimérica, que puede presentar tres isoenzimas séricas: muscular (MM), cardíaca (MB) y cerebral (BB), producto de la combinación de dos monómeros iguales o diferentes<sup>12</sup>.

El músculo esquelético produce principalmente la isoenzima CK-MM, (aproximadamente el 90% de la CK total), mientras que el músculo cardíaco sintetiza mayoritariamente la isoenzima CK-MB. Ambas isoenzimas se encuentran presentes en el suero de un individuo sano. La presencia sérica de la isoenzima CK-BB, puede considerarse normal en los neonatos, debido a la falta de madurez neurológica y cierre de las cisuras craneanas. Su presencia en otras condiciones se considera patológica. El patrón de expresión de la CK-BB en adultos se reduce principalmente a la síntesis de la isoenzima por el tejido nervioso y ciertos tejidos neoplásicos<sup>14</sup>. Las concentraciones séricas se incrementan rápidamente luego de un daño cerebral, enfermedades neurodegenerativas, traumatismos con compromiso en el sistema nervioso central y en algunos adenocarcinomas<sup>15</sup>. Se ha demostrado que existen altas concentraciones de CK-BB en la pared del tracto gastrointestinal; encontrándose elevada en el suero de pacientes con infarto intestinal e incluso se ha referido una asociación directa con el daño tisular<sup>16</sup>.

Los aumentos séricos de su actividad, podrían deberse a un incremento en la permeabilidad de la membrana. Existen varias hipótesis que pretenden explicar este incremento, como cambios en la distribución iónica, insuficiencia enzimática y reducción de ATP. Se ha observado en estudios experimentales que el aumento de la permeabilidad no está necesariamente asociado con daño histológico<sup>13</sup>.

Se han reportado casos de OPT en niños y adultos, que presentaron inesperadamente CK-BB en su circulación. Dada esta situación se planteó el interrogante de si la isoenzima en suero podría ser un marcador bioquímico útil en el diagnóstico de la OPT, ya que hoy en día este está basado principalmente en imágenes radiológicas. A la vez, existen otras enfermedades esclerosantes del hueso que carecen de CK-BB en circulación y pueden presentar patrones radiográficos similares con la OPT, para las cuales sería de utilidad como marcador bioquímico a la hora de diferenciarlas<sup>20,21-31</sup>.

En el estudio de la OPT algunos autores consideraron incluir la medida de actividad sérica de la lactato deshidrogenasa sérica (LDH, EC 1.1.1.27) y aspartatoaminotransferasa (AST, EC 2.6.1.1), que a menudo están elevadas en la forma Albers-Shonberg, pero no en otros tipos de OPT o trastornos esclerosantes óseos<sup>22</sup>.

Impulsa este estudio el constante desafío en el laboratorio bioquímico clínico, de incorporar técnicas de mediana complejidad que puedan ser útiles en forma rápida para el estudio de esta rara patología ósea, y su diferenciación de otras patologías esclerosantes del hueso.

## Objetivos

- Alertar antes resultados discordantes entre la actividad de CK total y su isoenzima la CK-MB, la posibilidad de una

interferencia, originada por la existencia de CKBB en suero debida a la osteopetrosis.

- Desmitificar los orígenes tradicionales de la síntesis de CK, y en consecuencia su implicancia clínica.
- Incorporar técnicas de mediana complejidad que puedan ser útiles en forma rápida para el estudio de esta rara patología ósea, y su diferenciación de otras patologías esclerosantes del hueso.

## Materiales y métodos

Se estudiaron cuatro pacientes, dos hombres (H) y dos mujeres (M) con diagnóstico clínico y radiológico de Osteopetrosis. Se les extrajo por punción venosa sangre, de la que se separó el suero. En él se realizaron las determinaciones bioquímicas de las actividades de CK, CK-MB, AST y LDH, y la identificación de las isoenzimas CK. Todos los pacientes fueron argentinos de raza blanca y firmaron su consentimiento escrito para la realización de este estudio, avalado por el comité de ética de la institución. A continuación se detallan las características demográficas y clínicas de los pacientes (caso):

- Caso 1: Paciente de 75 años de edad, sexo femenino, sin fracturas y con dolores osteomusculares.
- Caso 2: Paciente de 18 años de edad, sexo masculino. Comenzó con dolores óseos generalizados a los 8 años. Presentaba leve hipoacusia bilateral.
- Caso 3: Paciente de 21 años de edad, sexo masculino, comenzó con dolores óseos a los 3 años y parálisis facial. Presentó 14 fracturas múltiples en ambas caderas, con alteración en la consolidación, dolores osteomusculares y queratocono bilateral.
- Caso 4: Paciente de 41 años de edad, sexo femenino, comenzó con síntomas a los 8 años. Presentó 3 fracturas de cadera y múltiples alteraciones dentales.

Se realizó la medida de la actividad de CK y AST por el método cinético IFCC, de LDH por método cinético DGKC y de CK-MB por inmunoinhibición, en autoanalizador COBAS 6000-Roche, Germany.

Se utilizaron los Valores de Referencia validados del fabricante para CK= H: [38-174] UI/L; M:[26-140] UI/L; CKMB= hasta 25 UI/L; AST= H: hasta 37 UI/L; M: hasta 31 UI/L; y LDH: [230-480] UI/L.

El análisis de todas las isoenzimas de CK se realizó por electroforesis convencional, sobre acetato de celulosa gelatinizado, a 180 mV, durante 25 minutos, con Tris barbital/barbital sódico, pH: 8,6. Se incubó 90 minutos en estufa a 37° C, en cámara húmeda con la solución sustrato: ADP 2mM, AMP 5mM, DAPP 10M, NADP<sup>+</sup> 2mM, CrP 30mM, HK 2,5 U/ml, G6PD 1,5 U/ml, NAC 20mM, en 2 ml en buffer Imidazol, pH: 6.7. La identificación de las bandas se realizó por fluorimetría al UV [producción de NADPH], y se comparó con un control sérico de paciente sano (presencia de CK-MM, vestigios de CK-MB, y ausencia de CK-BB); y un control comercial Sigma (las tres isoenzimas presentes). De la corrida se obtiene una foto, que se escanea y calcula por densidad de área el porcentaje [%] de cada isoenzima presente con respecto a CK total.

**Tabla I.** Características demográficas y bioquímicas los pacientes con osteopetrosis.

Pacientes [Caso]	Sexo	Edad (años)	CK (UI/L)	CK-MB (UI/L)	CK-MM (%)	CK-MB (%)	CK-BB (%)	LDH (UI/L)	AST (UI/L)
Caso 1	M	75	116	214	72		28	317	38
Caso 2	H	18	327	14	95	5		371	21
Caso 3	H	21	376	622	25		75	453	32
Caso 4	M	41	216	260	80		20	418	26

► CK: Creatinquinasa; CK-MM: Creatinquinasa isoenzima 3; CK-MB: Creatinquinasa isoenzima 2; CK-BB: Creatinquinasa isoenzima 1; LDH: Lactato dehidrogenasa; AST: Aspartatoaminotransferasa; H: Hombre; M: Mujer.

## Resultados

Se obtuvieron resultados por encima del rango de referencia de la actividad de: CK en 3 de 4 pacientes y de AST en 1 de 4 pacientes; mientras que en todos los pacientes, la actividad de LDH se encontró dentro de los límites del rango de referencia (Tabla I).

Los resultados obtenidos de la actividad de CK-MB por el método de inmunoinhibición fueron discordantes en 3 de los 4 pacientes estudiados, obteniéndose resultados de la isoenzima superiores a los de la actividad total de la enzima (Tabla I).

En el análisis de las isoenzimas de CK por electroforesis, se observó presencia de la isoenzima CK-BB, en los mismos pacientes en los que se obtuvieron los resultados discordantes de CK-MB por el método de inmunoinhibición (Figura 1).

## Discusión

El diagnóstico de los desórdenes óseos esclerosantes con densidad ósea aumentada es complejo y se basa principalmente en la clínica del paciente (edad de presentación y morfología) y hallazgos radiológicos<sup>31</sup> con lo cual se destaca la importancia de hallar un marcador bioquímico que contribuya al diagnóstico de los mismos.

La OPT forma parte de las displasias esclerosantes del hueso, pero tiene la particularidad de presentar aumentada la CK-BB en suero a diferencia de las demás<sup>20,21</sup>. En la OPT recesiva

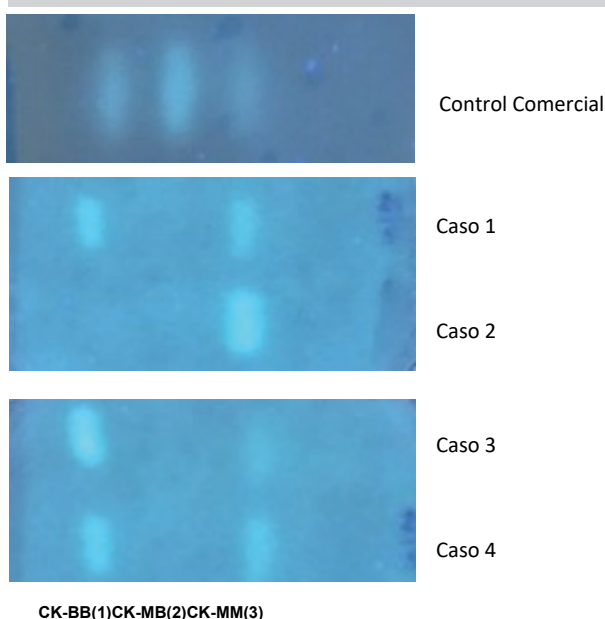
la CK-BB se encuentra elevada<sup>25</sup>. Mientras que en la OPT dominante, sólo el subtipo 2 [el más común] presenta la CK-BB elevada, que se caracteriza por un gran número de osteoclastos de gran tamaño<sup>10-20</sup>. La presencia de CK-BB en algunos tejidos fetales o malignos, se relaciona con una síntesis mediada por células inmaduras o indiferenciadas. Los valores elevados en OPT, indican como potencial fuente de CK-BB a los osteoclastos inmaduros resultantes de la maduración defectuosa de sus células progenitoras<sup>26</sup>. Ha sido demostrado mediante el uso de la proteómica, un aumento en la expresión de CK-BB durante la osteoclastogénesis<sup>17</sup>.

Por otra parte la OPT autosómica dominante subtipo 1, que se manifiesta con un menor número de osteoclastos de tamaño pequeño y una baja frecuencia de fracturas, no presentan niveles de CK-BB. Ciertos autores indican que la osteopetrosis autosómica dominante tipo 1 podría no ser una forma genuina de OPT, debido a la ausencia de CK-BB en suero<sup>20-26</sup>.

Los resultados discordantes obtenidos de la actividad de CK-MB por el método de inmunoinhibición en los que se observaron actividades de la isoenzimas superiores a los de la actividad total de la enzima, se explican por la interferencia metodológica que presenta el mismo.

En la bibliografía consultada, varios autores detallan el hallazgo de resultados discordantes de CK-MB, cuando esta isoenzima es determinada por el método de inmunoinhibición. Para la medición de la CK-MB, un anticuerpo específico inhibe las dos subunidades M de la CK-MM y la única subunidad M de la CK-MB, lo que permite la medición de la subunidad B de la CK-MB [asumiendo la ausencia de CK-BB]. La concentración catalítica de CK-B, que corresponde a la mitad de la actividad CK-MB. El método parte de la premisa de la inexistencia de CK-BB en el suero, ya que por el fundamento metodológico, se la considera la principal interferencia, entre otros [presencia de macrocreatinkinasa tipo 1]<sup>22,23</sup>.

En los pacientes con OPT estudiados por nosotros, hemos obtenido resultados que coinciden con este tipo de situaciones. En aquellos en los que se observó actividad de la isoenzima CK-MB mayor que la actividad de la CK total, se corroboró la presencia de la isoenzima de CK-BB, identificada en la electroforesis convencional de acetato de celulosa. El análisis de las isoenzimas de CK por electroforesis, permite identificar a las isoenzimas de CK: CK-MM [CK-3], CK-MB [CK-2], CK-BB [CK-1], y macroquinasas, como bandas fluorescentes distinguibles en el gel de acetato de celulosa<sup>24</sup>.

**Figura 1.** Isoenzimograma electroforético de CK.

Los resultados de CK-BB obtenidos de las muestras de nuestros pacientes, también fueron concordantes con otros hallados en la bibliografía consultada de distintos casos clínicos de OPT<sup>20-25-29</sup>.

En relación a la actividad de AST y LDH medidas en nuestros pacientes, se encontraron dentro del rango de referencia. Según algunos autores las actividades de estas enzimas podrían encontrarse elevadas en algunos casos de OPT, pero no sería un hallazgo constante, por lo que no brindan utilidad como marcadores de esta enfermedad. Estas enzimas se estudian para evaluar otras patologías osteomusculares, debido a que uno de sus orígenes es muscular esquelético<sup>21</sup>.

En los pacientes con OPT, los resultados aberrantes de la actividad de CK-MB [CK-2] obtenidos por el método de inmunoinhibición, se deben a la presencia de CK-BB [CK-1] de aporte óseo originado en el osteoclasto, que interfiere como una limitación propia del método.

La presencia de la isoenzima CK-BB [CK-1], identificada por el isoenzimograma electroforético en el suero de los pacientes con clínica e imágenes radiológicas compatibles con OPT, concuerda con los hallazgos publicados de otros autores<sup>20-25-29</sup>.

Debemos considerar que en la actualidad debido a la complejidad y el alto costo de los ensayos genéticos, el diagnóstico de rutina de los desórdenes óseos esclerosantes está basado únicamente en la clínica y en las imágenes radiológicas, lo cual representa un desafío. En el caso específico de la OPT, hoy en día el diagnóstico de esta rara enfermedad se realiza únicamente mediante radiografías y clínica, destacando la importancia de encontrar un marcador bioquímico que acompañe y apoye estos estudios.

Se considera que la inclusión de la determinación de la isoenzima CKBB por electroforesis convencional en el laboratorio bioquímico-clínico de rutina, brinda una herramienta de fácil implementación para el estudio de los pacientes con clínica de OPT, debido a que la misma es la única enfermedad de todas aquellas clasificadas como desórdenes óseos esclerosantes que presenta CK-BB elevada en suero.

### Referencias bibliográficas

1. Wu CC, Econs MJ, DiMeglio LA, Insogna KL, Levine MA, Orchard PJ, Miller WP, Petryk A, Rush ET, Shoback DM, Ward LM, Polgreen LE. Diagnosis and Management of Osteopetrosis: Consensus Guidelines From the Osteopetrosis Working Group. *J Clin Endocrinol Metab*. 2017;102(9):3111-3123.
2. Senel K, Ugur M, Erdal A, Ozdemir H. Type II autosomal dominant osteopetrosis. *Rheumatol Int* 2002; 22 (3):116–8.
3. Whyte MP, Wenkert D, Clements KL, McAlister WH, Mumm S. Bisphosphonate-induced osteopetroses. *N Eng J Med*. 2003;349:455–461.
4. Barral CM, Andrade GS, Ferreira MJ, Lourenc MB, Sanche SM, Saliba de Freitas S, et al. The role of whole-body bone scintigraphy in a case of osteopetrosis. *T Egypt J RadiolNucMed*. 2014; 45:1249-1253.
5. Gillani S, Abbas Z. Malignant Infantile Osteopetrosis. *J Ayub Med Coll Abbottabad*. 2017; 29(2):350-352.
6. Heaney C, Shalev H, Elbedour K, Carmi R, Staack JB, Sheffield VC, Beier DR. Human autosomal recessive osteopetrosis maps to 11q13, a position predicted by comparative mapping of the murine osteosclerosis (oc) mutation. *Hum Mol Genet*. 1998; 7(9):1407-10.
7. Van Hul W, Bollerslev J, Gram J, Van Hul E, Wuyts W, Benichou O, Vanhoenacker F, Willems PJ. Localization of a gene for autosomal dominant osteopetrosis (Albers-Schönberg disease) to chromosome 1p21. *Am J Hum Genet*. 1997;61(2):363-9.
8. Arboleya L, Castañeda S. Osteoclastos: mucho más que células remodeladoras del hueso. *Rev Osteoporos Metab Miner* 2014;6(4):109-121.
9. Hennessy O, Salanitri JC. Computed tomography of intrathoracic extramedullary haematopoiesis occurring as a complication of osteopetrosis. *Australas Radiol* 2005;49(5):430–2.
10. Bollerslev J, Ueland T, Landaas S, Marks SC Jr. Serum creatine kinase isoenzyme BB in mammalian osteopetrosis. *Clin Orthop Relat Res*. 2000;{377}:241-7.
11. Hørdér M, Elser RC, Gerhardt W, Mathieu M, Sampson EJ. Approved recommendation on IFCC Methods for the Measurement of catalytic concentration of enzymes. Part 7. IFCC method for creatine kinase [ATP: creatine (N-phosphotransferase, EC 2.7.3.2)]. *Eur J Clin Chem Clin Biochem* 1991;29:435-456.
12. Yamashita K, Yoshioka T. Profiles of creatine kinase isoenzyme compositions in single muscle fibres of different types. *J Muscle Res Cell Motil*. 1991;12(1):37-44.
13. Moss DW, Henderson AR. Enzymes. In: Burtis CA, Ashwood ER (eds.) *Tietz Textbook of Clinical Chemistry*, 2nd ed. W.B. Saunders Co., Philadelphia, PA, U.S.A. ;1994, pp. 735-896.
14. Bishop ML, Fody EP, Schoeff LE. *Clinical Chemistry: Principles, Techniques, and Correlations*; 2013. Pesce MA. The CK isoenzymes: findings and their meaning. *Lab Manage*;1982;20:25-37.
15. Lv H1, Wang Q2, Wu S1, Yang L2, Ren P2, Yang Y3, et al. Neonatal hypoxic ischemic encephalopathy-related biomarkers in serum and cerebrospinal fluid. *Clin Chim Acta*. 2015;23;450:282-97.
16. Fried MW1, Murthy UK, Hassig SR, Woo J, Oates RP. Creatine kinase isoenzymes in the diagnosis of intestinal infarction. *Dig Dis Sci*. 1991;36(11):1589-93.
17. Chang EJ, Ha J, Oerlemans F, Lee YJ, Lee SW, Ryu J, et al. Brain-type creatine kinase has a crucial role in osteoclast-mediated bone resorption. *Nature Medicine* 2008;14(9):966-72.
18. Boyle WJ, Simonet WS, Lacey DL. Osteoclast differentiation and activation. *Nature*. 2003; 423(6937):337-42.
19. Funanage VL, Carango P, Shapiro IM, Tokuoka T, Tuan RS. Creatine kinase activity is required for mineral deposition and matrix synthesis in endochondral growth cartilage.

- BoneMiner. 1992;17(2):228-36.
20. Whyte MP, Chines A, Silva DP Jr, Landt Y, Ladenson JH. Creatine kinase brain isoenzyme (BB-CK) presence in serum distinguishes osteopetroses among the sclerosing bone disorders. *J Bone Miner Res.* 1996;11(10):1438-43.
  21. Whyte MP, Kempa LG, McAlister WH, Zhang F, Mumm S, Wenkert D. Elevated serum lactate dehydrogenase isoenzymes and aspartate transaminase distinguish Albers-Schönberg disease (Chloride Channel 7 Deficiency Osteopetrosis) among the sclerosing bone disorders. *J Bone Miner Res.* 2010;25(11):2515-26.
  22. Koch TR, Mehta UJ, Nipper HC. Clinical and Analytical Evaluation of Kits for Measurement of Creatine Kinase Isoenzyme MB. *Clin. Chem.* 1986;32,1;186-191.
  23. Wu AH, Bowers GN. Evaluation and Comparison of Immunoinhibition and Immunoprecipitation Methods for Differentiating MB from BB and Macro Forms of Creatine Kinase Isoenzymes in Patients and Healthy Individuals *Clin. Chem.* 1982;28,10;2017-2021.
  24. Panteghini M. Serum isoforms of creatine kinase isoenzymes. *Clin Biochem.* 1988;21(4):211-8.
  25. Osuna PM, Santos-Guzmán J, Villela L, Cedillo-Alemán EA, García A. Osteopetrosis, calcificación más allá del sistema óseo. Reporte de un caso. *Boletín médico del Hospital Infantil de México;* 2012.
  26. Gram J, Antonsen S, Horder M, Bollerslev J. Elevated serum levels of creatine kinase BB in autosomal dominant osteopetrosis type 11. *Calcif Tissue Int* 1991;48:438-439.
  27. Loría-Cortés R, Quesada-Calvo E, Cordero-Chaverri C. Osteopetrosis in children: a report of 26 cases. *J Pediatr.* 1977;91(1):43-7.
  28. Sandoval EG, Martínez Estrada JG, Zepeda Cianca R, Trejo Pimentel A, González C, Barrón JC. Osteopetrosis (enfermedad de Albers-Schonberg): reporte de un caso y revisión clínica. *Med Int Mex* 2007;23(6):542-5.
  29. Silverman LM, Caruso LM, Irwin LE, Kitzman M, Pincus FE. Creatine kinase BB isoenzyme activity in bone marrow serum [letter]. *Clin Chem* 1978, 24 1423-1425.
  30. D'Eufemia P, Finocchiaro R, Villani C, Zambrano A, Lodato V, Palombaro M, Properzi E, Celli M. Serum brain-type creatine kinase increases in children with osteogenesis-imperfecta during neridronate treatment. *Pediatr Res.* 2014;7(5):626-30.
  31. F. M. Vanhoenacker, L. H. De Beuckeleer, W. Van Hul, W. Balemans, G. J. Tan, S. C. Hill, A. M. De Schepper. Sclerosing bone displasias genetic and radioclinical features. *European radiology.* 2000;10(9):1423–1433.