

Primer registro de *Mesocestoides* sp. (Ciclophyllidea: Cestoda) en dos hembras de *Diplolaemus leopardinus* (Werner, 1898)

Noelia E. García¹, Mario R. Ruiz Monachesi², Marcos M. Paz²

¹ Facultad de Ciencias Naturales e I.M.L., Universidad Nacional de Tucumán. Miguel Lillo 251. 4000. Tucumán, Argentina.

² CONICET- Instituto de Herpetología, Fundación Miguel Lillo. Miguel Lillo 251. 4000. Tucumán. Argentina.

El parasitismo interno en lagartos, es causado frecuentemente por nematodos, pentastómidos y cestodos (Criscione y Font, 2001; Bursey *et al.* 2010; McAllister *et al.* 2011). Entre los cestodos, los Ciclophyllidea constituyen un grupo que afecta principalmente a reptiles y que se caracterizan por causar enfermedades de importancia veterinaria (Schneller y Pantchev, 2008). En este Orden se encuentra el Género *Mesocestoides* (Vaillant 1863), compuesto por gusanos planos, habitantes del tracto intestinal y ocasionalmente de las cavidades peritoneales. Presenta un ciclo de vida trifásico con formas cirticercoide, tetratiridio y metacestoides (Chervy, 2002). Los hospedadores primarios son artrópodos (Formícidos, coleópteros, ácaros) que ingieren huevos de las heces del hospedador definitivo. El hospedador secundario incorpora los cirticercoides al alimentarse, los cuales se desarrollan en tetratiridios capaces de invadir la cavidad peritoneal del hospedador. El ciclo se completa cuando el parásito alcanza al hospedador definitivo al consumir este, pequeños vertebrados infectados. Es en esta etapa donde se desarrolla finalmente, la forma sexual

adulta. Los hospedadores definitivos son por lo general mamíferos carnívoros (Canidae, Felidae) y marsupiales (Didelphidae) (Richardson y Campo, 2005; Gallas y Fraga da Silveira, 2011), no obstante, también han sido encontrados en lagartos (Criscione y Font, 2001; Martin y Roca, 2004, 2005; Gürelli *et al.*, 2007; Mcallister *et al.*, 2011; Yildirimhan *et al.*, 2011). La ocurrencia de tetratiridios de *Mesocestoides* en iguánidos es más común en América del norte (Conn y Etges 1984; McAllister, 1988; Mcallister *et al.*, 1992; Goldberg *et al.*, 1995; 2003). Por otro lado, se registró la presencia de tetratiridios en *Anolis transversalis* al Norte de Brasil, siendo hasta el momento el único registro existente del género *Mesocestoides* para lagartos de América del Sur (Goldberg *et al.*, 2006; Ávila y Silva, 2010).

En este trabajo se evidencia la presencia de *Mesocestoides* parasitando a *Diplolaemus leopardinus* (Werner, 1898) (Fig. 1B), perteneciente a una población localizada entre Primeros Pinos y Kilca (38° 54' 10.0"S; 70° 44' 18.5"O. 1718 m), Departamento Picunches, Neuquén, Argentina (Fig. 1A). El sitio de colecta corresponde a un ambiente de estepa

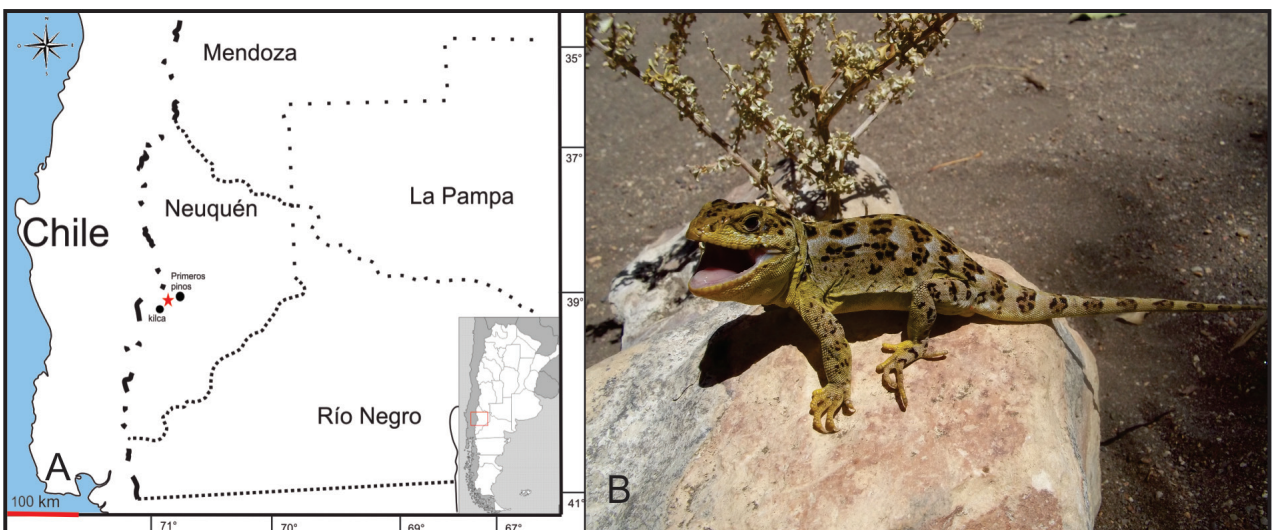


Figura 1. A- Mapa del sitio de muestreo, la estrella roja señala el punto de colecta; B- Ejemplar de *Diplolaemus leopardinus* macho. Foto: M.M. Paz.

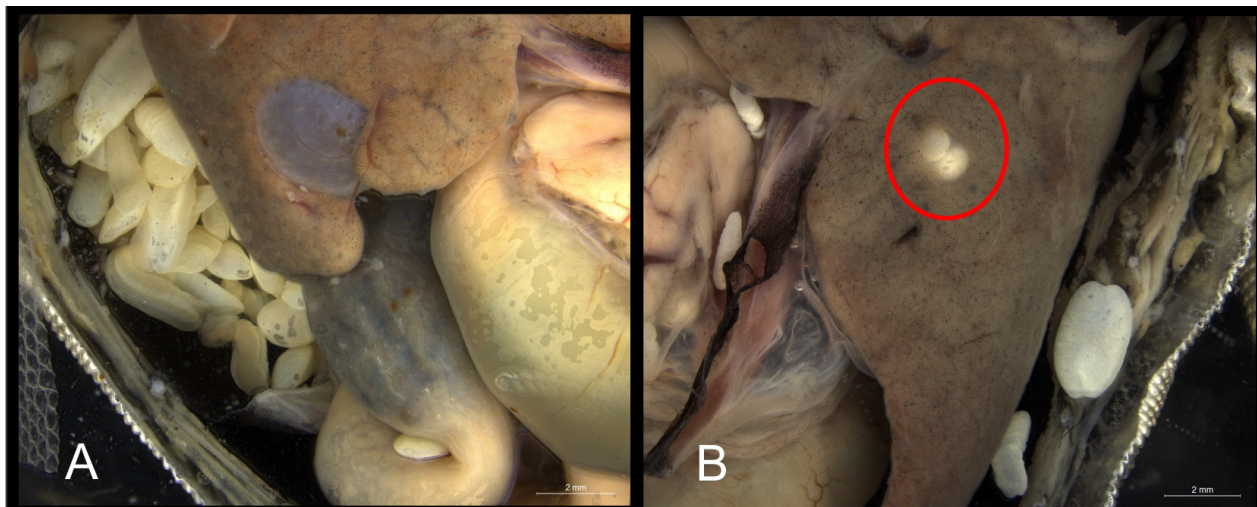


Figura 2. A- Parásitos ubicados dentro de la cavidad celomática; B- El círculo rojo señala un enquistamiento en el hígado (MCN 4867).

patagónica con aparición esporádica de pequeños bosques de Pehuén (*Araucaria araucana*).

Se estudiaron diez individuos de *D. leopardinus* (3 hembras adultas: MCN 4867, MCN 4871, MCN 4875; 2 hembras juveniles: MCN 4870, MCN 4878; 3 machos adultos: MCN 4868, MCN 4872, MCN 4873 y 2 machos juveniles: MCN 4869, MCN 4874) de aspecto externo normal, que fueron capturados manualmente y por búsqueda activa. Se sacrificaron con una inyección de pentotal pericárdica siguiendo el protocolo estándar de fijación establecido para reptiles (Simmon, 1987; Scrocchi y Kretzschmar, 1996). Posteriormente, fueron fijados en formol al 10% y conservados en etanol al 70%. Luego depositados en la Colección Herpetológica del Museo de Ciencias Naturales de Salta (MCN). La detección del parásito se efectuó mediante disección bajo lupa binocular estereoscópica. Para la identificación del parásito se utilizó como referencia los trabajos de Chervy (2002), Goldberg (2006), y Schneller y Pantchev (2008). En todos los ejemplares se exploraron sus órganos internos. Una hembra adulta (MCN 4867) de 78.46 mm de longitud hocico cloaca, y una hembra juvenil (MCN 4870) de 62.19 mm resultaron parasitadas. El análisis de la región abdominal permitió detectar la presencia de más de 450 tetratiridios en una hembra adulta (MCN 4867) y 22 tetratiridios en una hembra juvenil (MCN 4870) alojados en su mayoría dentro de la cavidad peritoneal (Fig. 2A), adosados a las paredes externas de las vísceras, el tejido adiposo que rodea al intestino, algunos libres en el celoma y otros en el hígado formando quistes (Fig. 2B).

En estos ejemplares, se registraron dos tipos morfológicos de *Mesocestoides* (Figs. 3A y 3B). Uno redondeado, acéfalo, de largo y ancho similares,

aplanado dorsoventralmente. La superficie externa del cuerpo presenta surcos transversos completo alternados con surcos incompletos, dispuestos a intervalos regulares; el extremo anterior con una hendidura oral subterminal; la región posterior más ensanchada y un poro excretor (Fig. 3E). El otro tipo morfológico (Fig. 3B) es piriforme, más alargado que el primero pero igualmente acintado; carece de todo signo de segmentación externa, sin embargo, posee una región cefálica evidente, formada por un escólex con cuatro ventosas (Fig. 3D). El extremo posterior es más ensanchado que el anterior, pudiéndose observar el poro excretor en una escotadura posteromedial terminal. Entre estas dos morfologías extremas se encontraron formas de características intermedias (Fig. 3C).

Si bien el registro es único y la ocurrencia en la muestra analizada de *D. leopardinus* es baja (2:8), el mismo constituye el primer registro de tetratiridios de *Mesocestoides* en lagartos de América Austral y en *D. leopardinus* como hospedador.

Agradecimientos

Agradecemos especialmente a F. Lobo, por el préstamo del material de la colección a su cargo; a T. Hibbard, M. Quipildor, S. Valdecantos, por colaborar en la colecta de los ejemplares; a G. Ramallo, por su ayuda en la identificación taxonómica; a J. C. Stazonelli por brindarnos el material bibliográfico, a J. Grosso por su colaboración con las fotografías, y al Editor Asociado y un revisor anónimo por sus sugerencias con respecto al manuscrito. Finalmente a F. Lobo PIP CONICET 0303 por el financiamiento de la campaña de campo y a la Fundación Miguel Lillo por brindar el espacio físico y el laboratorio de trabajo.

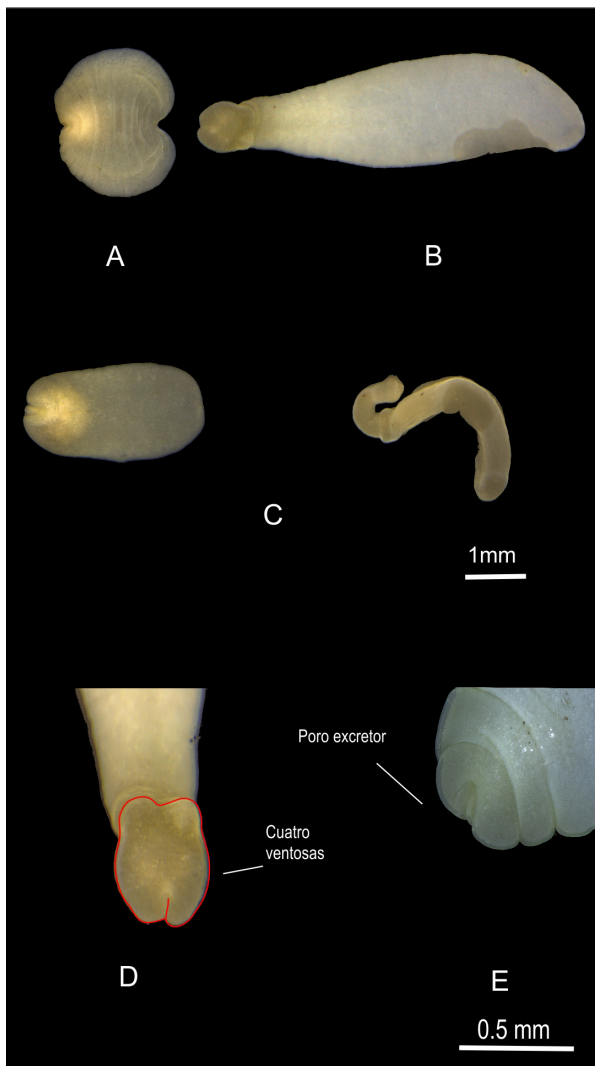


Figura 3. A- Tipo morfológico uno; B- Tipo morfológico dos; C- Tipos intermedios; D- Detalle de las cuatro ventosas y el poro excretor del tetrathyridio.

Literatura citada

- Ávila, R.W. & Silva, R.J. 2010. Checklist of helminths from lizards and amphisbaenians (Reptilia, Squamata) of South America. *The Journal of Venomous Animals and Toxins including Tropical Diseases* 16: 543-572.
- Burse, C.R.; Rocha, C.F.; Menezes V.; Ariani, C.V. & Vrcibradic, D. 2010. New species of *Oochoristica* (Cestoda: Linstowiidae) and other endoparasites of *Trachylepis atlantica* (Sauria: Scincidae) from Fernando de Noronha Island, Brazil. *Zootaxa* 2715: 45-54.
- Chervy, L. 2002. The terminology of larval cestodes or metacestodes. *Systematic Parasitology* 52: 1-33.
- Conn, D.B. & Eiges, F.J. 1984. Helminth parasites of *Anolis carolinensis* (Reptilia: Lacertilia) from South eastern Louisiana. *Proceedings of the helminthological Society of Washington* 51: 367-369.
- Criscione, C.D & Font, W.F 2001. The guest playing host: Colonization of the introduced Mediterranean gecko, *Hemidactylus turcicus*, by helminth parasites in Southeastern Louisiana. *Journal of Parasitology* 87: 1273-1278.

- Gallas, M. & Fraga da Silveira E. 2011. *Mesocestoides* sp. (Eucestoda, Mesocestoididae) parasitizing four species of wild felines in Southern Brazil. *Revista Brasileira de Parasitologia Veterinária* 20: 168-170.
- Goldberg, S.R.; Bursey, C.R. & McAllister, C.T. 1995. Gastrointestinal helminths of nine species of *Sceloporus* lizards (Phrynosomatidae) from Texas. *Journal of the Helminthological Society of Washington* 62: 188-196.
- Goldberg, S.R.; Bursey, C.R. & Camarillo Rangel, J.L. 2003. Gastrointestinal helminths of seven species of Sceloporine lizards from Mexico. *The Southwestern Naturalist* 48: 208-217.
- Goldberg, S.R.; Bursey, C.R. & Vitt, L.J. 2006. Parasites of two lizard species, *Anolis punctatus* and *Anolis transversalis* (Squamata: Polychrotidae) from Brazil and Ecuador. *Amphibia-Reptilia* 27: 575-579.
- Gürelli, G.; Göçmen, B.; Çetin-Doğan, T. & Alpagut Keskin, N. 2007. First record of *Mesocestoides* spp. Vaillant, 1863 Tetrathyridia (Cestoidea: Cyclophyllidea) in Anatolian lizard, *Anatololacerta danfordi* (Günther, 1876) in Turkey. *North-Western Journal of Zoology* 3: 96-104.
- Martin, J.E. & Roca, V. 2004. Helminth infracommunities of *Gallotia caesaris caesaris* and *Gallotia caesaris gomerae* (Sauria: Lacertidae) from the Canary Islands (Eastern Atlantic). *Journal of Parasitology* 90: 266-270.
- McAllister, C.T. 1988. *Mesocestoides* sp. Tetrathyridia (Cestoidea: Cyclophyllidea) in the Iguanid lizards, *Cophosaurus texanus texanus* and *Sceloporus olivaceus*, from Texas. *Journal of Wildlife Diseases* 24: 160-163.
- McAllister, C.T.; Conn, D.B. & Trauth, S.E. 1992. Tetrathyridia of *Mesocestoides lineatus* (Cestoidea: Cyclophyllidea) in *Sceloporus undulatus hyacinthinus* (Sauria: Iguanidae) from Arkansas. *Journal of the Helminthological Society of Washington* 59: 241-243.
- McAllister, C.T.; Bursey, C.R. & Freed, P.S. 2011. Endoparasites (Cestoidea, Nematoda, Pentastomida) of Reptiles (Sauria, Ophidia) from the Republic of Namibia. *Comparative Parasitology* 78: 140-151.
- Richardson, D.J. & Campo, J.D. 2005. Gastrointestinal helminths of the Virginia opossum (*Didelphis virginiana*) in South-central Connecticut. *Comparative Parasitology* 72: 183-185.
- Schneller, P. & Pantchev, N. 2008. Parasitology in snakes, lizards and chelonians. A husbandry guide. Edition Chimaira. Frankfurt.
- Scrocchi, G.J. & Kretzschmar, S. 1996. Guía de métodos de captura y preparación de anfibios y reptiles para el estudio de anfibios y reptiles para estudios científicos y manejo de colecciones herpetológicas. *Miscelánea* 102. *Fundación Miguel Lillo*.
- Simmons, J.E. 1987. Herpetological collecting and collections management. Society for the Study of Amphibians and Reptiles, Tyler.
- Yildirimhan, H.S.; Bursey, C.R. & Altunel, F.N. 2011. Helminth parasites of the Balkan green lizard, *Lacerta trilineata* Bedriaga 1886, from Bursa, Turkey. *Turkish Journal of Zoology* 35: 519-535.

Recibida: 12 Mayo 2014
 Revisada: 27 Agosto 2014
 Aceptada: 31 Agosto 2014
 Editor Asociado: P. Peltzer

© 2014 por los autores, licencia otorgada a la Asociación Herpetológica Argentina. Este artículo es de acceso abierto y distribuido bajo los términos y condiciones de una licencia Atribución-No Comercial 2.5 Argentina de Creative Commons. Para ver una copia de esta licencia, visite <http://creativecommons.org/licenses/by-nc/2.5/ar/>