



# Síndrome de Ovario Poliquístico (SOP) en la adolescencia

## *Polycystic Ovary Syndrome (POS) during adolescence*

ANALÍA FREIRE<sup>a</sup>, ANDREA ARCARI<sup>a</sup>, MIRTA GRINGARTEN<sup>a</sup>, MARÍA GABRIELA ROPELATO<sup>a</sup>

### RESUMEN

El síndrome de poliquistosis ovárica (SOP) es un cuadro que acompaña a la mujer durante toda su vida y se caracteriza por hiperandrogenismo y anovulación crónica. Se presenta comúnmente en la adolescencia y es el desorden endócrino más frecuente en mujeres en edad reproductiva en el mundo. A largo plazo se asocia con morbilidad significativa que incluye alteraciones en la salud reproductiva, disfunción psicosocial, síndrome metabólico, enfermedad cardiovascular e incremento en el riesgo de cáncer. Su etiología es desconocida aún, sin embargo, a lo largo de las tres últimas décadas, diferentes grupos de expertos en el mundo han elaborado guías para el diagnóstico y manejo de esta enfermedad. Existen tres grupos diferentes de criterios en el mundo pero están basados principalmente en información y experiencia en el manejo de mujeres adultas. Estos criterios diagnósticos no son completamente trasladables a las adolescentes.

El objetivo de este artículo es acercar al pediatra clínico los elementos para alcanzar un entendimiento práctico y simplificar el manejo inicial del diagnóstico del cuadro de SOP en la adolescencia, concientizar acerca de las comorbilidades asociadas y su posibilidad de prevención para evitar riesgos en la vida adulta.

**Palabras clave:** *Hiperandrogenismo, Hiperandrogenismo ovárico, Síndrome de ovario poliquístico, Hirsutismo, Insulinorresistencia.*

### ABSTRACT

The polycystic ovarian syndrome (PCOS) is a lifelong disorder characterized by hyperandrogenism and chronic anovulation. It becomes manifest soon after puberty and it is the most frequent endocrine disorder in women at reproductive age in the world. In the long term it is associated with significant morbidity that includes alterations in reproductive health, psychosocial dys-

function, metabolic syndrome, cardiovascular disease and increased risk of cancer. Its etiology is still unknown, however, over the last three decades; several guidelines for the diagnosis and management of this disease have been developed.

Three different sets of diagnostic criteria have been established to define this disease in adult women, but these diagnostic criteria are not completely transferable to adolescents. The objective of this article is to give pediatricians the elements for a practical understanding to simplify the initial management of the diagnosis of PCOS in adolescence and to raise awareness on the likelihood of associated comorbidities and that appropriate intervention could prevent later complications in adult life.

**Key words:** *Hyperandrogenism, Ovarian hyperandrogenism, Polycystic ovary syndrome, Hirsutism, Insulin resistance.*

***Su misión fue alcanzar la excelencia siempre,  
priorizando al que padece.  
Agradecidas por habernos contagiado su misión.***

### INTRODUCCIÓN

El síndrome de poliquistosis ovárica (SOP) es el desorden endócrino más común en mujeres en edad reproductiva en el mundo.<sup>1</sup> El SOP se manifiesta con hiperandrogenismo y anovulación crónica en la adolescencia pero a largo plazo se asocia con morbilidad significativa que incluye alteraciones en la salud reproductiva, disfunción psicosocial, síndrome metabólico, enfermedad cardiovascular e incremento en el riesgo de cáncer (*Figura 1*). En adolescentes, el SOP es la principal

a. Centro de Investigaciones Endocrinológicas Dr. César Bergadá (CEDIE). CONICET–FEI–División de Endocrinología, Hospital de Niños Ricardo Gutiérrez.

*Correspondencia:* Analía Freire: freireav@yahoo.com.ar

*Financiamiento:* Ninguno que declarar.

*Conflicto de intereses:* Ninguno para declarar.

causa de alteraciones menstruales e hiperandrogenismo.<sup>2</sup> En la actualidad, la etiopatogenia es aún motivo de controversia, sin embargo en reuniones de expertos se han priorizado especialmente los criterios para el diagnóstico y las recomendaciones para el manejo clínico de las pacientes con SOP dado que el diagnóstico y tratamiento tempranos disminuyen los riesgos de presentar enfermedades asociadas al mismo tales como obesidad, resistencia a la insulina, y más a largo plazo síndrome metabólico.<sup>3</sup>

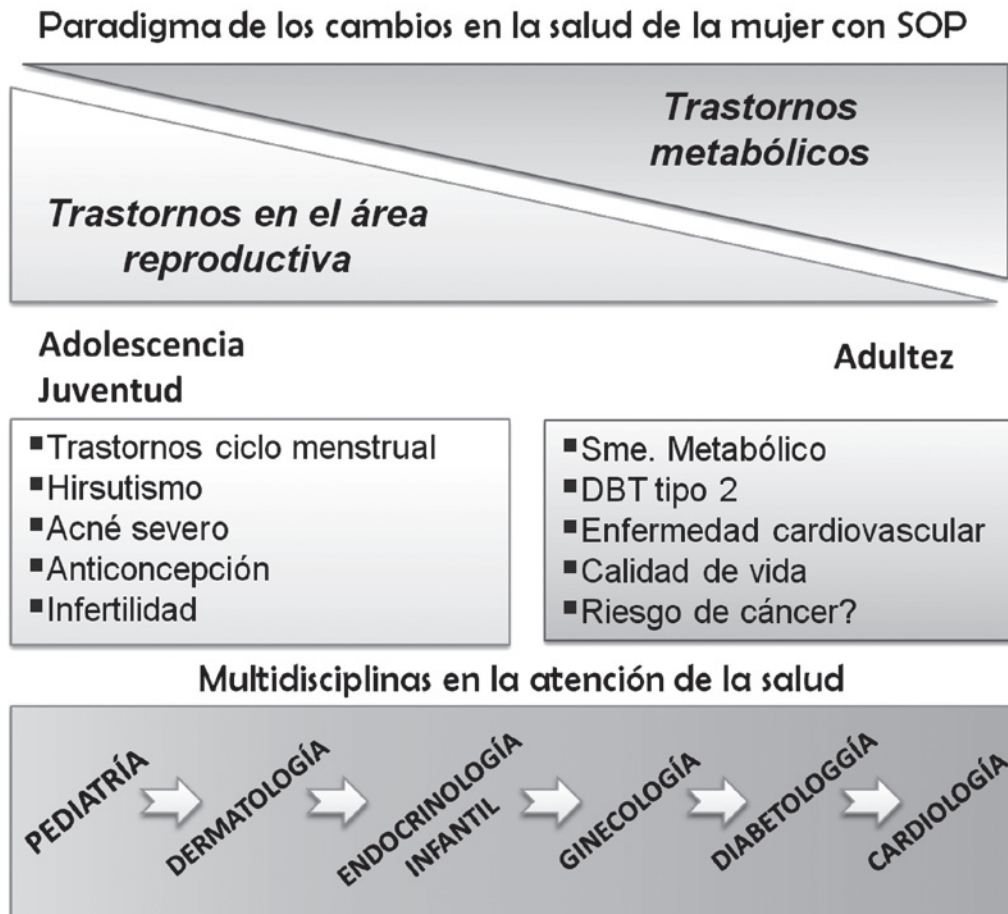
El objetivo de este artículo es acercar al pediatra clínico los elementos para alcanzar un entendimiento práctico, simplificar el manejo inicial del diagnóstico del cuadro de SOP en la adolescencia y concientizar acerca de las comorbilidades asociadas y su posibilidad de prevención para evitar riesgos en la vida adulta.

## DIAGNÓSTICO

Aunque la fisiopatología no se halla completamente aclarada, probablemente el SOP que se presenta de forma muy heterogénea en los primeros años post-menarca, se deba a una compleja interacción entre factores genéticos y epigenéticos.<sup>4</sup> Algunas de las etiologías propuestas incluyen desórdenes neuroendocrinos en la secreción de gonadotropinas, hiperandrogenismo ovárico primario, resistencia a la insulina e hiperinsulinemia asociada o no a obesidad.<sup>1</sup>

El SOP es un síndrome que se caracteriza por manifestar hiperandrogenismo y anovulación crónica. Existen tres conjuntos de criterios diagnósticos para SOP que están destinados especialmente a mujeres adultas. El primero de ellos fue publicado por el Instituto Nacional de la Salud de los Estados Unidos de América (*National Institu-*

**Figura 1.** Representación esquemática del cambio en el enfoque de la salud en mujeres con SOP: desde los trastornos hormonales en el área reproductiva de la adolescencia / juventud hasta los trastornos a largo plazo en el aspecto metabólico y cardiovascular.





tes of Health: NIH,1990) que define al SOP como un síndrome esencialmente hiperandrogénico (con evidencia clínica y/o bioquímica del exceso de andrógenos) y anovulación considerada como alteraciones en el ciclo menstrual (comúnmente como oligo o amenorrea). Para realizar el diagnóstico, se deben excluir otras patologías que cursan con signo-sintomatología similar como la hiperplasia suprarrenal congénita, el síndrome de Cushing y la hiperprolactinemia. Posteriormente, las guías clínicas que surgieron del Consenso de Rotterdam, en el 2003, aceptan el diagnóstico si se cumplen dos de los siguientes tres criterios: 1) exceso de andrógenos, 2) irregularidad menstrual y 3) morfología de ovario poliquístico por ecografía (MOP). Aplicando esta última guía se presenta el contrasentido de incluir en el diagnóstico de SOP a pacientes que no presentan hiperandrogenismo. Más adelante, la Sociedad de Exceso de Andrógenos en conjunto con la Sociedad de SOP recomendó considerar el diagnóstico de SOP en pacientes con hiperandrogenismo clínico o bioquímico como condición fundamental y en presencia además de irregularidad menstrual o MOP.<sup>5</sup>

En la práctica habitual se han trasladado los mismos criterios a adolescentes, sin embargo, la adolescencia presenta características fisiológicas propias que podrían ser malinterpretadas como parte del síndrome. Las adolescentes sanas frecuentemente presentan irregularidades menstruales y ciclos anovulatorios en los primeros años de edad ginecológica y algunos signos de exceso de andrógenos como acné. De la misma manera, con cierta frecuencia en adolescentes sanas, es posible observar morfología ovárica del tipo multifolicular por ecografía.

#### **Aclarando elementos clínicos del diagnóstico en la adolescencia**

**Hiperandrogenismo clínico:** Los signos clínicos a considerar son el hirsutismo y el acné. Hirsutismo significa crecimiento excesivo de vello (pelo terminal) en mujeres con una distribución en áreas masculinas. Afecta cara y áreas corporales dependientes de andrógenos (bozo, barba, vello pubiano, abdomen, nalgas y muslos). Su gravedad se valora según la escala de Ferriman y Gallwey. Con variaciones según la etnia, se considera hirsutismo en general a un valor del score > 8. Actualmente las prácticas depilatorias o de rasurado que efectúan las adolescentes no permiten evaluar en la consulta clínica el score adecuadamente y

se evalúa el hirsutismo según las zonas y según la frecuencia depilatoria referida por la paciente. La posibilidad de evaluación del hirsutismo se afecta aún más con el empleo de técnicas depilatorias semidefinitivas (láser). Aunque el hirsutismo leve puede ser normal en los años post-menarca, el hirsutismo moderado o severo puede ser evidencia clínica de exceso de andrógenos.

Con respecto al acné, la forma vulgaris es una clara manifestación pilosebácea de hiperandrogenismo. En cambio el acné comedonal leve es común en la etapa peri-post menarca, sin embargo el acné moderado o severo o moderado inflamatorio persistente o con escasa respuesta al tratamiento tópico, debería ser evaluado por sospecha de hiperandrogenemia previo a la iniciación de tratamiento médico.<sup>3</sup>

**Irregularidades menstruales:** El desafío es diferenciar la anovulación fisiológica normal de la adolescente con la verdadera disfunción ovulatoria. La recomendación en adolescentes consiste en considerar esta última cuando la paciente presenta intervalos menstruales consecutivos > 90 días aún en el primer año post menarca, intervalos persistentes > 45 días a los 2 o más años después de la menarca o la falta de ciclos a los 15 años habiendo transcurrido 2-3 años del desarrollo mamario.<sup>6</sup> También debe considerarse la anovulación en los trastornos del ciclo con sangrado menstrual excesivo.

**Morfología de ovario poliquístico (MOP):** En adultas es suficiente que un ovario cumpla alguno de los siguientes características: 12 o más folículos que midan entre 2-9 mm o volumen ovárico mayor a 10 cm<sup>3</sup>. Sin embargo, según el consenso de expertos, la ecografía pelviana no debería ser usada para el diagnóstico de SOP en adolescentes.<sup>3</sup> El criterio ecográfico no está bien definido a diferencia de los que se aplican en las adultas donde la ecografía transvaginal permite una mejor visualización de la morfología ovárica. Por otro lado, el patrón multifolicular puede hallarse con frecuencia en los primeros años postmenarca y no tiene relación con el hiperandrogenismo.<sup>7</sup> Además, en los casos en los que el SOP se asocia con obesidad, la visualización de los ovarios en la ecografía pelviana se dificulta. Sin embargo la realización de la ecografía se puede indicar aún en adolescentes basándose en las características clínicas para descartar patología tumoral.

Es fundamental descartar otras causas de hiperandrogenemia y/o alteraciones del ciclo mens-

trual antes de establecer el diagnóstico SOP. Entre ellas se encuentran la hiperplasia suprarrenal congénita no clásica, tumores secretantes de andrógenos adrenales u ováricos y otras endocrinopatías como la disfunción tiroidea, hiperprolactinemia o acromegalia.

### Laboratorio

La evaluación en el laboratorio hormonal se orienta para descartar las otras endocrinopatías mencionadas y documentar la hiperandrogenemia.

Para documentar la hiperandrogenemia la determinación hormonal más recomendada actualmente es la medición de Testosterona total y su fracción libre o biodisponible.<sup>5,8</sup> En nuestro medio se considera hiperandrogenemia a un valor de concentración sérica de testosterona total >50 ng/dL o de testosterona libre > 24 pmol/L. Algunos autores también consideran la elevación de la  $\Delta$ 4-Androstenodiona como hiperandrogenemia. Las determinaciones hormonales deben realizarse para las pacientes en oligomenorrea en la fase folicular temprana (del 3° al 6° día del ciclo menstrual) o en un día al azar en pacientes que se encuentren en amenorrea secundaria (> 90 días de falta del ciclo menstrual). En el grupo de pacientes analizados con SOP, se observó que la hiperandrogenemia estuvo presente en el 83 % siendo el andrógeno elevado con mayor frecuencia la testosterona libre, que se calcula a partir de la concentración sérica de testosterona total e incluyendo la medición de la concentración en plasma de la proteína ligadora de esteroides sexuales (SHBG).<sup>9</sup>

### Evaluación de comorbilidades

El SOP se asocia significativamente con morbilidad metabólica y psicológica. La prevalencia de insulinorresistencia (IR) en mujeres adultas con SOP se ha estimado en 64% evaluándose en base al incremento del HOMA-IR (*Homeostasis Model Assessment*, calculado por determinaciones basales de glucemia e insulina en ayuno) y a medida que avanza la edad, aumenta la prevalencia también de intolerancia a la glucosa y Diabetes tipo 2.

En adolescentes con SOP, es muy frecuente encontrar sobrepeso y obesidad, lo cual confiere cierto riesgo metabólico en sí mismo. La IR puede presentarse independientemente del peso corporal pero se exacerba con el incremento del peso.

En la cohorte de adolescentes analizada SOP se halló alta frecuencia de IR documentada mediante prueba de tolerancia oral a la glucosa.<sup>9</sup> La IR se presentó en el 75% del grupo total pero en el 50% de aquellas con normopeso y en el 100% de las que presentaban sobrepeso y obesidad.

La IR puede manifestarse clínicamente con acantosis nigricans y se relaciona con dislipemia o hígado graso. La prueba más confiable para evaluar hiperinsulinemia/insulinorresistencia es la prueba de tolerancia oral a la glucosa a las 2 hs. Todas las pacientes con diagnóstico de SOP deben ser evaluadas en el aspecto metabólico, lo que permitirá detectar y tratar en forma temprana las comorbilidades.<sup>4</sup>

El impacto psicológico en las adolescentes con SOP debe ser considerado desde las primeras consultas. Se ha documentado una alta prevalencia de ansiedad, trastornos alimentarios y depresión entre ellas.<sup>11</sup> El conocimiento de estos riesgos y el empleo de herramientas profesionales para manejar este tipo de trastornos permiten mejorar la calidad de vida además de obtener buena adherencia al tratamiento que corresponda.

### TRATAMIENTO

Las opciones de tratamiento para adolescentes con SOP deben ser individualizadas de acuerdo a los síntomas que más afectan a cada paciente, sus necesidades y preferencias, balanceando riesgos y beneficios. Los objetivos del tratamiento son mejorar la calidad de vida, beneficiar la salud física y psíquica de las adolescentes, y a largo plazo reducir comorbilidades de riesgo cardiovascular y diabetes tipo 2.

Si bien ningún tratamiento farmacológico ha sido aprobado por FDA/EMA para su uso en adolescentes, algunas intervenciones farmacológicas se emplean para manejar los síntomas. No es necesario el diagnóstico definitivo de SOP para intervenir terapéuticamente dado que esta intervención oportuna en sí misma puede disminuir el riesgo de comorbilidad futura. Una consideración importante remarcada en el consenso de expertos es la recomendación de la opción de posponer el diagnóstico definitivo de SOP, al tiempo que se ofrece un tratamiento de los síntomas y se proporciona un seguimiento regular de la sintomatología. El diagnóstico definitivo de SOP deberá revalorarse de acuerdo a la evolución a largo plazo.

La primera línea de tratamiento se trata de modificaciones en el estilo de vida incluyendo die-





ta y ejercicio para mejorar o evitar el sobrepeso/obesidad. La pérdida de peso cuando es significativa puede mejorar el exceso de andrógenos y la irregularidad menstrual, además de reducir el riesgo cardiometabólico.<sup>12</sup>

El tratamiento cosmético del vello no deseado incluye la fotodepilación laser como primera línea con uso de eflornitina 13.9 % crema como adyuvante o en casos resistentes a la fotodepilación.<sup>4</sup>

En cuanto a los fármacos que pueden emplearse, la mayoría de los estudios (en mujeres adultas) han evaluado el uso de Metformina como monoterapia o combinada con Anticonceptivos orales (ACO) como doble terapia. Las dosis y secuencias de estos también deben ser individualizadas. En la experiencia referida en adolescentes, indicamos ACO con asociación de etinilestradiol y progestágenos de 4<sup>ta</sup> generación (drospirenona o dienogest) que tienen potente acción antiandrogénica. La respuesta favorable ante el acné puede verse en los primeros 3 meses y para valorar la efectividad sobre el hirsutismo se requieren más de 6 meses de tratamiento (ciclo de vida promedio de un folículo piloso). Aunque la mayoría de los estudios son pequeños y reportan hallazgos durante plazos relativamente cortos, encuentran beneficios en la mejoría de riesgos cardiometabólicos, el exceso de andrógenos, las manifestaciones cutáneas (hirsutismo, acné y acantosis) y permiten alcanzar la regularidad menstrual.<sup>12</sup>

## CONCLUSIONES

El diagnóstico oportuno de SOP en la adolescencia conduce a la toma de conciencia de esta condición asociada a complicaciones hormonales y metabólicas, que podrían ser de por vida. Permite una oportunidad para efectuar intervenciones significativas y mejorar la hiperandrogenemia, siendo fundamental proporcionar recomendaciones para un estilo de vida saludable y atender las posibles comorbilidades.

En el diagnóstico de SOP de la adolescente se establecen algunas diferencias con respecto a las mujeres adultas teniendo en cuenta la etapa fisiológica de la perimenarca que incluye cierta irregularidad del ciclo e hiperandrogenismo.

La irregularidad menstrual persistente, la presencia de hiperandrogenismo clínico o bioquímico son criterios requeridos para el diagnóstico de SOP. La morfología de ovario poliquístico o el acné pueden ser considerados en conjunto con los criterios requeridos pero no deben usarse en forma

independiente como características de diagnóstico. La Obesidad y la IR son frecuentes asociaciones que agregan comorbilidad.

El tratamiento debe ser considerado de acuerdo a las preocupaciones de cada paciente promoviendo un enfoque integral para maximizar salud actual y futura para nuestras adolescentes.

## BIBLIOGRAFÍA

1. Goodman NF, Cobin RH, Futterweit W, Glueck JS, Legro RS, Carmina E. American Association of Clinical Endocrinologists, American College of Endocrinology, and Androgen Excess and Pcos Society Disease State Clinical Review: Guide to the Best Practices In the Evaluation and Treatment of Polycystic Ovary Syndrome. Part 1. *Endocr Pract* 2015; 21(11):1291-1300.
2. West S, Lashen H, Bloigu A, Franks S, Puukka K, Ruokonen A et al. Irregular menstruation and hyperandrogenaemia in adolescence are associated with polycystic ovary syndrome and infertility in later life: Northern Finland Birth Cohort 1986 study. *Hum Reprod* 2014; 29(10):2339-2351.
3. Witchel SF, Oberfield S, Rosenfield RL, Codner E, Bonny A, Ibanez L et al. The Diagnosis of Polycystic Ovary Syndrome during Adolescence. *Horm Res Paediatr* 2015;83:376-389.
4. Ibanez L, Oberfield SE, Witchel S, et al. An International Consortium Update: Pathophysiology, Diagnosis, and Treatment of Polycystic Ovarian Syndrome in Adolescence. *Horm Res Paediatr* 2017; 88(6):371-395.
5. Azziz R, Carmina E, Dewailly D, et al. Positions statement: criteria for defining polycystic ovary syndrome as a predominantly hyperandrogenic syndrome: an Androgen Excess Society guideline. *J Clin Endocrinol Metab* 2006; 91(11):4237-4245.
6. Merino PM, Codner E, Cassorla F. A rational approach to the diagnosis of polycystic ovarian syndrome during adolescence. *Arq Bras Endocrinol Metabol* 2011; 55(8):590-598.
7. Codner E, Villarroel C, Eyzaguirre FC, et al. Polycystic ovarian morphology in postmenarchal adolescents. *Fertil Steril* 2011; 95(2):702-706.
8. Escobar-Morreale HF, Carmina E, Dewailly D, et al. Epidemiology, diagnosis and management of hirsutism: a consensus statement by the Androgen Excess and Polycystic Ovary Syndrome Society. *Hum Reprod Update* 2012; 18(2):146-170.
9. Freire A, Cristabel R, Arcari A, et al. Alta frecuencia de Insulinorresistencia en Adolescentes con Síndrome de Ovario Poliquístico (SOP) independientemente del peso corporal. *Revista de la Sociedad Argentina de Ginecología Infanto Juvenil XXIII*. 2016 [3]: 135-147.
10. DeUgarte CM, Bartolucci AA, Azziz R. Prevalence of insulin resistance in the polycystic ovary syndrome

- using the homeostasis model assessment. *Fertil Steril* 2005; 83(5):1454-1460.
11. Dokras A, Clifton S, Futterweit W, et al. Increased prevalence of anxiety symptoms in women with polycystic ovary syndrome: systematic review and meta-analysis. *Fertil Steril* 2012; 97(1):225-230.
  12. Fields EL, Trent ME. Treatment Considerations for the Cardiometabolic Signs of Polycystic Ovary Syndrome: A Review of the Literature Since the 2013 Endocrine Society Clinical Practice Guidelines. *JAMA Pediatr* 2016; 170(5):502-507.

*Texto recibido:* 14 de junio de 2018.

*Aprobado:* 17 de agosto de 2018.

*No existen conflictos de interés a declarar.*

*Forma de citar:* Freire A, Arcari A, Gryngarten M, et al. Síndrome de Ovario Poliquístico (SOP) en la Adolescencia. *Rev. Hosp. Niños (B. Aires)* 2018;60(270):???