

Revisión

Degeneración retinal, Retinitis Pigmentosa: Generalidades, mutaciones en el mecanismo de fototransducción y modelo de investigación

Por Ing. Biom. María Luz Quinteros Quintana, Biól. María Mercedes Benedetto y Dra. María Ana Contín.

mcontin@fcq.unc.edu.ar

Integrantes del Departamento de Química Biológica y del Centro de Investigaciones en Química Biológica de Córdoba (CIQUIBIC-CONICET). Facultad de Ciencias Químicas, Universidad Nacional de Córdoba.

Resumen:

La degeneración retinal (DR) es un proceso patológico que provoca muerte de células retinales, pérdida de estructura del tejido y finalmente ceguera. Retinitis pigmentosa (RP) comprende un grupo de distrofias retinales que producen DR caracterizada por anomalías de los fotorreceptores. RP es clínica y genéticamente muy heterogénea, la alteración funcional y el mecanismo patológico pueden ser muy diferentes dependiendo del gen involucrado. Puede ser heredada de forma autosomal dominante, autosomal recesiva ó estar ligada al X. En esta revisión nos centraremos en los tipos de RP asociadas a mutaciones en componentes clave de la fototransducción y discutiremos el mecanismo de DR inducido por luz tenue como posible modelo de RP.

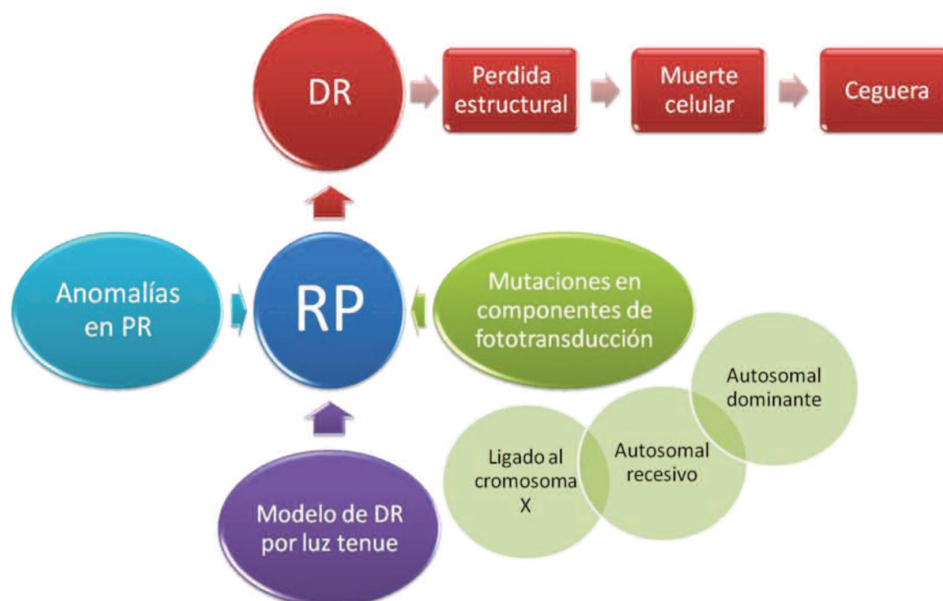Abstract:

The retinal degeneration (RD) is a pathologic process that causes retinal cell death, loss of tissue structure and finally blindness. Retinitis Pigmentosa (RP) comprises a group of retinal dystrophies that produces RD characterized by abnormalities of photoreceptors. RP is clinically and genetically heterogeneous, functional impairment and pathological mechanism may be very different depending on the gene involved. In this review we will focus on the types of RP associated with mutations in key components of phototransduction and discuss the mechanism of RD induced by dim light as a possible model of RP.

Palabras clave

Degeneración retinal, Retinitis pigmentosa, fotorreceptores, fototransducción y rodopsina.

Resumen gráfico:



Retinitis Pigmentosa (RP): comprende un grupo de distrofias retinales que producen DR debido a la muerte de los fotorreceptores (conos y bastones) lo que conlleva a una pérdida visual. La degeneración es progresiva en la retina neural causando ceguera. En la mayoría de los casos, los bastones son los más afectados y mueren antes que los conos, éstos últimos lo hacen a causa de la ausencia de los primeros. Debido a esto, en etapas tempranas de la enfermedad las disfunciones retinales son leves, el paciente sufre de ceguera nocturna y/o campo visual periférico reducido. En muchos de estos casos, el individuo no se da cuenta que tiene disminuida la visión y demora en realizar las consultas al especialista. Luego, con el avance de la DR, la pérdida de los conos provoca que el paciente vaya perdiendo agudeza visual hasta sufrir ceguera total (1-4).

La RP es clínica y genéticamente muy heterogénea, la alteración funcional y el mecanismo patológico pueden ser muy diferentes dependiendo del gen involucrado. Debido a esto, resulta difícil realizar una adecuada clasificación y diagnóstico. Para resolverlo, se han realizado clasificaciones basadas en el modo de segregación del gen dentro de cada grupo familiar; por ejemplo, podemos nombrar autosomal dominante (ADRP), autosomal recesiva (ARRP) y formas ligadas al gen X (XLRP); este último, es la forma más severa de RP, con una aparición de los síntomas a muy temprana edad y una progresión de la DR más rápida. En la práctica clínica, en más de la mitad de los casos no se posee la historia familiar del individuo enfermo para realizar la segregación génica y, en ese caso, el clínico describe la patología como RP simple (SRP) o la relaciona a la clínica con una posible causa genética. Con el continuo incremento en el conocimiento de los aspectos moleculares y funcionales de la enfermedad hoy en día se puede adecuar la clasificación basándose en el sistema funcional afectado: 1) grupo de mutaciones que producen errores en la renovación diaria de los segmentos externos de conos y bastones, 2) errores en la cascada de transducción visual, y 3) errores en el metabolismo del retinol (vitamina A) (4, 5).

Fototransducción. Con el objetivo de facilitar al lector la comprensión de cómo ciertas mutaciones en genes que provocan RP afectan la actividad de proteínas de la fototransducción, una breve reseña del mecanismo debe ser descripta.

Fototransducción es el proceso en que la luz capturada por un fotorpigmento genera una respuesta eléctrica en una célula fotorreceptora. En oscuridad, el cromóforo del fotorpigmento en su conformación cis actúa como un poderoso antagonista del receptor previniendo la activación del mismo, la absorción de un fotón isomeriza el ligando

a su conformación trans, el cual es agonista del receptor y activa la cadena de eventos llamada *fototransducción*. La reacción molecular de la fototransducción puede ser separada en: Activación, modulación y terminación (6) (ver **Figura 1**).

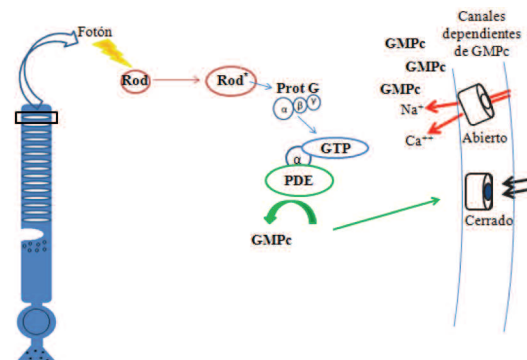


Figura 1: Esquema de la activación del mecanismo de fototransducción.

Activación: La isomerización del cromóforo por luz induce cambios conformacionales de la proteína del fotorpigmento *rodopsina* facilitando la activación de una enzima GTPasa heterotrimerica denominada proteína G o transducina (7) la cual intercambia GDP por GTP en su subunidad α , separándose de las subunidades $G\beta\gamma$. La subunidad α se une y activa otra enzima; la fosfodiesterasa (PDE), la cual produce disminución de GMPc citoplasmático. La baja concentración de GMPc produce el cierre de receptores regulados por la concentración de este nucleótido, provocando una disminución en la corriente de entrada de Ca^{+2} y K. La disminución del influjo de iones positivos provoca que el voltaje intracelular se vuelva más negativo, hiperpolarizando la célula. La hiperpolarización es transmitida al terminal sináptico, disminuyendo la liberación del neurotransmisor glutamato.

Mutaciones que afectan a la fototransducción. En RP los genes más comúnmente mutados son aquellos que codifican para proteínas claves del mecanismo de fototransducción. En algunos casos, las fallas provocadas por las mutaciones causan la activación constitutiva de dicho mecanismo. Esto, provoca inicialmente una desorganización estructural de la membrana de los segmentos externos de los bastones, la pérdida de la sensibilidad a la luz y posterior muerte de los mismos. Luego, la ausencia de bastones lleva a la muerte de conos y otras células retinales provocando una desorganización estructural de la retina terminando en DR.

Ejemplos de estos son mutaciones en rodopsina, (8) PDE, *RPE65* (enzima requerida para la biosíntesis del cro-

móforo 11-cis-retinal) (9), mutaciones en genes que codifican para las proteínas *arrestina* (10) o *RK* (11), enzima GC (enzima que sintetiza GMPc)(12).

La activación constante de la fototransducción provoca la muerte de la célula fotorreceptora de manera similar a lo que ocurriría si la retina fuese sometida permanentemente a un ambiente con una débil iluminación.

Mecanismos de muerte celular. Tanto *apoptosis* como *necroptosis* son las mayores modalidades de muerte celular en procesos degenerativos y de estrés celular. Por lo tanto, el conocimiento de su existencia y el entendimiento de ambos procesos puede proveer pistas importantes sobre como interfiere con la muerte de las células (13). Mecanismos de apoptosis han sido muy estudiados y se conoce que son procesos altamente regulados por familias de cisteín proteasas denominadas caspasas; en cambio, hasta hace pocos años, necroptosis había sido considerado un mecanismo pasivo no regulado por la célula, pero evidencias recientes indican que algunos tipos de necroptosis pueden ser inducidos por vías de transducción de señales altamente reguladas y mediadas por un receptor denominado *receptor interacting protein* (RIP). RIP es una serin/threonin kinasa que contiene dominios señal de muerte y forma complejos con el dominio de muerte asociado a Fas (FADD) y caspasa-8. Durante la activación de dominios de muerte, RIP1 es clivado y activado.

En retina, se conoce que la pérdida de células visuales por apoptosis es un acontecimiento clave en ciertas DR, tales como RP (14). En cuanto a necroptosis no hay muchos estudios realizados (15).

Daño retinal inducido por luz. A pesar de que la retina es un tejido adaptado a la captura inicial y procesamiento de las señales visuales, su organización la hace vulnerable a la disfunción por luz. Aún la exposición a luz a intensidades ambientales puede ser nociva para las células fotorreceptoras si ésta es constante (16). El daño retinal producido por luz es un proceso multifactorial que involucra tanto factores ambientales como genéticos. Este, ha servido como modelo para el estudio de ciertas DR derivadas de insultos ambientales, envejecimiento y enfermedades genéticas, tales como RP (17). Numerosos estudios básicos, clínicos y epidemiológicos indican que la exposición a la luz a largo plazo induce la formación y acumulación de radicales libres y peroxidación lipídica; lo que provoca daños oxidativos en células de la retina. Esto conduce a la muerte de los fotorreceptores por apoptosis y, tal vez, necroptosis (18). La activación de rodopsina es el mediador inicial del proceso de daño por luz y, según las intensidades lumínicas el mecanismo de muerte es: A) luz

brillante: la degeneración ocurre de una manera proteína G independiente, producido por el estrés oxidativo, B) bajas intensidades de luz constante: en este modelo, la degeneración ocurre por una continua activación de la fototransducción.

El conocimiento de los mecanismos de muerte producidos por exposición a luz constante puede proveer información acerca de la variedad de mecanismos de protección que los fotorreceptores utilizan como defensa frente al daño y así proporcionar herramientas valiosas que permitan desarrollar potenciales tratamientos para disminuir o prevenir las DR.

Modelo de DR. Estudios realizados en nuestro laboratorio revelaron que ratas albinas Wistar expuestas a luz blanca fría de 200 lux de intensidad presentaron una reducción significativa de la capa nuclear externa (CNE, perteneciente a los fotorreceptores) luego de 7 días de exposición, indicando una muerte progresiva de los mismos (Ver **Figura 2**). Este modelo nos permite estudiar el mecanismo de muerte celular producido por la activación constante del mecanismo de fototransducción.

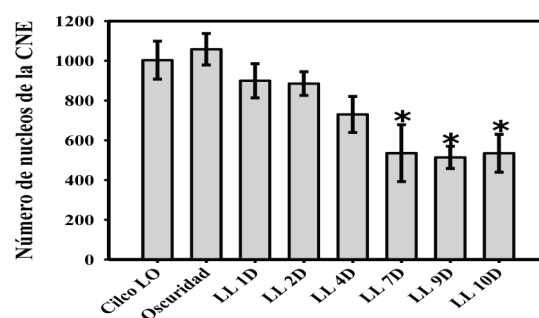


Figura 2: reducción de la capa nuclear externa. Cuantificación de los números de núcleos de la CNE.

Electrorretinografía (ERG). Es una técnica no invasiva para el diagnóstico y la clasificación de DR. El registro de ERG refleja el estado funcional de las capas medias y externas de la retina y su alteración suele ser debida al daño funcional o histológico de esa estructura, constituyéndose como una herramienta para diagnósticos precoces de gran importancia. Mediante ERG escotópico (retinas adaptadas a la oscuridad) y ERG fotópico (adaptadas a luz) se obtiene la sumatoria de la respuesta eléctrica de la retina frente a un estímulo luminoso (21,22). El ERG escotópico mide selectivamente la respuesta de bastones, mientras que la ERG fotópica mide la de conos. En la RP típica, se observa inicialmente alteración en el ERG escotópico, evidenciando una pérdida proporcional de células fotorreceptoras. Estas alteraciones electrofisiológicas de la retina pueden detectarse en las señales de ERG prece-

diendo a aquellas evidencias notables en técnicas como la funduscopia. Las respuestas no solamente están reducidas en amplitud, sino, también retrasadas en los tiempos de la onda b. En etapas finales de RP, los registros de ERG son abolidos (23). Los registros de ambos ERG nos permiten conocer el avance de la DR en el modelo de daño por luz tenue.

En fases más avanzadas, próximas a la ceguera, se obtienen mínimos registros de ERG apenas diferenciables con el ruido, por lo que se consideran registros abolidos, típicos de la enfermedad (20).

Reseña final

Ciertas RP pueden ser provocadas por errores en la foto-transducción. La estimulación por luz tenue constante es uno de los modelos que se utilizan para estudiar los mecanismos de muerte que llevan a la DR.

Agradecimientos

CONICET, SECyT, FONCyT.

Referencias bibliográficas

- Hartong, D. T., et al. Retinitis pigmentosa. *Lancet* (2006). 368, 1795-809.
- Noell, W. K., et al. Vitamin A deficiency effect on retina: dependence on light. *Science* (1971). 172, 72-5.
- Reme, C. E., et al. Apoptosis in the Retina: The Silent Death of Vision. *News Physiol Sci* (2000). 15, 120-124.
- van Soest, S., et al. Retinitis pigmentosa: defined from a molecular point of view. *Surv Ophthalmol* (1999). 43, 321-34.
- Rivolta, C., et al. Retinitis pigmentosa and allied diseases: numerous diseases, genes, and inheritance patterns. *Hum Mol Genet* (2002). 11, 1219-27.
- Fain, G. L. Why photoreceptors die (and why they don't). *Bioessays* (2006). 28, 344-54.
- Kuhn, H. Light- and GTP-regulated interaction of GTPase and other proteins with bovine photoreceptor membranes. *Nature* (1980). 283, 587-9.
- Sieving, P. A., et al. Dark-light: model for nightblindness from the human rhodopsin Gly-90-->Asp mutation. *Proc Natl Acad Sci U S A* (1995). 92, 880-4.
- Woodruff, M. L., et al. Spontaneous activity of opsin apo-protein is a cause of Leber congenital amaurosis. *Nat Genet* (2003). 35, 158-64.
- Xu, J., et al. Prolonged photoresponses in transgenic mouse rods lacking arrestin. *Nature* (1997). 389, 505-9.
- Chen, C. K., et al. Abnormal photoresponses and light-induced apoptosis in rods lacking rhodopsin kinase. *Proc Natl Acad Sci U S A* (1999). 96, 3718-22.
- Lisman, J., Fain, G. Support for the equivalent light hypothesis for RP. *Nat Med* (1995). 1, 1254-5.
- Kroemer, G., et al. Classification of cell death: recommendations of the Nomenclature Committee on Cell Death 2009. *Cell Death Differ* (2009). 16, 3-11.
- Wenzel, A., et al. Molecular mechanisms of light-induced photoreceptor apoptosis and neuroprotection for retinal degeneration. *Prog Retin Eye Res* (2005). 24, 275-306.
- Trichonas, G., et al. Receptor interacting protein kinases mediate retinal detachment-induced photoreceptor necrosis and compensate for inhibition of apoptosis. *Proc Natl Acad Sci U S A* (2010). 107, 21695-700.
- Noell, W. K., Albrecht, R. Irreversible effects on visible light on the retina: role of vitamin A. *Science* (1971). 172, 76-9.
- Organisciak, D. T., Vaughan, D. K. Retinal light damage: mechanisms and protection. *Prog Retin Eye Res* (2010). 29, 113-34.
- Hao, W., et al. Evidence for two apoptotic pathways in light-induced retinal degeneration. *Nat Genet* (2002). 32, 254-60.
- Dejneka, N. S., Auricchio, A., Maguire, A. M., Ye, X., Gao, G. P., Wilson, J. M., and Bennett, J. (2001) Pharmacologically regulated gene expression in the retina following transduction with viral vectors. *Gene therapy* 8, 442-446
- Contin, M. A. Benedetto, M. M. y Quinteros Quintana M. L. Fototransducción en Vertebrados. Consideraciones funcionales, fisiológicas y patológicas. Editorial Académica Española, 2013.
- Varela C. Modulación de la información sensorial en células bipolares de baston de retina de ratón. Tesis doctoral. Universidad de Alcalá de Henares, 2002.
- Marmor M.F., Holder G.E., Seelinger M.W., Yamoto S. Standard for clinical electroretinography. *Documenta ophthalmologica* 108: 107-114; 2004
- Phelan, J.K, Bok, D. A brief review of retinitis pigmentosa and the identified retinitis pigmentosa genes. *Molecular Vision* (2000). 6, 116-24.