

Administración de amoxicilina a un paciente con mononucleosis infecciosa. Reporte de un caso de reacción adversa

GARCÍA MC¹, CAVIGLIASSO J², GOLA C², VALENTÍN R², SEGURO ML³, ROMAÑUK CB¹

1 Departamento de Ciencias Farmacéuticas. Facultad de Ciencias Químicas. Universidad Nacional de Córdoba (Argentina)

2 Egresadas de la Carrera de Farmacia. Facultad de Ciencias Químicas. Universidad Nacional de Córdoba (Argentina)

3 Servicio de Farmacia. Sanatorio Privado Aconcagua. Córdoba (Argentina)

Fecha de recepción: 08/05/2020 - Fecha de aceptación: 06/08/2020

RESUMEN

Objetivo: Describir un caso clínico de un paciente tratado con amoxicilina (AMX) mientras cursaba una infección viral, en el que se detectaron errores de medicación (EM) y reacciones adversas a medicamentos (RAM).

Descripción del caso clínico: Paciente masculino de 7 años y 23 kg concurrió a la guardia del hospital presentando fatiga, fiebre y ganglios linfáticos inflamados. Se diagnosticó faringitis bacteriana y se indicó AMX 50 mg/kg/día vía oral/8 h. Al día siguiente, el paciente fue nuevamente al hospital presentando rash cutáneo en todo el cuerpo. Se advirtió evento adverso (EA) por diagnóstico erróneo y se diagnosticó mononucleosis infecciosa (MI). Se suspendió la AMX y hubo remisión del rash. Un farmacéutico hospitalario realizó la imputación utilizando el algoritmo de Naranjo (puntaje 5-8) y notificó al Sistema Uni-

ficado de Farmacovigilancia de Córdoba.

Discusión: Es fundamental el diagnóstico adecuado de la MI para evitar el uso inapropiado de antibióticos ante una infección viral. En el caso descrito ocurrió un EM en la etapa de prescripción, debido al diagnóstico incorrecto, y una RAM por el uso de AMX. El puntaje obtenido permitió catalogar a esta RAM como probable, no pudiendo ser considerada definida/probada por no haber reexposición; aunque el EA apareció luego de la administración de un fármaco sospechoso y no existieron causas alternativas para explicar esta reacción. Además, el EA desapareció tras suspender la AMX.

Esto enfatiza el rol protagónico del farmacéutico para promover la seguridad de pacientes y la importancia de las notificaciones.

Palabras clave: **Amoxicilina, mononucleosis infecciosa, reacción adversa, error de medicación.**

Amoxicillin administration to a patient with infectious mononucleosis. Report of an adverse reaction case

SUMMARY

Goal: To describe a clinical case of a patient treated with amoxicillin (AMX) while he had a viral infection. In this case, medication error (ME) as well as adverse drug reaction (ADR) were detected.

Description of the clinical case: A 7-year-old, 23-kg male patient attended to the hospital with the following symptoms: fatigue, fever and swollen lymph nodes. Pharyngitis caused by bacteria was diagnosed and orally administration of AMX 50 mg/kg/day each 8 h was indicated. One day later,

the patient returned to the hospital with skin rash throughout the body. An adverse event (AE) was noticed due to an error in the diagnosis, which was corrected and infectious mononucleosis (MI) was detected. AMX was suspended and remission of the rash was observed. A hospital pharmacist performed the imputation using the Naranjo algorithm (score 5-8) and notified to the Sistema Unificado de Farmacovigilancia of Córdoba.

Discussion: Proper diagnosis of IM is essential to avoid inappropriate use of

antibiotics when the patients present viral infections. In this clinical case, a ME occurred at the prescription, due to the incorrect diagnosis, and an ADR because of the use of AMX. The score obtained allowed us to classify this ADR as probable, and it could not be considered definite/proven because there was no re-exposure. However, the AE occurred after the administration of a suspected drug and there were no alternative causes to explain this reaction. In addition, the AE disappeared after suspending the AMX. This emphasizes the leading role of the pharmacist in promoting patient safety and the relevance of notifications.

Key words: **Amoxicillin, infectious mononucleosis, adverse reaction, medication error.**

INTRODUCCIÓN

La seguridad del paciente (SP) se ha convertido en uno de los principales indicadores de calidad y en un objetivo prioritario de las políticas sanitarias en todo el mundo, considerándose en la actualidad un derecho de los pacientes¹. La SP abarca diferentes aspectos, entre ellos se destacan los errores de medicación (EM), los eventos adversos (EA), las reacciones adversas a los medicamentos (RAM) y los problemas relacionados con los medicamentos (PRM)².

En este trabajo se describe el caso de un paciente que estuvo bajo tratamiento con un antibacteriano mientras cursaba una infección viral, en el que se detectaron EM y RAM. El caso clínico fue detectado por estudiantes de la asignatura Farmacia Hospitalaria (carrera de Farmacia, Facultad de Ciencias Químicas, UNC, Argentina), en el marco de una innovación pedagógica implementada. Se trabajó conjuntamente con las estudiantes para la llevar a cabo la imputación correspondiente y la concreción del presente trabajo.

El antibacteriano utilizado en el tratamiento del paciente fue la amoxicilina (AMX), ampliamente utilizada para el tratamiento de infecciones bacterianas causadas por bacterias grampositivas y algunas gramnegativas. A pesar de su amplio uso, presenta efectos adversos, tales como: náuseas, vómitos, diarrea y reacciones de hipersensibilidad, incluidas las erupciones cutáneas³. Particularmente, se ha evidenciado que los pacientes que cursan con mononucleosis infecciosa (MI) desarrollan erupciones cutáneas luego de la ingesta de antibióticos betalactámicos, incluida la AMX^{4,5}. Esta es una RAM frecuente y en los casos severos se ven afectados cara, cuello, tronco y extremidades y, en ocasiones, palmas y plantas⁵.

DESCRIPCIÓN DEL CASO CLÍNICO Y PRESENTACIÓN DE LO OBSERVADO

El caso mencionado corresponde a un paciente de sexo masculino, que al momento del tratamiento descrito tenía 7 años y pesaba 23 kg. En la tabla 1 se describe la secuencia cronológica de los sucesos y observaciones en relación con este paciente y su caso clínico.

DISCUSIÓN DEL CASO CLÍNICO E INTERVENCIÓN FARMACÉUTICA

En el 90% de los casos, el virus Epstein-Barr (VEB) es el agente causal de la MI, la cual se caracteriza por fiebre, malestar general, artralgias, mialgias, faringoamigdalitis, linfadenopatías, leucocitosis y hepatoesplenomegalia (Figura 1)⁶. Para un diagnóstico adecuado de esta infección se debe evaluar la sintomatología clínica del paciente y realizar pruebas microbiológicas y bioquímicas. Los criterios clásicos de laboratorio son: linfocitosis (>50%), linfocitos atípicos (>10%) y serología positiva para VEB⁷.

En el curso de la MI, si el paciente se encuentra bajo tratamiento antibiótico con betalactámicos, pueden aparecer erupciones cutáneas que se manifiestan como exantemas maculopapulares en todo el cuerpo⁶. Aún no se conoce el mecanismo exacto que conduce a esta reacción, no se ha dilucidado si los síntomas son causados por una reacción alérgica al medicamento, si se trata de una erupción cutánea dependiente del virus o si es una pérdida transitoria de la tolerancia al medicamento debido al virus⁵.

Se ha observado que la incidencia de erupciones cutáneas en pacientes con MI aguda es de 4,2-13%, porcentaje que se ve drásticamente aumentado si el paciente cursa con MI aguda e ingiere AMX, en cuyo caso la incidencia asciende a 27,8-69%^{5,8}.

En virtud de lo expuesto, resulta evidente la importancia de diagnosticar adecuadamente la MI (Figura 1), utilizando el examen clínico y los resultados de laboratorio. Esto les permite a los médicos asesorar a los pacientes sobre el tipo de reposo y el pronóstico general, evitando el uso inapropiado de antibióticos ante una infección viral.

En el caso clínico descrito, en primer lugar, ocurrió un EM en la etapa de prescripción, debido al diagnóstico incorrecto, por lo que el paciente recibió un medicamento no apropiado para su patología (medicamento erróneo categoría E)⁹. Por otra parte, se produjo una RAM luego de que el paciente con MI recibiera el tratamiento con AMX (Figura 1), confirmada por el farmacéutico. Cabe señalar que el hospital donde asistió el paciente no cuenta con un laboratorio para realizar

Tabla 1. Secuencia cronológica del caso clínico detallando los sucesos ocurridos y las medidas médicas adoptadas

Fechas	Sucesos	Observaciones
16/04/2019	Paciente concurrió a la guardia del hospital. Cuadro: fatiga, fiebre y ganglios linfáticos inflamados.	Diagnóstico: faringitis bacteriana. Indicación: AMX 50 mg/kg/día vía oral/8 h.
17/04/2019	Paciente reingresó a la guardia del hospital. Cuadro: erupciones cutáneas en todo el cuerpo.	Médico consulta al farmacéutico responsable del Servicio de Farmacia, quien detecta RAM conocida, asociada al uso de AMX. Se advierte EA por diagnóstico erróneo (similitudes en la sintomatología). Diagnóstico: se descarta la faringitis bacteriana y se diagnostica MI de origen viral. Indicación: suspensión del tratamiento con AMX (intervención farmacéutica).
18/04/2019	Paciente mostró remisión de las erupciones cutáneas.	Farmacéutico informó sobre el EA, realizó la imputación correspondiente, utilizando el algoritmo de Naranjo (puntaje 5-8) y notificó al Sistema Unificado de Farmacovigilancia provincial (SUFV, Córdoba).

un test serológico rápido y específico para VEB, lo cual dificultó su diagnóstico. Esto es de fundamental importancia ya que se podría haber evitado la administración de un medicamento innecesario.

Debido a la aparición de la RAM, se decidió llevar a cabo, desde el Servicio de Farmacia, la imputación correspondiente mediante el algoritmo de Naranjo, catalogándola como una RAM probable (puntaje obtenido 5-8), de tipo B y leve (el paciente no requirió hospitalización, Figura 1)⁹. Aunque el puntaje no dio resultado de RAM definida/probada, debido a que no hubo reexposición al tratamiento, el EA apareció luego de la administración de un fármaco sospechoso y no existieron causas alternativas para explicar esta reacción. Además, dicho EA desapareció tras suspender el tratamiento con AMX.

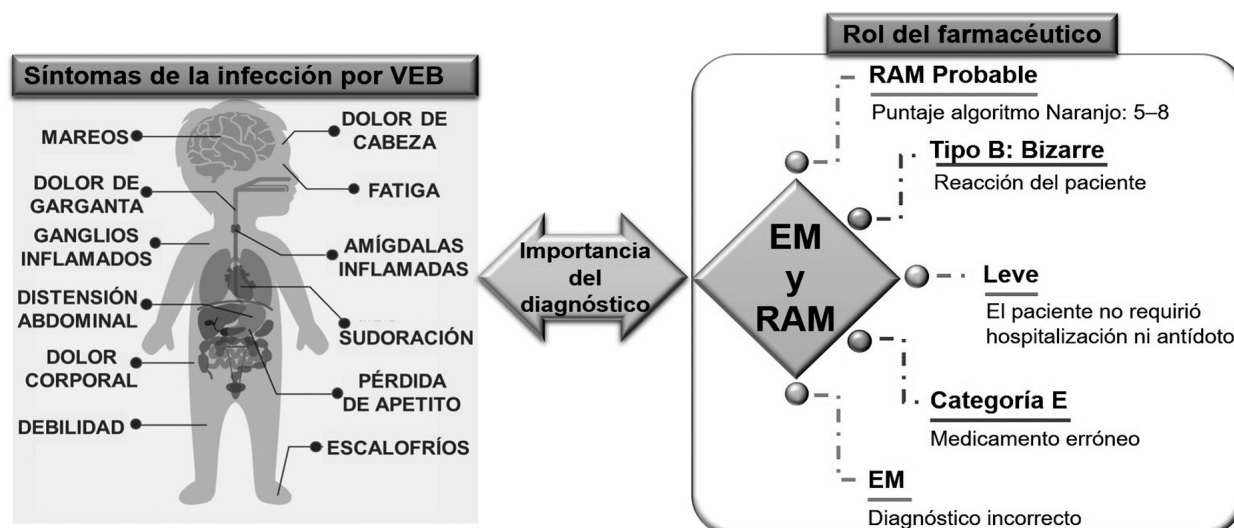
Considerando lo acontecido, el farmacéutico responsable del Servicio de Farmacia le sugirió al paciente que se realizara un estudio médico para la determinación de IgE específica a

AMX (Figura 1), para conocer si efectivamente se trató de una reacción alérgica al tratamiento o si el episodio fue propio del cuadro clínico y la administración concomitante de AMX. Esta información es de vital importancia para este paciente ante una nueva prescripción de AMX u otros antibióticos de estructura antigénica similar, a la vez que aportaría información de utilidad para esclarecer los mecanismos involucrados en la aparición de las erupciones cutáneas en pacientes con MI tratados con AMX.

CONCLUSIÓN

El caso reportado en particular, como así también la gran relevancia que ha adquirido la SP en los últimos años, enfatizan el rol protagónico del farmacéutico como profesional de la salud experto en medicamentos y la importancia de las notificaciones para garantizar el uso seguro, efectivo y eficiente de los medicamentos.

Figura 1. Síntomas característicos debido a la infección por VEB (virus Epstein-Barr) y la importancia del rol del farmacéutico en la detección de EM (errores de medicación) y reacciones adversas a medicamentos (RAM)



Agradecimientos: Las autoras agradecen la asistencia de la Universidad Nacional de Córdoba (UNC) y del Sanatorio Aconcagua por proveer las facilidades para realizar este trabajo.

Conflicto de intereses: Las autoras declaran no tener conflicto de intereses.

BIBLIOGRAFÍA

- Quintana VJO, Gutiérrez LA. La seguridad del paciente: principios y recorrido histórico. La seguridad del paciente en la práctica clínica. España: BRYSEM-farma, S.L.; 2019. p. 6-26.
- Quintana VJO, Gutiérrez LA. Seguridad en el uso de los medicamentos. La seguridad del paciente en la práctica clínica. España: BRYSEM-farma, S.L.; 2019. p. 105-39.
- Akhavan BJ, Vjihani P. Amoxicillin. StatPearls [Internet]. Treasure Island (FL): StatPearls Publishing ed: StatPearls Publishing; 2019. p. StatPearls [Internet].

- Van der Linden P, van der Lei J, Vlug A, Stricker B. Skin reactions to antibacterial agents in general practice. Journal of Clinical Epidemiology. 1998;51(8): 703-8.
- Ónodi-Nagy K, Kinyó Á, Meszes A, Garaczi E, Kemény L, Bata-Csörgo Z. Amoxicillin rash in patients with infectious mononucleosis: evidence of true drug sensitization. Allergy, Asthma, Clinical Immunology. 2015;11(1):1-4.
- Ebell MH. Epstein-Barr virus infectious mononucleosis. American family physician. 2004;70(7):1279-87.
- Ebell MH, Call M, Shinholser J, Gardner J. Does this patient have infectious mononucleosis?: The rational clinical examination systematic review. Clinical Review & Education. 2016;315(14):1502-9.
- Renn CN, Straff W, Dorfmueller A, Al-Masaoudi T, Merk H, Sachs B. Amoxicillin induced exanthema in young adults with infectious mononucleosis: demonstration of drug specific lymphocyte reactivity. British Journal of Dermatology. 2002;147(6):1166-70.
- Ministerio de Salud (MSN), Administración Nacional de medicamentos ayma. Guía de Buenas Prácticas de Farmacovigilancia. Buenos Aires: ANMAT 2009.