

Cigomicosis abdominal en una perra causada por *Absidia corymbifera*

Laura Denzoin Vulcano¹, Fernando Fogel², María O. Tapia¹,
Adriana Schettino³, Luis Zaror⁴ y Josep Guarro Artigas⁵

¹Dpto. Fisiopatología, ²Dpto. Clínica Médica y Quirúrgica, ³Dpto. Sanidad Animal y Medicina Preventiva, Fac. Cs. Veterinarias, UNCPBA, Tandil, Argentina; ⁴Instituto de Microbiología Clínica, Universidad Austral de Chile; ⁵Universitat Rovira i Virgili, Reus, España

Resumen Se describe el caso clínico de una perra de raza Doberman con incontinencia urinaria. A la palpación se detectaron masas anormales de tejido en la cavidad abdominal por lo que se decidió realizar una laparotomía exploratoria, localizándose proliferaciones de tejido de aspecto tumoral. El estudio histopatológico puso de manifiesto una reacción granulomatosa y micelio formado por hifas anchas no tabicadas. El examen micológico reveló, por observación directa y tinción de Giemsa, presencia de estructuras fúngicas. Se aislaron colonias algodonosas blanco-grisáceas que, por sus caracteres macromorfológicos y micromorfológicos, se identificaron como *Absidia corymbifera*.

Palabras clave Cigomicosis, Perro, *Absidia corymbifera*

Abdominal zygomycosis in a bitch due to *Absidia corymbifera*

Summary We report a case of abdominal zygomycosis in a Doberman bitch. Clinical signs consisted of urinary incontinence and hard abdominal masses detected by palpation. The masses were surgically removed by exploratory laparotomy and had a tumoral-like appearance. A granulomatous reaction containing coarse and non septate hyphae was the main histological finding. Direct microscopic examination revealed the presence of fungal structures. On Sabouraud honey agar the fungus developed fluffy, greyish white colonies that were identified as *Absidia corymbifera* on the basis of their macro and microscopic morphology.

Key words Zygomycosis, Dog, *Absidia corymbifera*

La cigomicosis es una infección aguda de curso clínico fulminante y de evolución fatal, causada por hongos oportunistas miceliares ubicuos de la clase Zygomycetes, orden Mucorales, que generalmente no afecta a individuos inmunocompetentes [1]. El género más comúnmente asociado a este tipo de infecciones es *Rhizopus* y, con menor frecuencia, *Rhizomucor*, *Absidia* y *Mucor*.

Se han descrito infecciones gastrointestinales por Zygomycetes en rumiantes, cerdos y perros, que se caracterizan por lesiones ulcerosas y linfadenitis mesentérica. También se observan infecciones respiratorias y hematógenas cuyas lesiones pueden afectar a varias vísceras y al sistema nervioso central [1-3,6,8,10]. Como micosis oportunista, se asocia a factores inmunosupresores, no existiendo diferencia de susceptibilidad respecto a sexo, edad o raza.

Existen pocos casos publicados de cigomicosis en cánidos [1,4,5,7]. La enfermedad se encuentra asociada a factores de estrés tales como hacinamiento, cambio de dieta, alimentación insuficiente, supresión de la flora gastrointestinal por antibióticoterapia, existencia de infecciones concomitantes, parto reciente o traumatismos [3].

Se supone que la enfermedad se relaciona con la exposición por inhalación o por ingestión de grandes cantidades del hongo o de sus esporas; la termotolerancia les permite adaptarse a los tejidos del huésped susceptible. También puede relacionarse la patogenicidad con la presencia del enzima cetorreductasa. Como los Zygomycetes son comunes en el ambiente, no es sorprendente que se produzcan infecciones esporádicas [10].

Dirección para correspondencia:

Laura A. Denzoin Vulcano
Dpto. Fisiopatología
Fac. Cs. Veterinarias – UNCPBA
Paraje Arroyo Seco, 7000 Tandil
Buenos Aires, Argentina
Fax: +54 2293 422357
Correo electrónico: laura@vet.unicen.edu.ar

Aceptado para publicación el 28 de abril 2005

Caso clínico

Una hembra canina, raza Doberman, de 4 años de edad que había sido castrada dos años antes, fue llevada a consulta por incontinencia urinaria. Al realizar la palpación abdominal se detectaron dos masas, una ubicada en la región sublumbar y la otra en parte anterior del pubis. Se realizó laparotomía exploratoria, encontrándose dos proliferaciones de tejido de aspecto tumoral. La correspondiente a la región sublumbar afectaba al polo caudal del riñón izquierdo, mientras que la ubicada en la parte craneal del pubis afectaba a la vejiga. También se hallaron masas de diversos tamaños adheridas al mesenterio. Se realizó la resección parcial del tejido y se enviaron muestras para análisis histopatológico.

El examen histopatológico con coloraciones de hematoxilina-eosina (HE) y ácido periódico de Schiff (PAS), reveló intensa proliferación de tejido granulomatoso con presencia de células gigantes, linfocitos y abundantes neutrófilos. Se observaron hifas anchas no tabicadas (Figuras 1 y 2). No se realizó la identificación del hongo en ese momento.

El animal fue tratado durante seis meses con ketoconazol, 10 mg/Kg de peso cada 12 h por vía oral, dado el elevado costo de la anfotericina B. Se realizaron controles bioquímicos rutinarios (hemograma, hepatograma y proteinograma) para seguir la evolución. El hemograma detectó la existencia de anemia arregenerativa severa como consecuencia de enfermedad infecciosa crónica y leucocitosis intensa con monocitosis. Las transaminasas se encontraron elevadas lo que sugiere hepatopatía. El proteinograma reveló aumento de α_2 globulinas, que se interpretó como respuesta al proceso inflamatorio activo y a la lesión hepática, y disminución de γ globulinas que sugirieron inmunodeficiencia.

Al no observarse respuesta al tratamiento, lo que concuerda con lo postulado por Ribes y cols. en relación al poco valor que tiene el uso del ketoconazol en estas micosis [9], y por el progresivo desmejoramiento del estado del animal, se decidió realizar la eutanasia con una combinación comercial de pentobarbital sódico al 40% y difenilhidantoína al 5%, una dosis total de 4 ml por vía endovenosa y se realizó la necropsia. En ésta se observó que el animal se encontraba en un avanzado estado de caquexia con mucosas ictericas. En la cavidad abdominal se encontró una intensa proliferación de tejido granulomatoso que abarcaba la mayor parte de la misma, riñón derecho hidronefrótico, uréter derecho dilatado y pérdida de la identidad anatómica de la vejiga urinaria por invasión del tejido granulomatoso, del cual se tomaron las muestras para el diagnóstico micológico.

La muestra se procesó por observación directa con solución fisiológica y coloración de azul de lactofenol, coloración de Giemsa y cultivo en agar de Sabouraud miel por triplicado, con y sin antimicrobianos (ampicilina, estreptomycin 40 μ g/ml y cicloheximida 0,5 mg/ml), con incubación a 28 °C y 37 °C en aerobiosis hasta 21 días, y en agar sangre bovina con incubación a 28 °C en aerobiosis y a 37 °C en aerobiosis y microaerofilia hasta 14 días. En la observación directa y coloración de Giemsa se observaron elementos fúngicos. En agar de Sabouraud miel a los tres días de incubación a 28 °C se observó la presencia de colonias algodonosas blanco grisáceas en todas las placas. Los caracteres micromorfológicos observados fueron presencia de hifas cenocíticas hialinas, esporangióforos no ramificados, esporangio globoso, columela visible, conidios lisos, por lo que se identificó al agente como un cigomicete. Posteriormente el hongo fue remitido a la Universidad Rovira i Virgili (España) y fue identi-

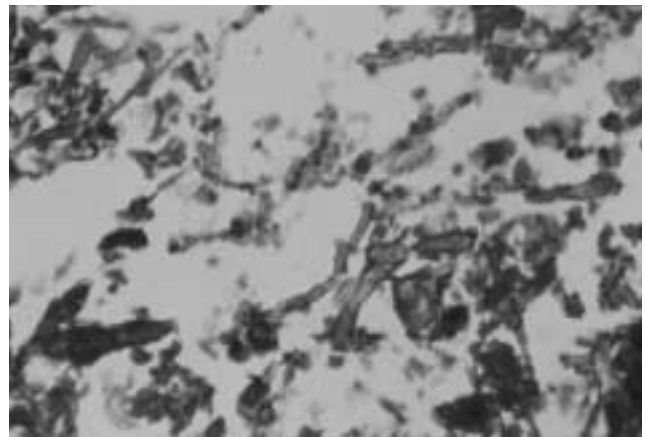


Figura 1. Histopatología de la masa tumoral extirpada. Se observan hifas anchas, no tabicadas (Coloración de ácido periódico de Schiff, x400).

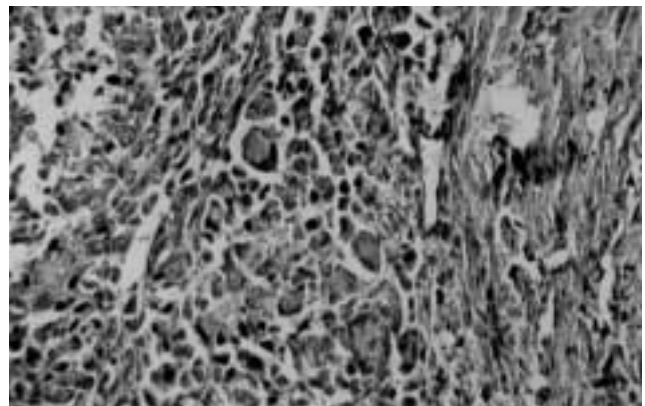


Figura 2. Histopatología de la masa tumoral extirpada. Se observa reacción granulomatosa (Coloración de hematoxilina-eosina, x400).

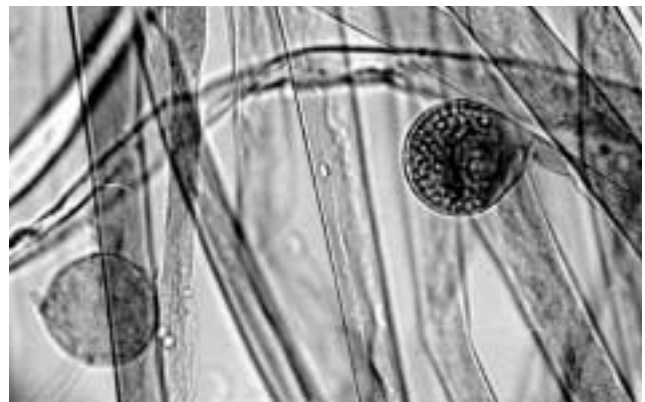


Figura 3. *Absidia corymbifera*, microfotografía del aislamiento (Coloración azul algodón-lactofenol, x400).

cado como *Absidia corymbifera* (Figura 3). Transcurrido el tiempo de incubación no hubo desarrollo de microorganismos en el resto de los cultivos.

Los cigomicetos invaden con preferencia vasos sanguíneos arteriales, causando tromboarteritis obliterante y embolización, con el consecuente infarto y necrosis tisular, asociada a un proceso supurativo piogénico, que no fue observado en este caso. Tampoco se observó enteritis con diarrea hemorrágica, como han descrito Barboza y cols. [1].

Las formas diseminadas de la enfermedad son frecuentes en huéspedes con alguna patología de base severa y persistente y cuando el diagnóstico de la micosis ha sido tardío.

Aunque en los casos de cigomicosis con compromiso gastrointestinal la puerta de entrada de la infección suele ser la ingestión, en este caso podría haberse facilitado el ingreso del agente cuando fue efectuada la ovariectomía, ya que las masas granulomatosas se encontraron en sitios adyacentes a la cirugía. En nuestro caso, no se observaron en el hígado lesiones macroscópicas granulomatosas, por lo que podría considerarse que el aumento de las enzimas hepáticas podría deberse al tratamiento prolongado con ketoconazol.

No es posible emitir un diagnóstico crítico de cigomicosis contando sólo con las características del cultivo, siendo imprescindible demostrar en los tejidos la invasión fúngica, tal como realizamos en el presente caso. El curso clínico suele ser fulminante y la evolución es fatal si no se realiza tratamiento combinado de antifúngicos con exéresis quirúrgica total y con la corrección simultánea de los factores predisponentes.

Bibliografía

1. Barboza-Quintana A, Guiris-Andrade DM, Ramirez-Romero R, Nevarez-Garza AM, Aguilera-Urbina E, Nunez-Leos JJ, Alvarez-Trevino KD. Enteritis zygomycotica en el perro. Presentación de un caso. *Veterinaria-México* 1990; 21: 425-428.
2. Barker IK, van Dreumel AA. El sistema digestivo. En: Jubb KVF, Kennedy PC, Palmer N (Eds.) *Patología de los animales domésticos*. Uruguay, Hemisferio Sur 1991: 190-191.
3. Biberstein E, Zee YC. Agentes de micosis sistémicas. En: Biberstein EL, Zee YC (Eds.) *Tratado de Microbiología Veterinaria*. Zaragoza, Acribia S.A., 1994: 389-390.
4. Dawson CO, Wright NG, Aitken JP, Stevenson SH, Gilbert RG. Canine phycomycosis: a case report. *Vet Rec* 1969; 84: 633-634.
- English MP, Lucke VM. Phycomycosis in a dog caused by unusual strains of *Absidia corymbifera*. *Sabouradia* 1970; 8: 126-132.
6. Jones TC, Hunt RD. *Veterinary Pathology* (5th ed.) Philadelphia, Lea & Febiger, 1983: 689-691.
7. Mezza, LE, DuFort, RM, King, JM. A new manifestation of canine zygomycosis: Zygomycotic pancreatitis. *Veterinary Medicine* 1985; 80: 34-41.
8. Pérez J, Carrasco L. Diagnóstico histopatológico de micosis en patología veterinaria. *Rev Iberoam Micol* 2000; 17: S18-S22.
9. Ribes JA, Vanover-Sams CL, Baker DJ. Zygomycetes in human disease. *Clin Microbiol Rev* 2000; 13: 236-301.
10. Rippon JW. Cigomicosis. En: Rippon JW (Ed.) *Tratado de Micología Médica* (3^a ed.) México, Interamericana-McGraw-Hill, 1990: 735-771.